CHAPITRE II

LÉSIONS ORGANIQUES

Dans ce chapitre, nous étudierons les tumeurs ou les néoplasmes divers que l'on peut observer au niveau des annexes. Leur nature histologique cadre d'ailleurs souvent fort mal avec leur évolution clinique, et l'on peut rencontrer tous les intermédiaires entre le kyste de l'ovaire le plus bénin et le cancer le plus rapidement mortel. Malgré ces cas intermédiaires difficiles à classer, la vieille division en *tumeurs liquides* et en *tumeurs solides* n'en reste pas moins la meilleure parce qu'elle correspond à la réalité clinique, et c'est celle que nous suivrons.

De toutes ces tumeurs, de tous ces néoplasmes, les plus importants, et de beaucoup, sont les *kystes de l'ovaire*. Je les décrirai en premier lieu, me réservant d'être beaucoup plus bref sur les tumeurs solides de l'ovaire et surtout sur les tumeurs des trompes, dont l'importance pratique est aussi faible qu'est considérable l'importance de leurs infections.

I

KYSTES DE L'OVAIRE

Aucun organe n'est susceptible de donner naissance à des kystes aussi variés que ceux que l'on rencontre dans l'ovaire. Mais les *kystes hématiques*, qui ne sont que des épanchements

sanguins dans un follicule de de Graaf, les *kystes hydatiques* qui peuvent exister dans l'ovaire comme partout ailleurs, et y sont du reste tout à fait exceptionnels, et les *petits kystes*, qui accompagnent la sclérose ovarienne et ont déjà été étudiés à propos des salpingites, ne présentent aucun intérêt chirurgical, et nous ne nous occuperons ici que des *kystes à grand développement*.

Ceux-ci se divisent d'ailleurs en deux grandes classes qui n'ont, au point de vue pathogénique, aucun rapport, mais qui présentent les caractères communs d'atteindre souvent un grand développement, de ne pouvoir être distingués cliniquement les uns des autres et d'être justiciables d'un traitement identique.

Ce sont les *kystes mucoïdes*, pour choisir parmi les noms divers dont on les a désignés celui qui me paraît le meilleur, et les *kystes dermoïdes*, qui par leur pathogénie et par leur structure en diffèrent radicalement. Ces deux sortes de kystes peuvent se confondre ou s'accoler pour former des *tumeurs mixtes* dans lesquelles on rencontre à la fois des poches mucoïdes et des poches dermoïdes.

KYSTES MUCOÏDES

Ces kystes étudiés sous les noms de cysto-épithéliomes (Quénu) [1], kystes proligères (Pozzi), épithéliomas mucoïdes (Malassez), ont fait l'objet de travaux sans nombre dont les principaux seront cités en temps et lieu. Pozzi, Labadie-Lagrave et Legueu, donnent, dans leurs livres auxquels je renvoie, beaucoup de détails sur l'histoire, l'anatomie pathologique et la pathogénie de ces kystes. Je veux être bref sur ces divers points, ayant surtout en vue le côté clinique et thérapeutique de ces tumeurs.

[1] Quénu. Anatomie pathologique des kystes non dermoïdes de l'ovaire. Thèse, Paris, 1881.

Anatomie pathologique. — Ces kystes, qui sont souvent bilatéraux, peuvent acquérir un volume énorme et remplir complètement l'abdomen en en distendant les parois, refou-

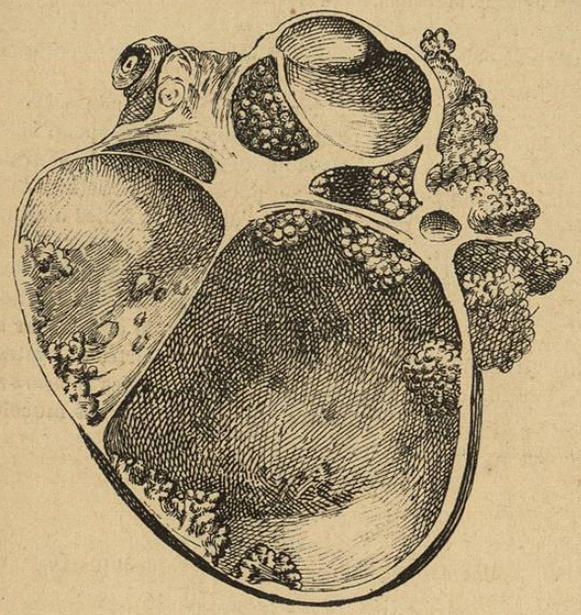

Fig. 153.
Cysto-papillome de l'ovaire, avec masses végétantes dans l'intérieur du kyste et à sa surface (KELLY).

lant le diaphragme et pénétrant pour ainsi dire dans le thorax. Le premier kyste que j'ai vu et qui fut enlevé par TERRILLON ne contenait pas moins de 32 litres de liquide. Ces dimensions qui peuvent être dépassées, sont, à vrai dire, exceptionnelles, surtout aujourd'hui où les gros kystes se font rares, à cause de la précocité de plus en plus grande de l'opération. On peut, il est vrai, au cours de laparotomies pour d'autres affections,

en rencontrer de petits, du volume d'une noisette ou d'une noix. Ils sont alors tout à fait à leur début. Mais on ne peut guère en faire le diagnostic avant qu'ils aient atteint le volume d'une petite orange.



Fig. 154.
Une des végétations du kyste précédent (KELLY).

Il est évident qu'entre les kystes les plus volumineux et les kystes les plus petits, il est possible d'observer tous les intermédiaires.

Ils se substituent souvent à l'ovaire qui disparaît complètement et sont accolés au ligament large par un pédicule assez étendu. La trompe s'étale sur eux et peut être très allongée. Quelquefois, souvent même, ils sont réunis au ligament large par un pédicule long, mince, rubané, fixé sur l'aileron postérieur. Parfois enfin, ils peuvent dédoubler ce ligament large en s'insinuant entre ses deux feuillets et se développer vers le plancher pelvien en dehors du péritoine.

Ils sont en général arrondis ou ovoïdes, l'extrémité la moins volumineuse correspondant à leur point d'implantation. Il est rare que leur surface soit régulière sur toute son étendue, et ils présentent presque toujours des bosselures plus ou moins

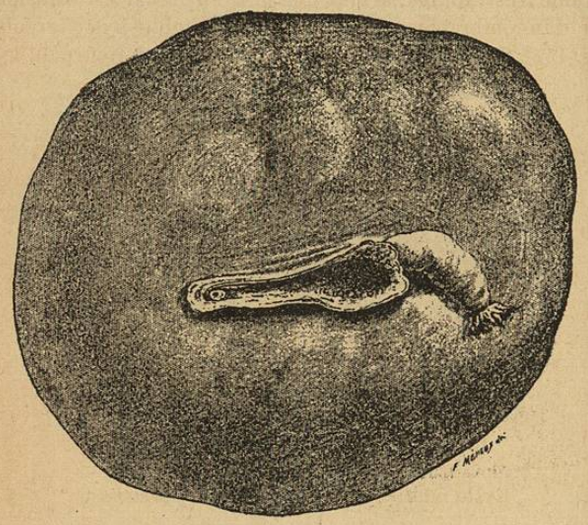

Fig. 155.
Face inférieure d'un kyste de l'ovaire. Section du pédicule (Labadie-Lagrave et Legueu).

nombreuses, plus ou moins accentuées, séparées par des sillons de profondeur variable. Ces sillons correspondent aux cloisons qui séparent les diverses loges du kyste.

Les kystes sont, en effet, en général composés de plusieurs poches : ce sont des *kystes multiloculaires*. Ils le sont presque tous et les *kystes uniloculaires* constitués par une seule poche, sont exceptionnels. Sans doute, on en rencontre souvent qui semblent uniloculaires, mais il y a presque toujours en un point quelconque de la paroi des poches, des logettes d'un

petit volume, faisant saillie dans la cavité principale, de sorte que ces kystes ne sont uniloculaires qu'en apparence (fig. 158).

Souvent les poches secondaires sont très nombreuses, de volume très variable, si bien que le kyste entier est transformé par d'innombrables cloisons en un véritable kyste aréolaire (fig. 157). C'est dans ces cas que la surface extérieure du kyste

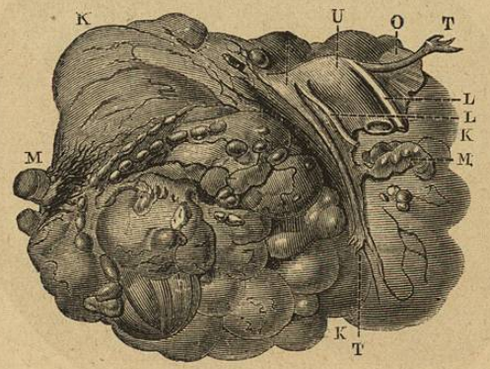

Fig. 156.
Kyste multiloculaire de l'ovaire (Cruveilhier).

peut être sillonnée en tous sens de dépressions linéaires qui correspondent aux lignes d'insertion des cloisons intra-kystiques. Parfois les poches peuvent faire une saillie très marquée sur la surface du kyste, et même se pédiculiser en donnant à la tumeur l'aspect d'une grappe irrégulière.

Dans les cas ordinaires, lorsque le kyste est peu bosselé, sa surface est unie, lisse, brillante, d'un blanc nacré, ou bleuâtre suivant l'épaisseur de la paroi et le contenu du kyste. Des arborisations vasculaires souvent volumineuses et convergeant vers le pédicule rampent à sa surface. Quelquefois aussi on y rencontre des végétations, des bourgeons irréguliers et papilliformes, souvent gélatineux, translucides, qui rappellent le frai de grenouille et recouvrent irrégulièrement la tumeur.

Ces végétations se reproduisent à l'intérieur, et peuvent prendre un grand développement (fig. 153). Elles prennent naissance aussi bien dans les poches primitives que dans les poches secondaires qu'elles peuvent parfois complètement remplir. Elles sont sessiles ou pédiculées, friables ou résis-

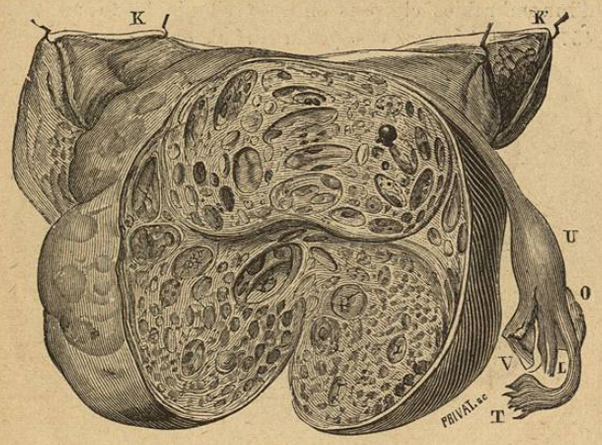

Fig. 157.
Kyste aréolaire de l'ovaire (CRUVEILHIER).

U, utérus. — O, ovaire gauche. — T, trompe gauche. — K, débris des parois du kyste principal.

tantes, en forme de choux-fleurs, de mûres ou de framboises, opalines ou mucoïdes, ou blanches, rouges et cartilagineuses. Bref elles peuvent revêtir les aspects les plus variés et les plus dissemblables.

Le développement de ces végétations peut arriver à remplir complètement le kyste et à lui donner l'aspect et la consistance d'une tumeur solide.

Ces kystes végétants prennent parfois une allure inquiétante, et se rapprochent des tumeurs malignes. L'étude de leur structure histologique permet d'ailleurs de se rendre compte de cette évolution.

Les kystes mucoïdes sont en effet de véritables *épithéliomas*. Telle est l'opinion de MALASSEZ, qui les considère comme des *épithéliomas mucoïdes*. En les nommant ainsi, il est dans le vrai,

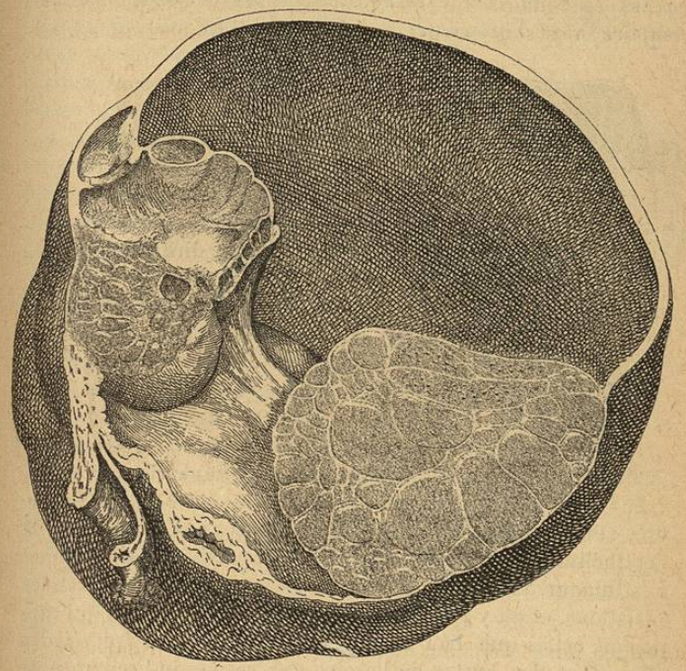

Fig. 158.
Kyste multiloculaire de l'ovaire, ayant extérieurement l'apparence d'un kyste uniloculaire (KELLY).

mais, à cause de l'exceptionnelle malignité qu'on rencontre toujours dans les tumeurs auxquelles on donne le nom d'épithéliome, je crois qu'il vaut mieux, au point de vue clinique, conserver à ces tumeurs, qui sont presque toujours bénignes, leur ancien nom de kystes.

Mais ces kystes n'en sont pas moins des *tumeurs épithéliales*.

La *paroi* du kyste est constituée par une couche fibreuse, plus dense du côté externe, un peu plus lâche et plus vasculaire vers l'intérieur de la cavité. Les vaisseaux sont assez rares, sauf vers le pédicule. Les artères sont peu volumineuses, mais les veines sont souvent très larges, s'aplatissent sous l'influence de la pression excentrique du contenu du kyste et s'étalent pour ainsi dire dans la paroi.

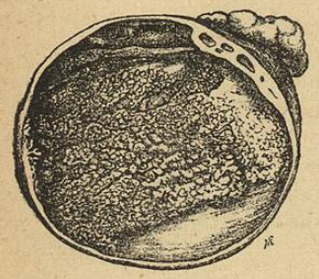

Fig. 159.
Kyste uniloculaire végétant (Labadie-Lagrave et Legueu).

Malassez et de Sinety ont également rencontré dans la paroi des vaisseaux tapissés d'un endothélium dentelé. Ce seraient des lymphatiques communiquant, à travers le pédicule, avec les espaces conjonctifs et lymphatiques voisins.

Sur cette paroi fibreuse est appliquée, du côté extérieur, une couche épithéliale à cellules cubiques. Ce n'est pas là l'épithélium péritonéal et ces cellules appartiennent en propre à la tumeur. Du côté interne l'épithélium présente de grandes variations, et on y retrouve des formations anormales qui rappellent celles que l'on observe dans les tumeurs épithéliales et qui font des kystes de l'ovaire une variété indiscutable de ces dernières tumeurs.

La cavité kystique est tapissée dans toute son étendue de cellules épithéliales dont la forme et la disposition varient infiniment. Le plus grand nombre sont cylindriques, mais il en est de caliciformes, ou encore avec des cils vibratiles, et aussi d'irrégulières, polymorphes, métatypiques, dont un certain nombre semblent souvent en voie de division et de multiplication.

On retrouve en somme ici la prolifération abondante et désordonnée qui caractérise les productions épithéliales. Mais il y a mieux, et dans ce désordre apparent, on observe souvent des formations plus nettes et mieux organisées. C'est ainsi qu'en bien des points l'épithélium s'invagine dans la paroi en y constituant de véritables glandes en tubes, semblables aux glandes de l'intestin. Ces formations tubulaires sont très irrégulièrement disséminées, isolées par places, ailleurs confluentes.

La prolifération inverse se rencontre également et on trouve dans l'intérieur des kystes d'abondantes végétations, d'aspect papillaire, dans lesquelles la charpente conjonctive et vasculaire est recouverte par une couche d'épithélium cylindrique (fig. 160).

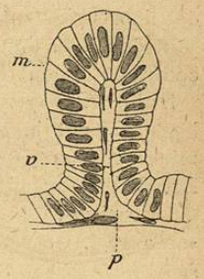

Fig. 160.
Bourgeon de la surface interne d'une cavité kystique (800 D.) (Cornil et Ranvier).

v, vaisseau et tissu conjonctif de la papille *p*. — *m*, épithélium cylindrique.

La forme et les dimensions de ces végétations varient à l'infini. Tantôt ce sont de simples élevures, de véritables villosités, tantôt des lames étroites et aplaties, tantôt des bourgeons à plusieurs branches, tantôt de véritables arborisations dont la coupe donne les dessins les plus riches et les plus capricieux (fig. 154).

Ces dernières particularités se retrouvent sur les cloisons qui séparent les loges les unes des autres. Bien souvent ces cloisons sont incomplètes, perforées, parfois à peine esquissées. Malassez et de Sinety ont montré que ces cloisons incomplètes n'étaient que les vestiges des cloisons entières qui séparaient les loges les unes des autres et qui s'étaient atrophiées sur une certaine partie de leur étendue.

Le *contenu* des kystes ovariques est un liquide d'aspect et de consistance très variables, tantôt clair ou légèrement citrin, tantôt plus coloré, jaunâtre, vert, brun, de couleur chocolat, suivant l'abondance et le degré d'altération des éléments colorants du sang qui peuvent entrer dans sa constitution.

Il est onctueux, filant, de consistance et d'aspect muqueux, surtout, d'après MALASSEZ, lorsque les cellules caliciformes sont abondantes dans le revêtement épithélial.

Dans ce liquide on rencontre beaucoup d'éléments figurés, des hématies, des leucocytes, des cellules épithéliales, entières ou en voie de désagrégation, de grandes cellules muqueuses, des débris pigmentaires, voire même des microorganismes qui sont dus sans doute à une infection secondaire. On y rencontre également des paillettes de cholestérine.

D'ailleurs l'aspect du liquide varie beaucoup dans un même kyste suivant la loge dans laquelle il est renfermé, et une mince cloison peut séparer un liquide clair et filant, d'un liquide poisseux, brunâtre et mal lié.

La composition chimique de ce liquide est variable comme son aspect. On y trouve des substances de toute nature, des sels, de la graisse, quelquefois de l'urée et du sucre. Il n'y a qu'une substance qu'on y rencontre d'une façon à peu près constante, c'est la *paralbumine*. C'est elle qui donne au liquide sa consistance visqueuse. WALDEYER, qui s'est beaucoup occupé de l'anatomie pathologique et de la pathogénie des kystes ovariques, voulait faire de cette paralbumine la caractéristique des kystes de l'ovaire. En réalité on la rencontre ailleurs, mais dans les kystes parovariens, qui peuvent simuler les kystes de l'ovaire, on ne la rencontre jamais et c'est là un excellent caractère différentiel.

KYSTES DERMOÏDES

Ils sont beaucoup plus rares que les kystes mucoïdes, et de l'ensemble des dernières statistiques, il semble qu'on en rencontrerait environ 3 ou 4 p. 100. Personnellement j'en ai observé une proportion beaucoup plus forte, puisque sur 23 grands kystes que j'ai opérés, il y avait sept kystes dermoïdes. Cette proportion de plus de 30 p. 100 est due évidemment à une série exceptionnelle.

Leur volume n'atteint pas celui des kystes mucoïdes. Ils sont en général petits, gros comme une orange, une tête de fœtus. PÉAN en a cependant opéré un qui contenait 20 litres de liquide et j'en ai personnellement enlevé deux qui étaient plus gros qu'une tête d'adulte.

Comme les kystes mucoïdes, ils peuvent être uni ou multiloculaires, réguliers ou irréguliers, parfaitement arrondis ou bosselés et mamelonnés, avec des saillies et des dépressions. Ils sont peut être plus inégaux que les kystes mucoïdes et la consistance de leurs parois est souvent moins homogène : il y a des points mous, dépressibles, et comme pâteux, d'autres sont fluctuants, d'autres au contraire sont résistants, durs, et parfois même de consistance cartilagineuse ou osseuse. Rien de plus naturel, avec l'extraordinaire composition de ces kystes. Il en est cependant de parfaitement réguliers, et le plus volumineux que j'aie opéré était lisse, exactement arrondi, et d'aspect tout à fait homogène.

Ce qui sépare absolument ces kystes des kystes mucoïdes, c'est leur constitution intérieure. Celle-ci est extraordinaire, et, plus encore peut-être que dans les autres productions de même origine, l'examen des kystes dermoïdes de l'ovaire réserve les plus étranges constatations.

La surface interne de la paroi est souvent régulière, lisse, grisâtre, légèrement grenue et rappelant assez bien l'aspect d'une muqueuse ou de la peau macérée. Cette paroi a, en effet, la structure de la peau, et d'une peau quelquefois parfaite, avec couche cornée, corps muqueux de Malpighi, papilles et appareils accessoires développés aux dépens de l'épiderme, glandes sébacées et follicules pileux. Les glandes sudoripares sont exceptionnelles (fig. 161).

Dans cette paroi peuvent du reste être incluses les diverses productions que j'énumérerai dans un instant et qui se rencontrent également à l'état libre dans l'intérieur du kyste. Elles se forment évidemment au niveau de la paroi et ce n'est que plus tard qu'elles s'en détachent pour devenir libres et flottantes dans la cavité kystique.

Tous les éléments constitutifs du corps, aussi bien ceux qui

se développent aux dépens de l'endoderme et du mésoderme que ceux qui proviennent de l'ectoderme, ont été rencontrés

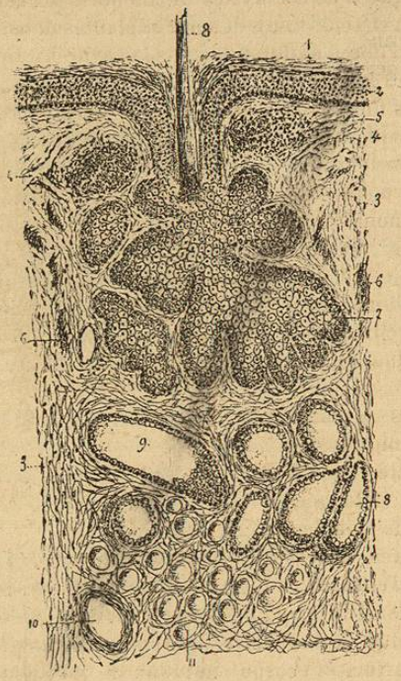

Fig. 161.
Kyste dermoïde de l'ovaire. Coupe perpendiculaire à la surface interne (Pozzi).

1, couche cornée. — 2, corps de Malpighi. — 3, tissu conjonctif. — 4, vaisseaux. — 5, point de genèse de cellules embryonnaires inflammatoires. — 6, fibres lisses. — 7, glande sébacée. — 8, glande sudoripare. — 9, id. — 10, vaisseau. — 11, tissu adipeux.

dans les kystes dermoïdes de l'ovaire. En général ces divers éléments sont plus ou moins englobés dans la substance sécrétée par la paroi. Cette substance a d'ordinaire l'aspect de la

matière sébacée. Elle est grisâtre, molasse, quelquefois huileuse, ou au contraire plus compacte et semblable à du mastic.

Dans presque tous les kystes dermoïdes, on rencontre des poils (fig. 162 et 163). Ceux-ci sont implantés dans la paroi, ou au contraire, libres et flottants dans la cavité kystique. Ils sont souvent extrêmement petits, et très fins, mais ils peuvent acquérir une longueur considérable, et on en a vu qui n'avaient pas moins d'un mètre. Dans le gros kyste dont j'ai déjà parlé, flottait un peloton de longs cheveux emmêlés du volume d'une mandarine.

Fig. 162.
Kyste dermoïde (Cruveilhier).

Les autres productions épidermiques que l'on rencontre sur la paroi, ou détachées d'elle, sont des ongles, d'ailleurs rares, diverses formations cornées et des dents. Celles-ci peuvent être très nombreuses et on en a compté jusqu'à 300. Mais elles ne sont jamais parfaites, ne répondent à aucun type défini, manquent de cément, de racines, ou de couronne. Parfois elles sont implantées dans des fragments osseux qui rappellent un maxillaire (fig. 164). Mais si leur forme est imparfaite, leur structure est normale et on y a décrit jusqu'à des filets nerveux pénétrant dans la pulpe. Elle seraient d'après Hollœnder toujours très exactement orientées et inclinées vers l'axe médian du corps.

Dans un des kystes que j'ai opérés il y avait une dent ayant à peu près la forme et le volume d'une canine d'enfant.

On a également rencontré du tissu nerveux, et de la substance cérébrale. L'insuffisance des recherches aurait pu faire croire à la rareté relative de la matière cérébrale. Mais les

travaux de Wilms ont démontré que la substance nerveuse centrale existe pour ainsi dire toujours.

A ces productions spéciales de l'ectoderme il faut ajouter les formations mésodermiques les plus diverses, fragments osseux et cartilagineux, fibres musculaires lisses et striées,

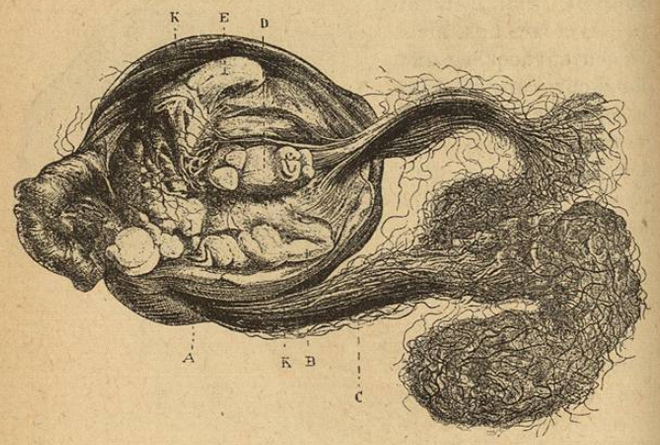

Fig. 163.
Kyste dermoïde de l'ovaire (Pozzi).

A, masse myxomateuse. — B, masse adipeuse. — C, cheveux mêlés à de la matière sébacée. — D, pièce osseuse avec deux incisives et une molaire. — E, masse adipeuse à grains serrés. — K, parois du kyste.

et aussi des organes endodermiques, muqueuse intestinale avec les glandes qui en dépendent, muqueuse trachéo-bronchique avec un épithélium vibratile.

Enfin on y a vu de véritables organes ou fragments d'organes parfois bien développés, et aussi des organes associés, véritables productions tératologiques, des fragments d'embryons dont la constatation est des plus importantes au point de vue de l'étude pathogénique de ces kystes.

Une langue rudimentaire, une ébauche de maxillaire inférieur avec des dents (fig. 164), une glande analogue à la glande

sous-maxillaire, une véritable mamelle donnant issue à du colostrum, avec un mamelon et une aréole rose entourée de poils, un rudiment d'œil avec une rétine, des fragments de cer-

Fig. 164.
Mâchoire rudimentaire provenant d'un kyste dermoïde, avec des dents molaires et une touffe de cheveux bruns à l'extrémité, à côté une petite pièce osseuse avec des molaires, provenant du même kyste (Kelly).

veau et de cervelet. Enfin des parties fœtales reconnaissables et jusqu'à un embryon rudimentaire avec ses quatre membres, comme dans le cas de Répin.

Dans les kystes dermoïdes, l'ovaire a en général disparu. Il n'en reste plus trace. La tumeur s'est purement et simplement substituée à lui. Quelquefois cependant on peut en retrouver des vestiges et le kyste peut même s'implanter sur lui par un pédicule assez grêle.