sont pas rares chez lesquelles on voit se développer une grossesse au cours de l'évolution d'un kyste de l'ovaire. On comprend les difficultés qu'il peut y avoir de ce fait, dans le diagnostic de l'affection, et aussi les accidents qui peuvent venir compliquer l'accouchement.

L'accroissement du kyste étant constant, les phénomènes s'aggravent bientôt et les *compressions* diverses font leur apparition. Quand la tumeur est encore pelvienne, c'est le rectum, c'est la vessie, ce sont les uretères qui sont comprimés. De là des phénomènes de constipation opiniâtre, quelquefois même d'occlusion intestinale véritable, de la rétention d'urine, ou parfois de l'incontinence lorsque la vessie, complètement aplatie, ne peut plus contenir de liquide, des troubles rénaux, de l'albuminurie, parfois même des accidents urémiques. Tous ces malaises, toutes ces douleurs, toutes ces complications ne tardent pas à compromettre la santé générale.

Lorsque la tumeur envahit le ventre et s'y développe, la compression de l'intestin, de l'estomac, des gros vaisseaux, aggrave encore la situation : les troubles cardiaques sont fréquents et peuvent aller jusqu'à l'asystolie. Ils s'expliquent suffisamment par la compression des gros vaisseaux, la gêne circulatoire, l'augmentation de la tension abdominale, l'albuminurie, etc.,

Dès cette époque, et même avant, l'état général s'altère gravement, la malade maigrit, sa figure se tire et se creuse. Elle prend ce *facies ovarien* un peu spécial et sur lequel les anciens auteurs insistaient tant : l'appétit disparaît, la pâleur des téguments s'accentue, la poitrine et les membres se décharnent pendant que le ventre augmente de plus en plus de volume, et la malade finit par succomber aux progrès de la cachexie, sans même qu'il y ait besoin, pour l'emporter, d'une *complication* quelconque.

Celles-ci sont pourtant nombreuses ; du côté du kyste, la *rupture*, la *torsion du pédicule*, l'*infection*, du côté des poumons, la *pleurésie*, la *tuberculose*, du côté du cœur et des vaisseaux, l'*asystolie* complète, la *syncope*, la *phlébite*, l'*embolie*. Si bien que, somme toute, le kyste de l'ovaire, après une évolution plus ou moins rapide, conduit invariablement à la

mort. Sans doute on cite quelques exemples où la maladie a duré de longues années pendant lesquelles l'état général est resté à peu près satisfaisant. Mais ordinairement, dès que le kyste commence à troubler la santé générale, on peut dire que la malade n'a que très peu de chances de vivre au delà de deux ou trois ans.

A la période d'état, lorsque le kyste est volumineux, les divers signes fonctionnels que je viens d'énumérer suffisent parfois à imposer le diagnostic. Mais c'est au début que celui-ci doit être fait, et dans ces conditions, ce sont les *signes physiques* seuls, ceux qui sont tirés de l'examen attentif de la malade, qui permettront de reconnaître la nature exacte du mal.

Les signes fournis par la vue ne sont appréciables que lorsque le kyste a acquis un volume suffisant pour augmenter sensiblement les dimensions de l'abdomen. Lorsqu'il est très gros, il peut quelquefois être reconnu à la simple inspection Le ventre est moins aplati que dans l'ascite, l'ombilic est normal ou déplissé, mais n'est point saillant comme lorsque la cavité abdominale est remplie de liquide. Enfin le ventre est souvent moins régulier, le maximum du gonflement peut siéger dans un des côtés, en dehors de la ligne médiane, et les irrégularités du kyste, lorsque la paroi est très amincie, comme il arrive souvent, peuvent apparaître au travers.

La *palpation* permet de reconnaître la tumeur et d'apprécier sa forme, son volume, les bosselures formées par ses loges multiples, sa situation exacte par rapport à la ligne médiane, sa mobilité, sa consistance. Le kyste est souvent rénitent, surtout lorsque les loges ne sont pas trop considérables, et que les parois sont épaisses. Il peut être tout à fait fluctuant en cas de grandes poches ou de poche unique, et, si ses parois sont très minces, il peut être quelquefois fort difficile de distinguer la fluctuation d'un kyste ovarique de celle d'une ascite simple.

La *percussion*, par l'étude de la matité abdominale, donne des renseignements précieux. Il est, en effet, de règle que le kyste, dès qu'il est volumineux, vienne se mettre au contact de la paroi abdominale, repoussant les intestins dans les flancs. La

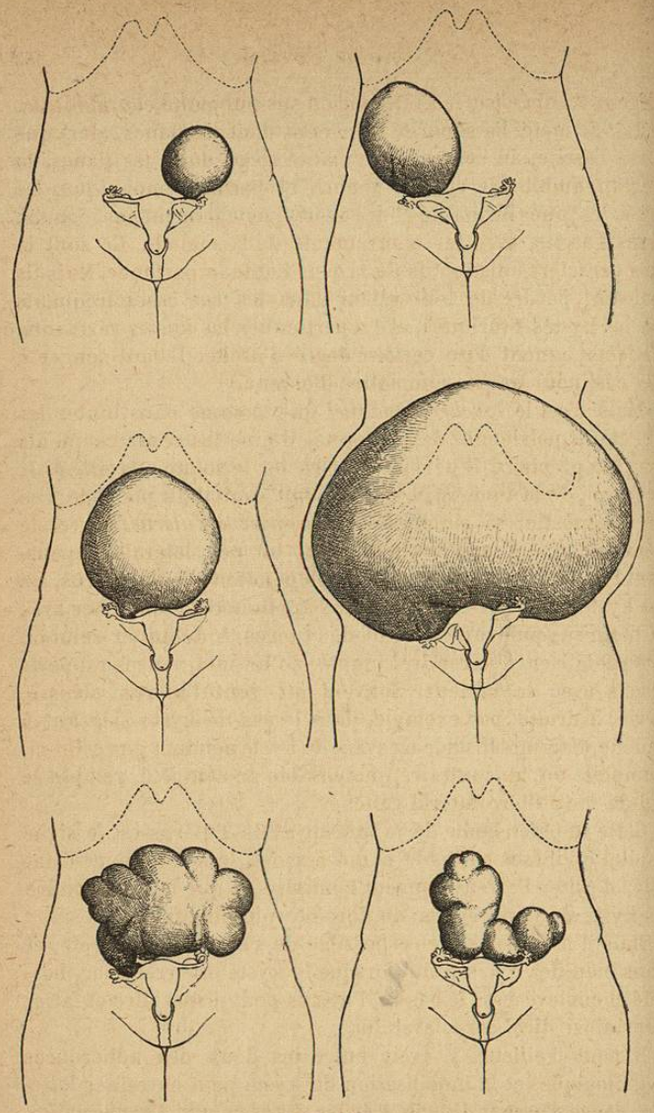

Fig. 171.
Cette figure montre divers types de kystes de l'ovaire à évolution abdominale et les situations différentes qu'ils peuvent occuper.

région occupée par le kyste, région sus-pubienne et ombilicale, est donc mate. La sonorité se perçoit dans les flancs, alors que dans l'ascite, au contraire, la matité siège dans les flancs, la région ombilicale restant sonore et parfois tympanique. De plus, les zones de matité et de sonorité ne changent pas, comme dans l'ascite, avec les mouvements de la malade. Ce sont là des caractères distinctifs de la plus haute importance. Mais ils peuvent perdre de leur valeur dans les cas assez fréquents où les kystes ovariques, et en particulier les kystes végétants, s'accompagnent d'un certain degré d'ascite. Il faut songer à ces cas, pour ne pas commettre d'erreur.

Mais c'est le *toucher bimanuel* qui, comme dans toutes les affections pelviennes de la femme, donne les renseignements les plus précieux. Il permet d'apprécier le volume, la mobilité, la forme de la tumeur et surtout, fait capital au point de vue du diagnostic, sa *situation par rapport à l'utérus*. En règle générale, une tumeur volumineuse, un peu latérale, repoussant l'utérus du côté opposé, et indépendante de cet utérus, est un kyste de l'ovaire. Il faut donc s'appliquer à rechercher avec la main sus-pubienne le fond de l'utérus, à délimiter celui-ci, à le mobiliser, à se rendre compte, en un mot, de ses rapports exacts avec la tumeur. Souvent on sent l'utérus abaissé, dévié, à droite, par exemple, dans le cas de kyste siégeant à gauche, mais mobilisable en avant du kyste pendant que celui-ci, immobile ou, au contraire, mobilisable de son côté, remplit le cul-de-sac postéro-latéral gauche.

Cette indépendance de la tumeur et de l'utérus est le signe capital qu'il faut chercher et qui permet, lorsqu'on peut l'établir, d'éviter l'erreur souvent commise et qui fait confondre un kyste de l'ovaire avec un fibrome volumineux.

Mais il n'est pas toujours possible de s'en rendre compte, et dans bien des cas, surtout lorsque le kyste est irrégulier, bosselé et enclavé dans le bassin, l'utérus peut disparaître et faire, pour ainsi dire, corps avec lui.

Il peut d'ailleurs y avoir entre les deux des adhérences pathologiques et la mobilisation du kyste peut entraîner l'utérus, cause d'erreur difficile à éviter. Dans ce cas, l'appréciation

du volume, de la direction, de la situation de l'utérus par l'hystérométrie pourra rendre de grands services.

Ces divers détails s'appliquent surtout aux cas dans lesquels le kyste est assez volumineux. Lorsqu'il est petit, du volume d'une orange, par exemple, les phénomènes sont bien moins nets, et il est beaucoup plus difficile d'affirmer la nature de la tumeur pelvienne que permet de constater le toucher vaginal.

Tels sont les signes principaux donnés par le *toucher vaginal;* il n'y en a pour ainsi dire aucun de caractéristique et le *diagnostic* se déduit souvent beaucoup plus de l'ensemble des phénomènes que l'on constate et de leur évolution que de tel ou tel signe fourni par le toucher.

Le *toucher rectal* peut quelquefois rendre des services — il est en général inutile — à part, bien entendu, les cas dans lesquels il s'agit d'examiner une enfant ou une jeune fille.

Malgré tout, si les cas faciles ne donnent lieu que très rarement à des erreurs de *diagnostic*, dans les cas difficiles il n'en est pas de même, et il est peu d'affections qui aient donné lieu à autant de méprises et d'erreurs que le kyste de l'ovaire. C'est qu'il en est peu qui, à cause de son volume, de sa situation et de sa forme, si différents suivant les cas, puisse simuler plus d'affections disparates.

Nous venons de voir, en étudiant les signes physiques du kyste de l'ovaire, comment on pouvait le distinguer de l'*ascite*, lorsqu'il est volumineux. Lorsqu'il est petit, il peut être facilement confondu avec une *salpingite :* même situation latérale, même volume, même forme. Ce n'est guère que par l'étude des antécédents, la constatation de la métrite qui témoigne de l'infection de l'appareil génital, la sensibilité beaucoup plus nette de la tumeur salpingienne, les poussées fébriles et inflammatoires, l'absence de mobilité, l'empâtement du cul-de-sac correspondant, qu'on pourra se décider en faveur d'une salpingite.

La longue durée de l'affection sans changement appréciable, et surtout sans diminution, est, au contraire, en faveur d'un kyste de l'ovaire.

Mais il y a beaucoup d'autres affections avec lesquelles on

peut confondre le kyste de l'ovaire : lorsqu'il est petit ou d'un volume moyen, et lorsqu'il est encore inclus dans la cavité pelvienne, on peut, en dehors des annexites, le prendre pour une *grossesse extra-utérine* ou une *hématocèle*, erreur qu'on évitera, si l'on songe à sa possibilité, par l'étude des antécédents, des signes de grossesse ou de rupture tubaire; pour une *rétroflexion utérine*, ou encore une simple *rétroversion*, dans lesquelles l'exploration intra-utérine pourra tirer d'embarras. D'ailleurs, dans ce dernier cas, la recherche du fond de l'utérus au-dessus du pubis est négative, alors qu'elle ne doit pas l'être dans le cas de kyste de l'ovaire.

Lorsque le kyste, toujours pelvien, est inclus dans le ligament large, il peut être très difficile et même impossible, de le distinguer d'un *kyste parovarien*. L'inclusion dans le ligament large se reconnaît ou se soupçonne à la situation extrêmement basse de la tumeur. Elle remplit le cul-de-sac latéral du vagin, elle est au niveau du col, ou même un peu au-dessous, et se trouve en général accolée à l'utérus qui en paraît rarement indépendant.

Dans ces cas, si l'on est parvenu à porter le diagnostic de tumeur ou même de kyste du ligament large, il est vraiment bien difficile de se prononcer entre un kyste de l'ovaire et un kyste parovarien. La ponction lèverait les doutes, car le liquide de ces deux kystes n'est pas semblable, celui du kyste parovarien étant séreux et non filant. Mais la ponction ne doit pas être faite. Peut-être cependant le kyste de l'ovaire est-il moins régulièrement arrondi, à cause de ses loges multiples, mais il est souvent bien difficile de se rendre compte de ces légères différences.

Lorsque la tumeur cesse d'être pelvienne pour devenir abdominale, les affections avec lesquelles il est possible de la confondre, se multiplient singulièrement.

On a confondu, et les meilleurs cliniciens y ont été pris, le kyste de l'ovaire avec toutes les *tumeurs abdominales*, voire même avec des tumeurs du *rein*, du *foie*, de la *rate*.

Il semble cependant, si la clinique n'était faite pour dérouter toutes les prévisions, qu'il soit assez facile, par sa situation,

ses attaches inférieures, son développement de bas en haut, de différencier un kyste de l'ovaire d'une *tumeur du rein*, qui remplit la fosse lombaire, qui laisse libre le bassin, qui donne en général lieu à des troubles urinaires, d'une *tumeur du foie*, d'un *kyste hydatique* volumineux qui, lui aussi, occupe la partie supérieure de l'abdomen et se développe de haut en bas, d'une *tumeur de la rate*, dont le siège est l'hypochondre gauche. C'est l'examen attentif de chaque cas particulier qui pourra seul permettre d'éviter des erreurs grossières.

Les *tumeurs du mésentère*, plus bas situées, souvent arrondies et mobiles comme les kystes, seront beaucoup plus facilement confondues avec eux. De même les *kystes hydatiques de l'abdomen* qui, il est vrai, sont infiniment rares, comparativement aux kystes ovariens.

Certaines *péritonites enkystées*, qui déterminent sur la paroi une zone de matité, et en particulier les *péritonites tuberculeuses*, ont également été confondues avec les kystes de l'ovaire et tout le monde sait que la première guérison de péritonite tuberculeuse par la laparotomie est due à une erreur de diagnostic de Spencer Wels, qui croyait opérer un kyste de l'ovaire.

Une simple *rétention d'urine* avec distension de la vessie, qui peut remonter jusqu'à l'ombilic, peut également simuler un kyste de l'ovaire. Il suffit pour éviter cette erreur de mettre une sonde dans la vessie. Mais encore faut-il songer à le faire !

L'*utérus gravide* peut être pris pour un kyste ovarique. C'est là une erreur dont les conséquences peuvent être graves, et qu'il faut éviter à tout prix. Il faut pratiquer un examen très attentif, car, dans certains cas d'hydramnios, il est facile de se tromper. Si l'on a quelques doutes, il faudra prolonger son examen et ses recherches jusqu'à ce qu'on ait entendu les bruits du cœur du fœtus ou senti ses mouvements actifs. Si l'on n'entend rien et qu'on n'ait pas la certitude matérielle que la grossesse n'existe pas, on attendra quelque temps afin d'être fixé par l'évolution naturelle des événements. Il est beaucoup moins grave de commettre l'erreur inverse et de prendre un kyste pour une grossesse. Tout le mal se borne à une perte de temps, et le chirurgien interviendra lorsque la prolongation

anormale de cette pseudo-grossesse l'aura mis sur la voie du diagnostic exact.

Lorsque le kyste de l'ovaire a acquis un certain volume et remonte jusque vers l'ombilic, il est une affection avec laquelle il peut être assez facile de le confondre. C'est le *fibrome de l'utérus*. Le fibrome est en général plus médian, plus allongé, il s'accompagne de ménorragies ou même de métrorragies véritables, qui s'observent rarement dans le kyste où les règles sont, au contraire, assez communément supprimées. L'hystérométrie permet de reconnaître dans le fibrome une augmentation souvent énorme de la cavité utérine, qui ne change évidemment pas dans le kyste : c'est là un signe qui a une valeur presque absolue, mais il est loin d'être constant, et nombreux sont les fibromes dans lesquels la saillie d'un noyau fibromateux dans l'intérieur de l'utérus ou quelque coudure brusque empêche l'hystérométre de pénétrer et concourt à induire le chirurgien en erreur. Ce qu'il faut avant tout, c'est se rendre compte de la *situation respective de la tumeur et de l'utérus*. Si la tumeur est indépendante, c'est un kyste; si l'utérus est englobé dans la tumeur, si surtout il constitue la tumeur elle-même, c'est un fibrome. Cette classification un peu schématique permettra d'éviter bien des erreurs. Mais elle ne suffit pas à les éviter toutes ; car il est certains fibromes pédiculés qui sont parfaitement indépendants de l'utérus et qui simulent à s'y méprendre un kyste de l'ovaire. Et d'autre part certains kystes à pédicule court et adhérents à l'utérus peuvent simuler un fibrome. Dans ces conditions l'erreur sera presque fatale, mais sans aucune importance, puisque les deux affections sont justiciables d'un même traitement.

On peut quelquefois pousser un peu plus loin la précision du diagnostic et reconnaître à quelle variété appartient le kyste que l'on examine. La régularité parfaite, ou, au contraire les bosselures permettent de distinguer un kyste uniloculaire d'un kyste à plusieurs loges, mais il est plus difficile de se prononcer sur sa nature *mucoïde* ou *dermoïde*. Un clinicien aussi consommé que Kœberlé déclare que la ponction seule peut lever les doutes. Cependant, si, dans un grand nombre de cas,

l'opération et même l'examen attentif du kyste après son extirpation peuvent seuls permettre de déterminer la nature du kyste, on peut quelquefois la reconnaître, alors que la tumeur est encore en place. LAWSON-TAIT a remarqué que les kystes dermoïdes étaient souvent douloureux à la pression. On sait de plus qu'ils deviennent rarement volumineux et que leur évolution est fort longue. Enfin quelquefois les irrégularités de la tumeur, sa consistance pâteuse par endroits, dure et comme cartilagineuse en d'autres points, peuvent être d'un grand secours. Il est donc possible en se basant sur la sensibilité de la tumeur, sa consistance, son petit volume et sa longue évolution de porter le diagnostic de kyste dermoïde. TILLAUX l'a fait plusieurs fois, mais là où un clinicien de la trempe de TILLAUX a vu juste, d'autres auront le droit de se tromper.

Il est plus facile, en général, de reconnaître les kystes à évolution maligne. L'irrégularité du kyste dont on peut parfois sentir les bosselures végétantes, l'envahissement du petit bassin par des tumeurs dures, irrégulières qu'on peut sentir par le cul-de-sac vaginal, la présence d'une certaine quantité d'ascite, la déchéance rapide de la santé, sont des signes suffisants pour qu'on puisse ne pas se tromper.

Mais avant que ces phénomènes aient apparu, et quand la tumeur végétante proliférant dans l'intérieur du kyste n'a pas franchi les limites de sa paroi, il est impossible de la reconnaître et on ne peut que la soupçonner.

Les **accidents** et les **complications** des kystes de l'ovaire doivent être reconnus, et reconnus immédiatement, car de leur diagnostic précoce dépend la conduite à tenir et souvent la vie de la malade.

La *rupture* peut être diagnostiquée si l'on connaissait l'existence du kyste. La douleur n'est pas un bon signe, car elle peut manquer, mais l'affaissement d'une partie du kyste, s'il est multiloculaire et qu'une seule poche soit rompue, sa disparition presque totale s'il est uniloculaire, permettront d'affirmer sa rupture. Mais lorsque le kyste était ignoré du chirurgien et souvent même de la malade, il est impossible de ne pas se

tromper. On se trouve en présence d'accidents péritonéaux plus ou moins graves, et la laparotomie seule permettra de se prononcer.

Il en est de même pour la *torsion du pédicule*. Lorsque la malade ou le médecin connaissent l'existence du kyste, et que tout à coup apparaît une douleur subite suivie d'accidents péritonéaux, il faut immédiatement penser à la torsion, d'autant plus qu'elle n'est pas rare. De plus, au lieu de s'affaisser et de disparaître comme dans la rupture, la tumeur se congestionne, se tend et s'immobilise. On pourrait même, d'après MOULS [1], entendre, au niveau du pédicule, un souffle systolique et au niveau de la tumeur un battement accompagnant également la systole.

Mais si l'existence du kyste n'est pas connue, le diagnostic sera beaucoup plus épineux. La douleur, les vomissements, le ballonnement du ventre feront songer à une occlusion intestinale, un volvulus, une perforation gastrique, une péritonite. Seule la constatation d'une tumeur présentant les caractères d'un kyste ovarique, d'ailleurs fort difficiles à apprécier dans ces conditions, pourra dans quelques cas permettre de porter un diagnostic exact, et je l'ai fait dans un cas qu'une opération immédiate m'a permis de guérir.

L'*infection* et la *suppuration* du kyste s'accompagnent d'une élévation de température qui peut ne pas être très accentuée, mais qui est constante, tenace. En même temps l'état général s'altère et la patiente prend l'aspect des malades en proie à l'infection. Parfois des poussées plus aiguës qui s'accompagnent de douleurs et d'un certain retentissement péritonéal, viennent aggraver la situation. Parfois aussi on voit, en un point de la paroi abdominale, naître une induration qui s'étend peu à peu. C'est le kyste enflammé qui adhère à la paroi et qui peut même s'ouvrir en laissant écouler le pus qui le remplit. On peut encore voir survenir une péritonite suraiguë qui emporte brusquement la malade à la suite de la

[1] MOULS. De la torsion du pédicule des kystes de l'ovaire. Thèse de Paris, 1890.

rupture du kyste et de cette inondation purulente intra-péritonéale. Mais c'est, en somme, l'apparition et la persistance de la fièvre, avec l'augmentation de la sensibilité de la tumeur, qui, chez une malade atteinte de kyste de l'ovaire, permettent de reconnaître et parfois d'affirmer la suppuration.

Pronostic. — Autrefois le kyste de l'ovaire se terminait presque invariablement par la mort, à la suite d'une des complications que j'ai énumérées plus haut, de la cachexie ovarienne, ou de la transformation maligne de la tumeur. Aujourd'hui ce pronostic est changé du tout au tout, et l'on peut presque dire que tout kyste de l'ovaire reconnu doit se terminer par la guérison, à condition cependant qu'il soit opéré d'assez bonne heure. Mais c'est là une condition absolue.

Le kyste de l'ovaire est une affection qui évolue comme une tumeur bénigne, au moins pendant un certain temps après son apparition. Mais il peut, à un moment quelconque et sous une influence qu'on ne peut prévoir, changer d'allure et se transformer en une de ces tumeurs végétantes qui s'étendent, se greffent sur les parties voisines, se généralisent et ne peuvent plus être extirpées en totalité. Or, cette transformation est assez fréquente et se rencontre à peu près dans un quart des cas. Il faut donc absolument agir avant l'heure où s'accomplit cette métamorphose, et, comme il est impossible de la prévoir, comme il est également impossible de prévoir les multiples complications qui viennent assombrir le pronostic de tout kyste ovarique, il faut prendre comme règle absolue que tout kyste de l'ovaire doit être opéré aussitôt qu'il est reconnu. L'opération a d'autant plus de chances d'être efficace et radicale qu'elle est plus précoce. Elle est en outre d'autant plus bénigne que le kyste est moins ancien, moins volumineux et moins adhérent aux parties voisines.

L'ovariotomie pratiquée dans de bonnes conditions ne donne pour ainsi dire plus de mortalité. C'est une opération idéale — et c'est elle d'ailleurs qui a ouvert la marche dans la voie triomphale où s'est engagée la chirurgie moderne.

Traitement. — Tout kyste de l'ovaire doit donc être enlevé, — et le plus tôt possible. Il n'y a pour ainsi dire aucune contre-indication à l'ovariotomie, si ce n'est pour certains kystes végétants d'allure évidemment maligne et dont on peut affirmer l'extension aux parties voisines. Encore, pour peu qu'il y ait le moindre doute, sera-t-il indiqué de pratiquer une laparotomie exploratrice et d'extirper séance tenante la tumeur, si elle paraît extirpable.

L'âge, le mauvais état général ne sont pas des contre-indications, au contraire, et pour essayer de sauver des malades, le meilleur moyen ne consiste pas à attendre qu'elles soient plus malades encore.

Les complications, torsions, ruptures, suppurations, rendent plus pressante encore l'indication opératoire, et dans ces cas, il faut opérer aussi vite que possible, comme on le fait en chirurgie d'urgence. On perdra quelques malades, sans aucun doute, qui d'ailleurs auraient succombé, mais on en sauvera un bon nombre.

La *grossesse* elle-même ne change rien à ces règles. Un kyste, surtout s'il est petit et enclavé, peut compromettre le travail et déterminer des accidents mortels, aussi bien pour la mère que pour l'enfant. S'il est volumineux, il peut se rompre, empêcher la grossesse d'arriver à son terme, causer d'autres accidents plus graves encore. Le plus simple est de l'enlever. L'opération, surtout si elle est faite avant le cinquième mois, est très bénigne et il n'est plus aujourd'hui permis de la différer.

Pendant le *travail*, si un kyste enclavé empêche l'enfant de passer, la conduite la plus simple est la ponction par le vagin. Le kyste s'aplatit, l'enfant passe, et ultérieurement on avise. Mais encore faut-il que le kyste soit accessible, et facilement accessible, et que cette ponction ne soit pas faite aveuglément. On pouvait autrefois conseiller la craniotomie. Aujourd'hui on doit essayer de sauver à la fois la mère et l'enfant. Les cas sont certainement très rares où une symphyséotomie pourrait permettre un accouchement naturel. La conduite la meilleure à tenir est donc encore la laparotomie qui permet d'en-

lever la tumeur, et de laisser alors l'accouchement se terminer naturellement. Si la tumeur enclavée n'est pas extirpable, la laparotomie permet encore d'extraire l'enfant par l'opération césarienne, et immédiatement après, dès que l'utérus suturé est revenu sur lui-même, le kyste qu'on peut alors désenclaver.

Tout kyste de l'ovaire reconnu doit donc être traité par l'*ovariotomie*. La *ponction* aveugle, insuffisante et dangereuse, acceptable autrefois, est aujourd'hui condamnée sans retour et je n'en veux rien dire. C'est à l'*extirpation* du kyste qu'il faut avoir recours.

La première ovariotomie fut faite en Amérique, par Mac Dowell, en 1809, et avec succès. Après quelques opérateurs isolés, Atlee commença, en 1844, une série d'opérations vraiment belles pour cette époque. En 1871, il n'avait pas fait moins de 246 opérations. En Angleterre, malgré quelques opérations de Lizars en 1824, ce n'est guère qu'en 1842 que Walsh et Clay recommencèrent, puis Bir, Baker-Brown et enfin Spencer Wells, qui, dès 1858, obtint des succès qui, dans la suite, se multiplièrent.

En Allemagne, l'opération était proscrite. En France, malgré une opération de Woyerkowsky (1844), il en était de même. Nélaton, en 1862, la rapporta d'Angleterre, mais les insuccès le découragèrent. C'est à Kœberlé et à Péan que revient l'honneur de l'avoir victorieusement acclimatée en France.

L'antisepsie survint, et aujourd'hui il n'est pas d'opération plus universellement pratiquée et sur laquelle se fasse plus complètement l'accord de tous les chirurgiens.

Ovariotomie. — Lorsqu'un kyste de l'ovaire est peu volumineux, on peut songer à l'enlever par la *voie vaginale*. Battey l'avait préconisée en 1869, et elle a été récemment reprise et recommandée, en particulier par Segond, qui a même défendu l'ablation par le vagin, après hystérectomie préalable, des tumeurs annexielles doubles dont le volume n'est pas trop considérable.

Je ne saurais accepter cette manière de faire, non pas que je croie utile de conserver l'utérus lorsque les annexes n'y sont

plus, mais parce que, dans ces conditions, l'opération est sinon beaucoup moins facile, du moins beaucoup moins sûre. Si les tumeurs n'ont aucune adhérence aux parties voisines, et en particulier à l'intestin, tout peut marcher à merveille, mais s'il y a des adhérences, il n'en est pas de même, et la voie vaginale devient dangereuse.

J'ai moi-même enlevé un kyste dermoïde de la grosseur d'un orange par la voie vaginale après hystérectomie préalable. Il est vrai que l'hystérectomie était dirigée contre des accidents de pelvi-péritonite suraiguë. Après enlèvement de l'utérus je vis se présenter un kyste qui se laissa extraire sans difficulté. La malade guérit parfaitement, bien que son état fut extrêmement grave au moment de l'opération. Mais cette manière de procéder ne saurait être donnée en exemple.

J'accepterais volontiers l'extirpation d'un kyste de l'ovaire peu volumineux, mobile, proéminant dans le Douglas, par la simple colpotomie. Si même le kyste est un peu gros, rien n'empêche de le ponctionner ou de l'ouvrir dès qu'on l'aperçoit, après avoir ouvert le cul-de-sac postérieur, et d'attirer au dehors la poche ainsi vidée. Mais je ne saurais conseiller cette façon de procéder comme la meilleure; qu'on profite de son incision vaginale pour enlever un kyste de l'ovaire si, à la suite d'une erreur de diagnostic, on a cru devoir ouvrir le cul-de-sac de Douglas, rien de mieux. Mais je crois qu'il vaut infiniment mieux, lorsque le diagnostic est certain, que le kyste soit simple ou double, mobile ou fixé, gros ou petit, employer de parti pris la voie haute, et lorsque le diagnostic est incertain, à plus forte raison faut-il pratiquer la laparotomie, qui permettra de conformer sa conduite aux circonstances, et d'agir ainsi au mieux de l'intérêt de la malade.

C'est donc à l'*ovariotomie abdominale* que l'on aura recours, et c'est elle que je vais décrire.

Lorsque le kyste est d'un volume moyen et ne dépasse pas la grosseur d'une tête d'adulte, lorsqu'il est uniloculaire, ou tout au moins assez régulier, lors surtout qu'il ne présente pas d'adhérences et que son pédicule est mince et allongé, ce qui est en somme assez commun, l'ovariotomie est une des opérations

les plus simples qui se puissent voir. L'extirpation du kyste ne demande pas plus de deux minutes et l'opération entière à peine une dizaine.

La malade, étant en position déclive, comme dans toutes les opérations pelviennes sans exception, la paroi est incisée sur la ligne blanche jusqu'au niveau du sommet du kyste.

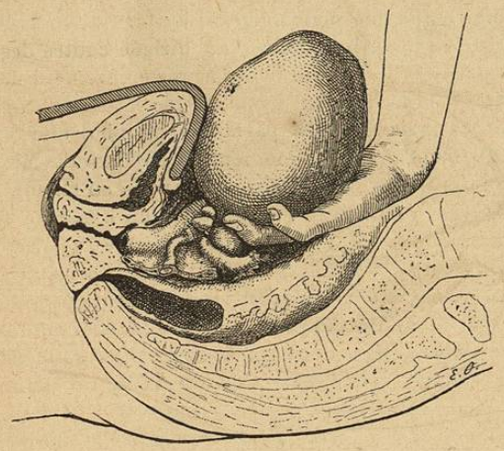

Fig. 172.
Extirpation en bloc d'un kyste de l'ovaire.
La main s'insinue derrière le kyste et le luxe au dehors.

La main plonge alors dans le ventre, passe derrière le kyste (fig. 172), l'attire au dehors, le luxe à travers l'incision et l'on peut ainsi très rapidement, saisissant le pédicule avec une pince (fig. 173), le sectionner d'un coup de ciseaux. Il ne reste plus qu'à le lier solidement avec un catgut, que j'emploie exclusivement de préférence à la soie, et après, avoir examiné l'autre ovaire, à refermer l'incision, par une suture à un, deux ou trois plans, suivant la laxité de la paroi, et surtout suivant les habitudes de chaque chirurgien.

Personnellement j'ai coutume d'employer la suture à trois plans, telle que je l'ai décrite plus haut (voy. p. 194).

Cette manière de faire est un peu exceptionnelle, et la plupart des chirurgiens ont l'habitude, dès que le kyste est un peu volumineux, de le ponctionner. C'est la conduite qu'il faut tenir

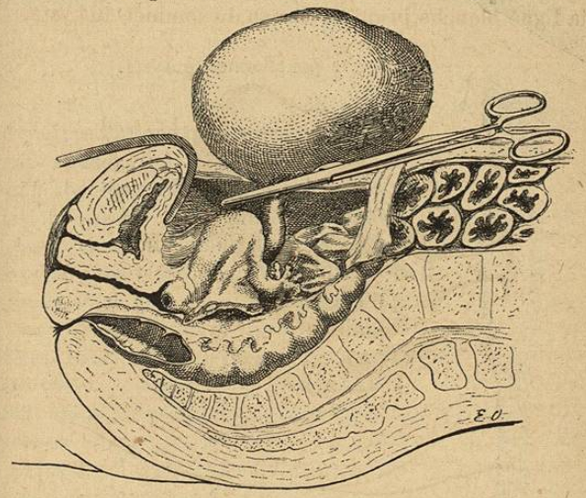

Fig. 173.
Le pédicule est saisi avec une pince et tranché d'un coup de ciseaux.

lorsque le volume de la tumeur dépasse sensiblement celui d'une tête d'adulte et qu'elle ne saurait passer par une incision qui ne doit pas avoir plus d'une quinzaine de centimètres. On peut même, si le kyste, bien que volumineux, est sans adhérences et sans loges multiples l'extirper par une incision plus petite.

Pour y parvenir, dès qu'on aperçoit le kyste, reconnaissable à son aspect brillant et parfois presque nacré, on le ponctionne avec un gros trocart (fig. 174) muni d'un long tube de caoutchouc destiné à conduire dans un récipient quelconque le liquide qui va s'écouler. Il n'est pas utile, en général, de

Fig. 174.
Trocart pour ponctionner le kyste.

Fig. 175.
A et B, pinces à kyste de PÉAN.

s'embarrasser d'un aspirateur, la pression sur le kyste, à travers la paroi abdominale, de chaque côté de l'incision suffisant parfaitement à faire écouler le liquide. On peut aussi, si l'on n'a pas de trocart sous la main, ou si le liquide est trop épais et coule mal, éventrer le kyste d'un coup de bistouri en éversant les lèvres de l'incision hors de la plaie, et vider ainsi le kyste presque instantanément. Cette façon de faire a un grand inconvénient, celui d'inonder de liquide la malade, le champ opératoire, l'opérateur et jusqu'au parquet de la salle d'opérations. En outre, malgré le soin qu'on doit avoir pris de protéger et de fermer avec des compresses l'espace

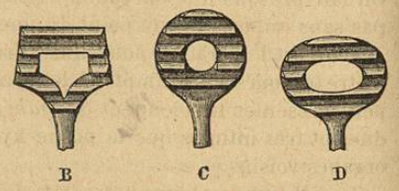

Fig. 176.
C et D, pinces à kyste de NÉLATON, ronde ou ovale.

qui sépare le kyste de la paroi, une certaine quantité de liquide peut couler dans le ventre. Si c'est du liquide ordinaire aseptique, cela n'a, en réalité, aucun inconvénient, mais si le contenu du kyste est suppuré, cela en a évidemment beaucoup.

Il est vrai que bien souvent, surtout dans ce dernier cas, la paroi kystique est friable, et que, dès qu'on la ponctionne, elle se déchire et quelques précautions qu'on prenne, laisse couler du liquide qui s'infiltre entre le kyste et la paroi. Si bien qu'en ponctionnant pour éviter cet accident, on ne fait quelquefois que le rendre plus redoutable.

Quoi qu'il en soit, il est plus régulier, et, en somme, meilleur de ponctionner le kyste, avec un gros trocart. Il faut avoir grand soin, dès que la paroi kystique commence à se relâcher, de la saisir avec une pince de KOCHER, de chaque côté du point où pénètre le trocart, de façon à éviter que celui-ci ne s'échappe. Puis, dès que la paroi se plisse, il faut la saisir avec une de ces pinces à kystes à mors larges, qui sont extrêmement précieuses (fig. 175, 176).

Lorsque que le kyste est vidé et qu'on enlève le trocart, on oblitère la perforation avec une pince semblable. Un gros kyste vidé n'est plus constitué que par une poche flasque, souple et qui passe avec la plus grande facilité par une incision, même petite. On l'attire ainsi entièrement au dehors, le pédicule suit et on le lie solidement. Dans les cas favorables cette opération peut être conduite d'un bout à l'autre sans qu'il y ait besoin de mettre la main dans la cavité abdominale. On fait presque une opération extra-péritonéale, ce qui n'est pas sans importance au point de vue de sa bénignité.

Telle est l'opération pour ainsi dire idéale. Mais elle est loin d'être toujours aussi simple et les principales difficultés qu'elle peut présenter lui viennent des *adhérences* souvent très étendues et très intimes que la poche kystique contracte avec les organes voisins.

Ces adhérences doivent être détachées avec beaucoup de soin et en même temps beaucoup de douceur. Pour y parvenir, le meilleur instrument est le doigt, qui apprécie la souplesse, la