résistance des tissus, qui s'insinue dans les plans de clivage et qui, aidé de l'œil, parvient souvent, pour peu que le chirurgien ait quelque adresse et quelque expérience, à séparer et à isoler la poche kystique des organes auxquels elle paraissait absolument unie.

Les adhérences récentes sont, en général, très faciles à détruire et à leur niveau la séparation des organes marche

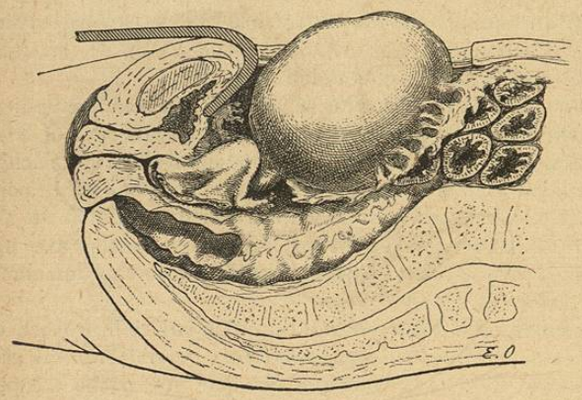

Fig. 177.
Kyste de l'ovaire avec adhérences au pôle supérieur.

ordinairement à souhait. Il n'en est pasde même des adhérences anciennes, souvent épaisses et résistantes. Il faut alors, surtout au niveau de l'intestin, beaucoup d'attention et de prudence. La paroi intestinale est souvent beaucoup moins résistante et moins solide que les adhérences. Si donc on tire un peu sur elle, c'est la paroi qui cédera. C'est un accident dont il ne faut pas s'effrayer outre mesure, mais qu'il faut cependant s'efforcer d'éviter. Parfois on s'aperçoit d'un commencement de déchirure de la paroi intestinale à l'aspect des fibres musculaires lisses qui se détachent de la muqueuse, et permettent ainsi de reconnaître l'accident avant qu'il se soit produit. Quoi

qu'il en soit, si l'on vient à ouvrir l'intestin on fermera l'ouverture par une suture à la soie ou au catgut fin.

Mieux vaut, lorsque les adhérences paraissent solides, éviter de tirer sur elles au risque d'ouvrir l'intestin. On peut alors avec des ciseaux disséquer la paroi kystique et l'exciser soit en passant dans son épaisseur, soit, si elle est mince, en la laissant tout entière adhérente à l'intestin avec lequel on l'abandonne.

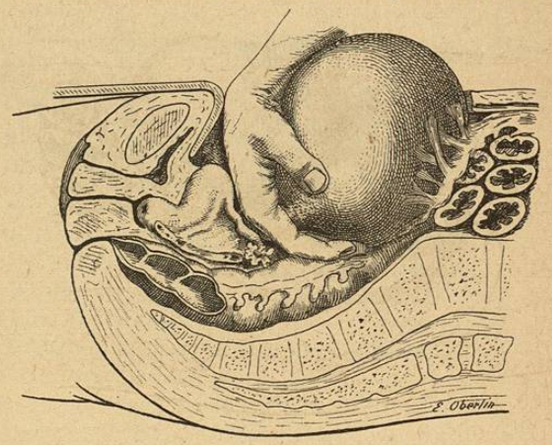

Fig. 178.
La main s'insinue vers le pôle inférieur, à la recherche du pédicule, pour l'attaquer en premier lieu et faire ensuite basculer le kyste.

Il est bien entendu que, si cette paroi était végétante, il faudrait l'enlever à tout prix plutôt que de laisser dans le ventre cette graine de récidive.

Parfois, lorsque les adhérences à la paroi abdominale sont très intimes, on est conduit à enlever avec le kyste le péritoine pariétal et même l'aponévrose qui le double.

Quelquefois le pôle supérieur du kyste est le seul qui présente des adhérences, avec l'épiploon ou le côlon, par exemple (fig. 177). Le pôle inférieur, vers le pédicule, est au contraire

libre. Dans ces conditions, il faut, si possible, s'attaquer d'abord à la partie inférieure libre, et sectionner le pédicule (fig. 178). On décortique alors le kyste de bas en haut, des parties libres vers les parties adhérentes. L'opération est en général rendue beaucoup plus simple ; le clivage se fait pour ainsi dire tout seul, et l'on est étonné de la facilité avec laquelle se sépare un kyste dont les adhérences paraissaient très solides lors-

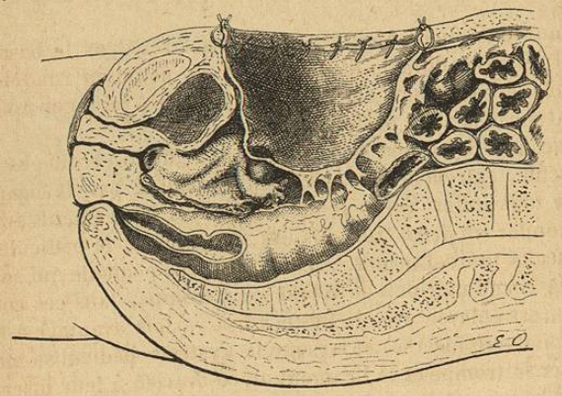

Fig. 179.
Marsupialisation d'un kyste inextirpable.

qu'on s'attaquait à elles par la partie supérieure de la tumeur.

Il peut cependant être impossible de séparer la paroi kystique des organes auxquels elle est soudée. Il reste alors une ressource qui, pour n'être qu'un pis-aller, peut encore permettre de sauver des malades qui, sans elle, mourraient inévitablement. C'est la *marsupialisation* de la poche. La poche ouverte et vidée de son contenu est réséquée en partie, au niveau de sa face antérieure et ses parois sont fixées aux lèvres péritonéales de la partie inférieure de la plaie. De cette façon l'intérieur de la poche communique avec le dehors (fig. 179).

On la tamponne. Elle diminue peu à peu sous l'influence de la poussée des organes abdominaux ; elle bourgeonne, suppure

et se comble au bout d'un certain temps. Malgré les chances d'infection et les longueurs d'une suppuration chronique la guérison survient souvent par cette façon de procéder, qu'il ne faut pas, faute de mieux, hésiter à mettre en pratique.

En dehors de ces difficultés, dues aux adhérences, on peut en rencontrer d'autres causées par certaines dispositions particulières et dans le détail desquelles il m'est impossible d'entrer.

On trouve quelquefois des kystes enclavés dans le bassin et qu'il est assez difficile d'en extraire. La ponction rend ici de grands services, mais elle peut être difficile à faire convenablement à cause de la profondeur du kyste.

Parfois le kyste est très difficile à pédiculiser ou plutôt le pédicule, extrêmement court, est constitué par le ligament large tout entier. On peut alors effondrer le ligament large et sectionner en deux tronçons liés séparément, le pédicule des vaisseaux utéro-ovariens, en dehors, et le pédicule qui se fixe sur la corne utérine, en dedans. La trompe, dans ces conditions, est enlevée avec le kyste. On a parfois avantage à faire la manœuvre inverse, et lorsque le kyste se pédiculise mal, à couper la trompe et le ligament utéro-ovarien à leur insertion sur la corne utérine, puis à basculer le kyste en dehors et à couper secondairement, de bas en haut, les vaisseaux utéro-ovariens.

Dans toutes ces manœuvres, il est très utile d'aller saisir le fond de l'utérus avec une pince, et de l'attirer vers le haut. On soulève ainsi, en même temps, l'insertion profonde du kyste.

Enfin certains kystes, en général d'un volume moyen, inclus dans le ligament large peuvent présenter, dans leur ablation, des difficultés exceptionnelles. Ils remplissent d'un côté le fond du petit bassin, ils sont sans pédicule, ils adhèrent à l'utérus, sont immobilisables et ne se laissent pas attirer vers le haut.

Il faut alors inciser ou déchirer le péritoine qui les recouvre et qui fait partie du ligament large, et les isoler rapidement des organes qui les entourent. Ici il n'y a point d'adhérences séreuses, puisque le kyste est hors de la cavité péritonéale. Le

kyste est limité de tous côtés par des couches celluleuses qui sont, en somme, assez faciles à dissocier avec le doigt. Il faut le faire rapidement, et sans trop s'inquiéter du sang qui coule en général abondamment des veines nombreuses et dilatées de la région. Il faut passer, soit en avant, soit en arrière du kyste, introduire si possible la main au-dessous de lui et l'extirper en l'arrachant de bas en haut. S'il n'est pas trop volumineux, on tâche de ne pas l'ouvrir, la dissociation du tissu cellulaire se faisant beaucoup plus facilement autour d'un kyste tendu. S'il a été ponctionné ou s'il est rompu, ce qui est fréquent dans ces cas, on tirera sur la poche avec des pinces larges et on le séparera des parties voisines en introduisant au besoin le doigt dans son intérieur pour se rendre compte de ses limites.

J'ai vu des cas dans lesquels un kyste intra-ligamentaire, surtout lorsqu'il a une tendance à se rapprocher des tumeurs végétantes, adhérait complètement à l'utérus dont il était impossible de le séparer sans des menaces d'hémorragie grave. Dans ces cas, il ne faut pas hésiter à pratiquer l'*hystérectomie*, et l'hémisection utérine rend ici les plus grands services parce qu'elle permet d'aller rapidement, et soit qu'on détache la moitié utérine adhérente au kyste en désinsérant le vagin, soit qu'on coupe l'utérus au-dessus de l'isthme, comme dans l'hystérectomie sus-vaginale, ce qui est plus simple, on enlève le kyste de bas en haut, avec la moitié utérine qui lui adhère, en l'attaquant par le ligament large. Dans ces cas, le procédé de Kelly, pourvu toutefois que le kyste inclus dans le ligament large soit unilatéral, est également très recommandable.

Ces conditions se retrouvent d'ailleurs également dans les kystes parovariens, et ce que je viens de dire me permettra, à leur propos, d'être bref.

L'hystérectomie ne se présente pas seulement comme une opération de nécessité, comme dans les cas que je viens de signaler. C'est aussi une opération tout indiquée dans d'autres circonstances, et en particulier lorsque le kyste est bilatéral, ou lorsqu'un kyste ovarien est compliqué d'une salpingo-ovarite du côté opposé. Il en est de même lorsqu'un kyste végétant

est venu greffer des bourgeons sur l'utérus. Il est alors prudent de le sacrifier.

Ce sont là des cas qui ne sont pas très rares. Quénu, Pauchet en ont publié des observations, et Ranson [1] a fait tout récemment paraître une thèse sur ce sujet.

Quand les lésions sont doubles et pour peu qu'elles soient compliquées, pour peu surtout que le développement des tumeurs se fasse vers le ligament large, l'hémisection utérine facilitera comme toujours beaucoup la besogne. Dans les cas simples, tous les procédés sont bons.

Je n'ai rien à dire sur les *accidents* et les *complications* de l'ovariotomie. Ce sont ceux de toutes les interventions abdominales. Ce sont avant tout des accidents d'infection péritonéale, aujourd'hui tout à fait exceptionnels et d'autant plus rares que la maladie a été traitée plus près du début de son affection.

Une complication relativement fréquente est l'*occlusion intestinale*. Adenot et Legueu invoquent pour l'expliquer un mécanisme un peu particulier et qui semble démontré par leurs observations : une coudure se produit au niveau de l'extrémité gauche du côlon transverse, qui tombe brusquement lors de la suppression brusque du kyste qui le soutenait. La traction du ligament colique sous-costal gauche agit sur l'angle du côlon et suffit à produire l'occlusion. Cette notion est très importante et si, après une ovariotomie, des phénomènes d'occlusion font leur apparition, il n'y a aucune hésitation à avoir. Il faut rouvrir le ventre, aller voir au niveau du pédicule et du petit bassin, où il peut toujours y avoir quelque chose, et si l'on ne trouve rien, aller immédiatement examiner l'angle gauche du côlon transverse.

L'ovariotomie, autrefois si meurtrière, est une des opérations abdominales qui donnent les meilleurs résultats. Dans les cas simples on peut dire que la mortalité est à peu près nulle,

[1] Ranson. Étude sur l'hystérectomie abdominale appliquée au traitement de kystes et des tumeurs solides de l'ovaire. Thèse de Paris, 1901.

mais comme les cas ne sont pas toujours simples, comme il y a des kystes tordus, inclus, adhérents, suppurés, comme il y a des cas mauvais, et même très mauvais, je pense que la mortalité globale de cette opération, comme celle des autres interventions sur les annexes, peut être actuellement évaluée à 5 p. 100 ou à peu près.

Les accidents éloignés sont en général nuls, si un des ovaires a été laissé en place. Si les deux ovaires ont été sacrifiés, comme il arrive souvent, le second ovaire étant quelque peu kystique, il peut y avoir quelques troubles, poussées congestives, bouffées de chaleur, phénomènes psychiques qui incommodent plus ou moins les malades, et qu'un traitement opothérapique bien conduit peut d'ailleurs souvent atténuer dans de grandes proportions.

Mais, nous l'avons vu, il faut toujours songer à la *récidive*, qui n'est pas très rare, soit sur l'autre ovaire, où il ne s'agit pas en réalité d'une récidive, mais bien du développement d'une nouvelle tumeur sous l'influence qui avait fait se développer la première, soit à distance, en un point où s'étaient greffées les végétations épithéliales du kyste. Contre ces récidives il n'y a à peu près rien à faire. et j'ai personnellement assisté à la fin lamentable d'une jeune femme opérée d'un kyste uniloculaire très simple contenant 19 litres de liquide. Il y avait à peine quelques adhérences dans la région épigastrique. Quelques mois après j'assistai au développement au niveau du point où siégeait cette adhérence d'un cancer qui infiltrait la paroi, l'estomac et le foie, et qu'une opération très étendue ne put ni guérir, ni même retarder dans sa marche.

II

TUMEURS DES ANNEXES

OVAIRES ET TROMPES. LIGAMENT LARGE. LIGAMENT ROND

Bien que les kystes de l'ovaire soient en réalité des néoplasmes véritables, ils ont une telle individualité et une telle importance clinique qu'il est nécessaire de les décrire à part. Il n'en est pas de même des autres tumeurs annexielles, dont l'importance est beaucoup moindre et dont la description sera brève.

A la suite des tumeurs des ovaires et des trompes, j'étudierai les affections analogues du ligament large et du ligament rond qu'on doit au point de vue pathologique, sinon anatomique, considérer comme des annexes de l'utérus.

I

TUMEURS ET NÉOPLASMES DE L'OVAIRE

A. TUMEURS VÉGÉTANTES

A côté des kystes de l'ovaire, prennent immédiatement place les tumeurs végétantes. Il n'y a même, au moins au point de vue anatomo-pathologique, aucune ligne de démarcation entre les tumeurs végétantes et les kystes papillaires dont j'ai parlé au chapitre précédent. Les uns et les autres sont des épithéliomas à marche plus ou moins rapide, à caractère plus ou moins envahissant. Mais il n'y a en réalité aucune différence essentielle de structure.