mais comme les cas ne sont pas toujours simples, comme il y a des kystes tordus, inclus, adhérents, suppurés, comme il y a des cas mauvais, et même très mauvais, je pense que la mortalité globale de cette opération, comme celle des autres interventions sur les annexes, peut être actuellement évaluée à 5 p. 100 ou à peu près.

Les accidents éloignés sont en général nuls, si un des ovaires a été laissé en place. Si les deux ovaires ont été sacrifiés, comme il arrive souvent, le second ovaire étant quelque peu kystique, il peut y avoir quelques troubles, poussées congestives, bouffées de chaleur, phénomènes psychiques qui incommodent plus ou moins les malades, et qu'un traitement opothérapique bien conduit peut d'ailleurs souvent atténuer dans de grandes proportions.

Mais, nous l'avons vu, il faut toujours songer à la *récidive*, qui n'est pas très rare, soit sur l'autre ovaire, où il ne s'agit pas en réalité d'une récidive, mais bien du développement d'une nouvelle tumeur sous l'influence qui avait fait se développer la première, soit à distance, en un point où s'étaient greffées les végétations épithéliales du kyste. Contre ces récidives il n'y a à peu près rien à faire. et j'ai personnellement assisté à la fin lamentable d'une jeune femme opérée d'un kyste uniloculaire très simple contenant 19 litres de liquide. Il y avait à peine quelques adhérences dans la région épigastrique. Quelques mois après j'assistai au développement au niveau du point où siégeait cette adhérence d'un cancer qui infiltrait la paroi, l'estomac et le foie, et qu'une opération très étendue ne put ni guérir, ni même retarder dans sa marche.

II

TUMEURS DES ANNEXES

OVAIRES ET TROMPES. LIGAMENT LARGE. LIGAMENT ROND

Bien que les kystes de l'ovaire soient en réalité des néoplasmes véritables, ils ont une telle individualité et une telle importance clinique qu'il est nécessaire de les décrire à part. Il n'en est pas de même des autres tumeurs annexielles, dont l'importance est beaucoup moindre et dont la description sera brève.

A la suite des tumeurs des ovaires et des trompes, j'étudierai les affections analogues du ligament large et du ligament rond qu'on doit au point de vue pathologique, sinon anatomique, considérer comme des annexes de l'utérus.

I

TUMEURS ET NÉOPLASMES DE L'OVAIRE

A. TUMEURS VÉGÉTANTES

A côté des kystes de l'ovaire, prennent immédiatement place les tumeurs végétantes. Il n'y a même, au moins au point de vue anatomo-pathologique, aucune ligne de démarcation entre les tumeurs végétantes et les kystes papillaires dont j'ai parlé au chapitre précédent. Les uns et les autres sont des épithéliomas à marche plus ou moins rapide, à caractère plus ou moins envahissant. Mais il n'y a en réalité aucune différence essentielle de structure.

Ces tumeurs végétantes ont cependant une allure clinique assez particulière pour mériter une description spéciale [1].

Anatomie pathologique. — Une partie de ces tumeurs végétantes revêt la forme kystique. Ce sont les kystes à végétations envahissantes dont j'ai parlé dans le précédent chapitre. Je n'y reviens pas.

Mais il en est d'autres qui, au moins au point de vue macroscopique, ne présentent pas de formations kystiques; ce sont des tumeurs exclusivement constituées par des végétations papillaires. Elles n'acquièrent pas, et de beaucoup, le volume des précédentes, et il est rare de leur voir dépasser la grosseur d'une tête d'enfant.

Enfin il en existe une troisième variété, qu'on rencontre beaucoup plus rarement. L'ovaire a conservé à peu près sa forme et son volume, mais il est comme verruqueux; c'est un papillome superficiel. D'après la comparaison de Patton, « on le dirait enduit d'une substance visqueuse et saupoudré ensuite d'un sable sec et fin ».

Les végétations qui forment ces tumeurs présentent une extrême variabilité dans leurs dimensions, leur aspect et leur disposition. Les unes sont transparentes et gélatiniformes, ou au contraire rosées ou rouges, charnues, arrondies comme certaines fongosités, hérissées de petites papilles irrégulières comme certains papillomes. Elles sont sessiles ou pédiculées, isolées ou agglomérées en grosses masses bourgeonnantes, mamelonnées, en forme de choux-fleurs, ou au contraire, lorsqu'elles sont petites et serrées, disposées en plaques presque lisses et d'aspect velvétique. Elles peuvent recouvrir complètement la tumeur, déborder même ses limites et empiéter sur les organes voisins, sur le péritoine qui recouvre l'utérus et les parois pelviennes (fig. 180). Elles se soudent ainsi, disséminant, semant et greffant pour ainsi dire des végétations

[1] W. Cazenave. Des tumeurs papillaires de l'ovaire avec métastase péritonéale. Thèse, Paris, 1895.

secondaires qui, à l'œil nu, ont le même aspect, et au microscope, la même structure.

Celle-ci n'est autre que la structure de l'*épithélioma*. Le stroma conjonctif des végétations, qui, avec quelques vaisseaux, forme leur charpente, est recouvert d'une couche épithéliale

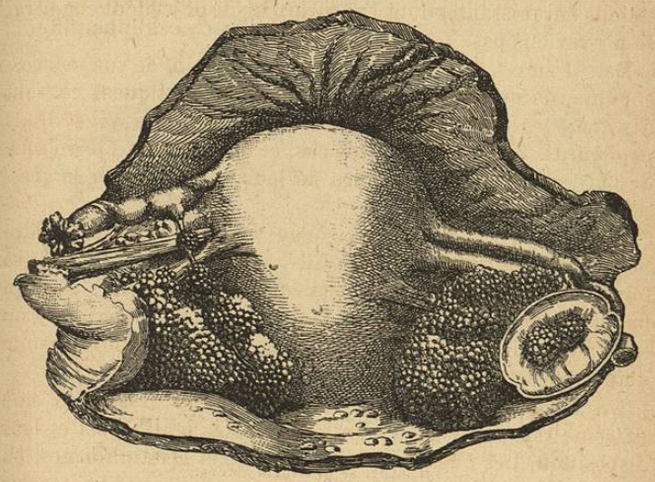

Fig. 180.
Papillomes des deux ovaires, vus en place, par derrière (Kelly).

cylindrique ou à cils vibratiles. Celle-ci est régulière ou au contraire formée de plusieurs assises de cellules atypiques et polymorphes comme on les observe dans tous les cas de dégénérescence épithéliale. A côté des végétations, on trouve des invaginations épithéliales, des tubes néoformés identiques à ceux que l'on rencontre dans les processus néoplasiques de même ordre.

Sans insister sur tous ces détails histologiques bien étudiés par Pfannenstiel et qui sont parfaitement résumés dans la thèse de Cazenave [1], il est probable que le développement de

[1] Cazenave. *Loc. cit.*

ces végétations est au fond le même dans toutes les formes de tumeurs végétantes. Les végétations naissent et prolifèrent sur la surface interne des kystes. Lorsque les cavités kystiques sont volumineuses, comme dans les grands kystes de l'ovaire, les végétations s'y développent librement et peuvent atteindre un volume considérable ; ce n'est que lorsque la poche est remplie par les végétations que celles-ci, continuant à s'ac-

Fig. 181.
Épithélioma kystique de l'ovaire (MARIEN).

C, cavité kystique remplie d'éléments épithéliaux et de mucus. — CK, cavités kystiques. — S, stroma fibreux.

croître, crèvent la paroi kystique et deviennent extérieures. C'est ainsi que les grands kystes de l'ovaire prennent l'aspect de tumeurs végétantes et acquièrent en même temps un certain caractère de malignité. Dans les tumeurs peu volumineuses, il en est de même, et il « semble qu'on ne doit pas admettre la prolifération papillaire d'emblée, même pour le papillome superficiel. Dans ce dernier type l'aspect papillaire résulte de la rupture précoce des nombreuses et minuscules cavités végétantes. »

Suivant que les cellules épithéliales qui recouvrent les végétations s'éloignent plus ou moins du type régulier, suivant que leur prolifération est plus ou moins désordonnée, la tumeur, comme il est de règle dans les processus épithéliomateux, est

plus ou moins maligne. Le néoplasme le plus envahissant est en effet celui qui présente l'épithélium le plus atypique. Les

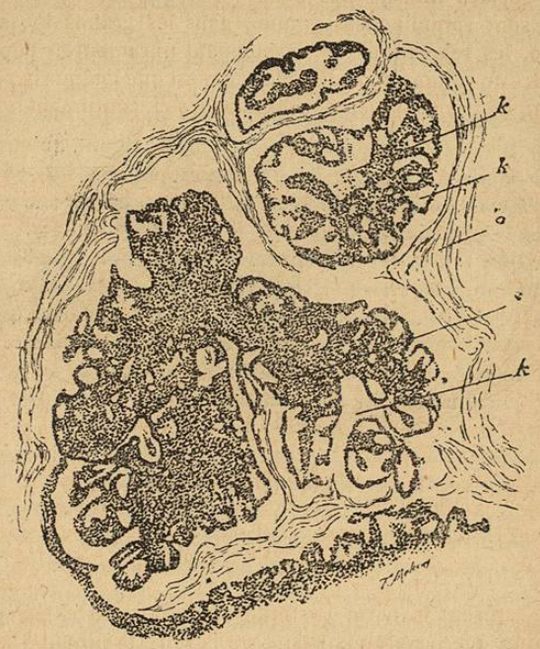

Fig. 182.
Épithélioma kystique malin de l'ovaire (MARIEN).

a, travées conjonctives. — *e*, alvéoles remplis de cellules épithéliales. — *k*, petits kystes développés au sein des éléments épithéliaux.

tumeurs végétantes de l'ovaire se comportent comme les autres.

Lorsque l'épithélium cylindrique est à peu près régulier d'aspect et d'arrangement, la tumeur, dont la malignité est moins grande, mérite le nom d'*adénome papillaire* que lui a donné PFANNENSTIEL.

Lorsque l'épithélium prend le caractère métatypique, la malignité de la tumeur augmente et celle-ci devient l'*adéno-carcinome papillaire*, qui n'est autre chose qu'une épithélioma véritable (fig. 181, 182).

Quelquefois le tissu conjonctif qui forme le stroma des végétations prend part à la dégénérescence, et l'on rencontre dans les végétations des parties dont l'aspect rappelle celui du sarcome. Il y a là une nouvelle variété de tumeurs, qui seraient des *adéno-sarcomes papillaires*, si tant est qu'il ne faille pas faire des réserves formelles sur cette association du sarcome et des tumeurs épithéliales.

Presque toutes les tumeurs végétantes sont *bilatérales*, et elles ont une tendance particulière à s'infiltrer dans le ligament large, peut-être, comme le pense Cazenave, parce que, au moment de leur début, les végétations trouvent moins de résistance du côté du tissu cellulaire du hile ovarien et du ligament large que du côté du tissu ovarien lui-même, beaucoup plus dense.

Quoi qu'il en soit, elles s'étendent plus volontiers dans le petit bassin que vers la cavité abdominale. Elles remplissent le ligament large, adhérant plus ou moins aux organes qui y sont contenus, se fixant au bord utérin qui peut parfois être recouvert et même envahi par les végétations. Souvent il est immobilisé comme dans certaines suppurations pelviennes.

Peu à peu les tumeurs végétantes se propagent sur le péritoine qu'elles détruisent. Elles peuvent en même temps gagner le plancher pelvien, par la voie du ligament large. Si les poches intra-ligamenteuses, lorsqu'il en existe, restent closes, la tumeur peut rester encore à peu près encapsulée et énucléable dans le tissu cellulaire du ligament large. Mais si les végétations viennent à crever les poches et se répandent dans le tissu cellulaire en entrant en connexion avec tous les organes qui y sont contenus, avec le rectum, avec les vaisseaux, avec les os du bassin, on conçoit que l'énucléation de la tumeur puisse devenir impossible.

Parfois les tumeurs végétantes peuvent s'insinuer dans le mésocôlon iliaque, dans le mésentère lui-même et arriver

ainsi au contact de l'intestin au niveau de son bord adhérent. Mais la greffe sur la surface intestinale est beaucoup plus commune. La cavité péritonéale tout entière peut se recouvrir d'un semis de végétations qui naissent et se développent sur l'intestin, l'épiploon, le péritoine pariétal, le foie, et qui vont même se *généraliser* par voie sanguine ou lymphatique dans des organes éloignés.

Tous ces phénomènes ne se produisent pas en général sans qu'on voie apparaître l'*ascite*. Celle-ci est fréquente. Le liquide qui la constitue est souvent séreux et citrin, parfois rosé ou même rouge, riche en globules sanguins et franchement hémorragique, quelquefois plus ou moins gélatineux. Cette ascite contient beaucoup plus de matériaux fixes que les ascites ordinaires, 100 à 106 gr. par litre, au lieu des 75 à 80 gr., qui, d'après Quénu, seraient la moyenne.

Cette ascite, due sans doute à la sécrétion des végétations, est souvent le premier symptôme qui attire l'attention. Elle se reproduit facilement et rapidement après ponction, et cette constante reproduction peut quelquefois devenir une indication opératoire pressante.

Symptômes et diagnostic. — C'est en général l'apparition de l'ascite qui attire l'attention de la malade, car ici, comme dans la plupart des néoplasmes, même les plus mauvais, les douleurs, au début, sont généralement nulles.

Si l'on vient à palper le ventre, on sent alors souvent, à moins qu'il ne soit trop distendu par l'ascite, des tumeurs profondes, des irrégularités, qui font sentir leur résistance lorsqu'on déprime brusquement la paroi abdominale en refoulant le liquide péritonéal. Si le ventre est au contraire distendu par le liquide, une ponction, en l'évacuant, permettra de recueillir les mêmes sensations.

Le toucher bimanuel donne les renseignements les plus précieux. Les annexes sont augmentées de volume, souvent des deux côtés, mais les ligaments larges sont, en général, plus ou moins envahis, et le doigt sent, de chaque côté du col, des masses plus ou moins dures, bosselées, irrégulières, ou plus communément

une infiltration diffuse qui englobe l'utérus et l'immobilise comme la gangue inflammatoire et les poches purulentes des salpingo-ovarites.

Dans les cas un peu avancés, les masses néoplasiques sont faciles à sentir au-dessus du pubis et on peut sans peine apprécier leur volume, leur situation et parfois même leurs connexions.

Dans ces conditions, on pourrait facilement confondre les tumeurs végétantes avec des *suppurations pelviennes*, si la présence de l'ascite ne venait écarter formellement ce diagnostic. Mais dans les tumeurs sans ascite, il est très difficile de reconnaître les deux affections. Ce sont surtout les commémoratifs, l'absence de fièvre, de sensibilité, le retentissement sur l'état général, qui permettront d'éliminer l'hypothèse d'une suppuration péri-utérine. S'il y a de l'ascite, on peut en revanche confondre ces lésions avec celle d'une *péritonite tuberculeuse* accompagnée de graves lésions du petit bassin. Ce sont encore des symptômes autres que ceux tirés de l'examen direct du petit bassin, et au besoin l'examen cytologique du liquide ascitique retiré par ponction, qui permettront de ne pas se tromper dans un diagnostic aussi difficile.

On peut, en outre, confondre ces tumeurs avec la plupart des affections utérines et péri-utérines qui donnent lieu à des modifications anatomiques du contenu pelvien, et discuter de nouveau ces questions de diagnostic serait répéter ici, presque mot pour mot, ce qui a été dit à propos du diagnostic des salpingites et des kystes de l'ovaire.

L'*évolution* de ces tumeurs est très variable et dépend de leur malignité. Rien ne peut d'ailleurs la faire prévoir. Un certain nombre qui, au toucher, pouvaient sembler malignes, à cause de l'envahissement du péritoine pelvien et des adhérences avec l'utérus et les organes voisins, sont, au contraire, des tumeurs bénignes, décorticables, énucléables et qui peuvent guérir complètement après extirpation. Lorsque l'ascite apparaît, c'est en général que la tumeur en est arrivée à la période des greffes, et cette particularité assombrit singulièrement le pronostic, bien qu'on ait vu des malades guérir et la guérison

se maintenir pendant plusieurs années. Ce sont ces formes qui correspondent à l'*adénome papillaire* de Pfannenstiel.

Les *adéno-carcinomes*, au contraire, ont une marche rapide, envahissent successivement tous les tissus du bassin, inondent le péritoine d'une ascite qui favorise les greffes lointaines, et tuent en général les malades dans un délai de six mois à un an. L'opération guérit et guérit souvent sans récidive les premières de ces malades. Les autres succombent souvent à l'intervention, même lorsqu'elle est simplement exploratrice, tant est compromise chez ces malades la résistance vitale, et lorsqu'elles guérissent, c'est presque toujours pour retomber très rapidement en pleine récidive.

Traitement. — Il n'en faut pas moins les opérer, car nul ne sait, en présence d'une tumeur végétante de l'ovaire, quelle est celle qui guérira et celle qui ne guérira pas. Et l'on doit, en somme, faire courir à des malades fatalement condamnées dans un délai assez bref, la seule chance de guérison qui leur reste. Il faut les opérer parce qu'il y a des guérisons, et des guérisons durables, et que c'est là, par conséquent, une affection qui, dans certains cas, peut être circonscrite et enlevée en totalité.

Il est impossible de décrire une opération de ce genre. Elles sont trop irrégulières, trop dissemblables pour se prêter à une description quelconque. Il ne faut pas se hâter, dès qu'il y a des adhérences solides, de dire que la tumeur est inopérable. En dehors de certains cas qui dépassent manifestement les bornes de ce qu'il est possible de faire, l'inopérabilité dépend beaucoup plus du chirurgien que de l'affection elle-même, et tel chirurgien juge facile une opération que tel autre déclare impraticable.

Pour moi, je considère, en règle générale, comme opérable toute tumeur encore mobile, quelles que soient les adhérences qu'elle présente avec les organes voisins, et lorsqu'il n'y a, bien entendu, aucun signe de généralisation ou d'envahissement lymphatique éloigné. Une tumeur mobile est une tumeur extirpable, donc elle doit être extirpée.

Comment doit-elle être extirpée? Cela dépend des cas et il est

impossible, pour ces évidements du petit bassin, ces curages du ligament large, de donner des règles précises.

Il faut toujours, étant donné la tendance à la bilatéralité, supprimer les deux ovaires, qu'ils soient malades ou non.

Dans un grand nombre de cas, on se trouvera bien d'extirper en même temps l'utérus, parce qu'il est souvent adhérent, malade, envahi lui-même et aussi parce que, dans les cas de lésions doubles, son extirpation facilite singulièrement l'extirpation des masses néoplasiques [1]. Ici, et pour les mêmes raisons que dans les annexites suppurées, l'hémisection utérine rend les plus grands services en permettant d'attaquer la masse à enlever de bas en haut, par la partie généralement libre du ligament large.

On sera bien souvent obligé, dans ces cas, de laisser un tamponnement à la gaze pour éviter l'hémorragie, le sang suintant souvent de tous côtés après ces opérations, et on fera sagement aussi d'établir un drainage soigné, soit par le vagin, soit par un tube abdominal.

B. TUMEURS SOLIDES DE L'OVAIRE

On observe dans l'ovaire plusieurs néoplasmes qui, bien que de nature différente, présentent comme caractère commun d'être durs, compacts, résistants, ou de sembler tels. La plupart du temps leurs caractères cliniques ne permettent pas de les différencier, aussi est-il préférable, pour éviter d'inutiles répétitions, de les décrire tous ensemble.

Anatomie pathologique. — Sans parler des *enchondromes*, tout à fait exceptionnels et qui constituent une véritable curiosité pathologique, on ne rencontre guère, au niveau de l'ovaire, comme tumeurs vraiment solides, que les *fibromes*, les *sarcomes* et certains *épithéliomes*.

[1] Voir Ranson. *Loc. cit.* Th. Paris, 1901.

Fibromes. — Ces tumeurs, assez rares, sont en général d'un volume moyen, petits quand ils sont purs, plus gros quand ils sont combinés avec des tissus sarcomateux ou myxomateux. Ils sont irréguliers, marronés, durs, avec des excroissances et des mamelons séparés par des sillons profonds (fig. 183, 184, 185, 186). L'ovaire a presque toujours complètement disparu. Le fibrome s'est substitué à lui. Il possède généralement un pédicule

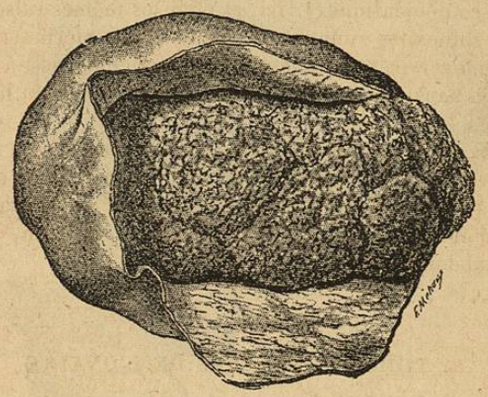

Fig. 183.
Fibrome kystique de l'ovaire (Labadie-Lagrave et Legueu).
Le kyste est ouvert et laisse voir le fibrome dans son intérieur.

long et mince et est tout à fait indépendant de la trompe (fig. 184), comme l'a fait remarquer Léopold. Quelquefois cependant, il s'insinue entre les feuillets du ligament large, ce qui modifie complètement son aspect clinique. Parfois aussi il peut être inclus dans une cavité kystique (fig. 183).

Au point de vue histologique, ces tumeurs sont parfois des *fibromes purs*, parfois des *fibro-myomes*, absolument analogues à ceux de l'utérus et présentant dans leur trame des fibres musculaires lisses. Il peut y avoir aussi des éléments embryonnaires, et la tumeur devient alors un *fibro-sarcome*. Enfin on y peut rencontrer de petites cavités kystiques dues soit au dé-

veloppement de petits kystes folliculaires, soit à des dilatations lymphatiques, soit enfin à la dégénérescence et à la désintégration de la tumeur par insuffisance de nutrition.

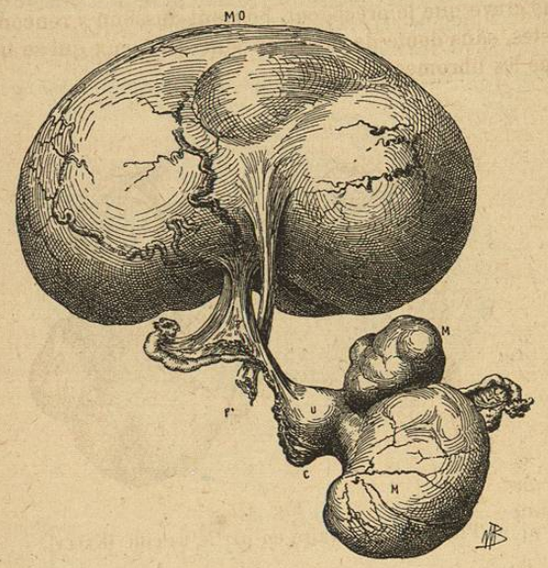

Fig. 184.
Fibrome de l'ovaire droit avec myome de l'utérus (Kelly).

Sarcomes. — Ce sont bien souvent des *fibro-sarcomes*, et qui, comme tels, ne diffèrent pas sensiblement des tumeurs précédentes (fig 188). Bien entendu, elles revêtent un caractère d'autant plus dangereux qu'elles s'éloignent davantage du fibrome et présentent dans leur trame plus de tissu sarcomateux.

Ils sont ordinairement pédiculés. Leur surface est en général assez uniforme, beaucoup plus lisse que celle des fibromes, et ils peuvent atteindre un grand volume, puisque Villard en a

observé un de 7 kilogrammes. De plus ils sont souvent bilatéraux.

Leur étude histologique montre qu'il s'agit tantôt de sarcome fasciculé, tantôt de sarcome à petites cellules embryonnaires, plus grave que le précédent. Souvent aussi on y rencontre des kystes, sans doute de même origine que ceux qui se trouvent dans les fibromes.

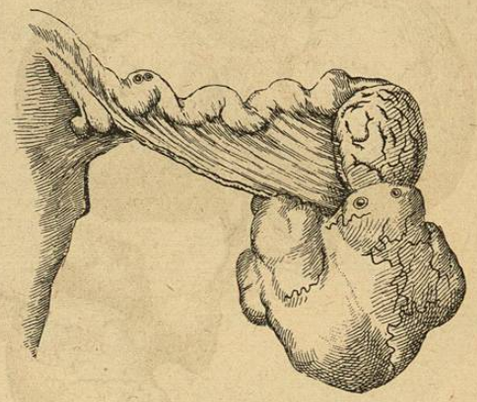

Fig. 185.
Fibrome de l'ovaire en partie calcifié (Kelly).

Épithéliomes. — On trouve enfin parmi les tumeurs solides de l'ovaire des épithéliomas, de véritables cancers.

Ils diffèrent des épithéliomas kystiques que nous avons déjà étudiés par leur aspect massif et leur conformation régulière, (fig. 187) qui ne rappelle en rien les tumeurs végétantes dues à la prolification de l'épithélium des cavités kystiques. Ils sont assez souvent munis d'un long pédicule.

Leur volume peut atteindre celui d'une tête d'adulte. Quant à leur consistance, elle dépend de la proportion plus ou moins considérable de tissu conjonctif qui entre dans leur composition et sépare les amas épithéliaux. Aussi trouve-t-on tous les intermédiaires qui vont du squirrhe à l'encéphaloïde.

C'est un épithélioma tubulé, avec formations kystiques. Il vient donc de l'épithélium ovarien. Cependant on a trouvé quelquefois des lobules analogues à ceux que l'on rencontre

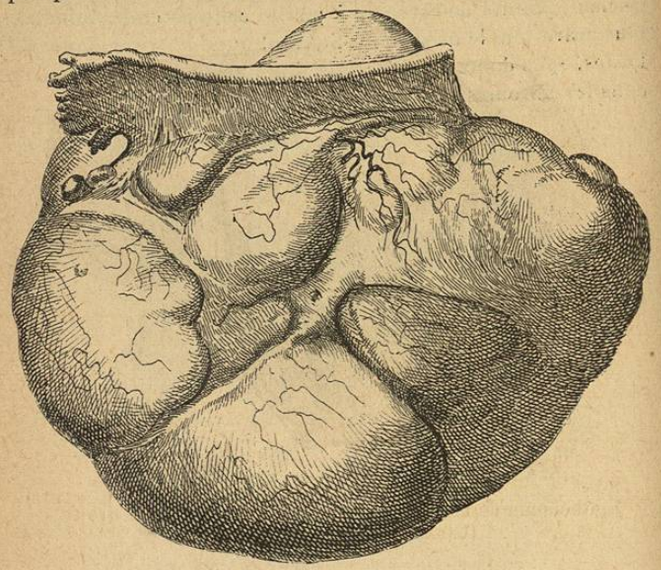

Fig. 186.
Fibrome de l'ovaire (KELLY).

dans l'épithélioma pavimenteux stratifié. Il y a lieu de se demander si, dans ces cas, le cancer ne s'est pas développé aux dépens de quelque kyste dermoïde disparu, car il n'y a qu'une tumeur de ce genre qui puisse, dans l'ovaire donner naissance à un épithélioma pavimenteux.

Il y a aussi certaines tumeurs, des *endothéliomes* d une origine encore obscure. Le premier cas a été signalé par LÉOPOLD, et BROUHA vient de leur consacrer une étude récente [1]. Ils se for-

[1] BROUHA. Endothéliome de l ovaire. *Rev. de gynécol. et de chir abdom.*, 1900, p. 435.

meraient aux dépens des vaisseaux lymphatiques. Mais, au point de vue clinique, ils ne diffèrent en rien des épithéliomas ordinaires, dont ils n'ont cependant pas toujours la malignité .

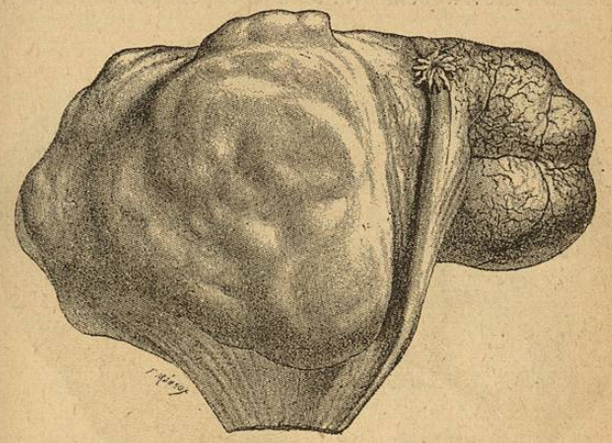

Fig. 187.
Épithélioma de l'ovaire (tumeur solide avec kyste à droite)
(LABADIE-LAGRAVE et LEGUEU).

Symptômes. — Au début, les phénomènes par lesquels se traduisent ces diverses tumeurs solides sont à peu près les mêmes : Douleurs souvent nulles, vague sensation de pesanteur dans le ventre, quelquefois névralgies dans les sphères d'irradiations pelviennes. Les règles ne présentent en général aucun trouble, et c'est par hasard que les malades s'aperçoivent de leur tumeur, à moins que le chirurgien consulté pour des troubles vagues ne la reconnaisse au toucher. Elle est en général dure, bosselée quand il s'agit d'un fibrome, plus régulière quand c'est un sarcome, souvent très mobile, et je me souviens d'avoir observé dans le service de LE DENTU, chez une jeune femme, une tumeur d'une telle mobilité qu'on pouvait la faire passer sans difficultés de la fosse iliaque droite dans la fosse

iliaque gauche. L'opération permit de constater qu'il s'agissait d'un fibrome.

Lorsqu'on se trouve en présence de cette dernière tumeur, les signes peuvent demeurer les mêmes pendant un temps fort

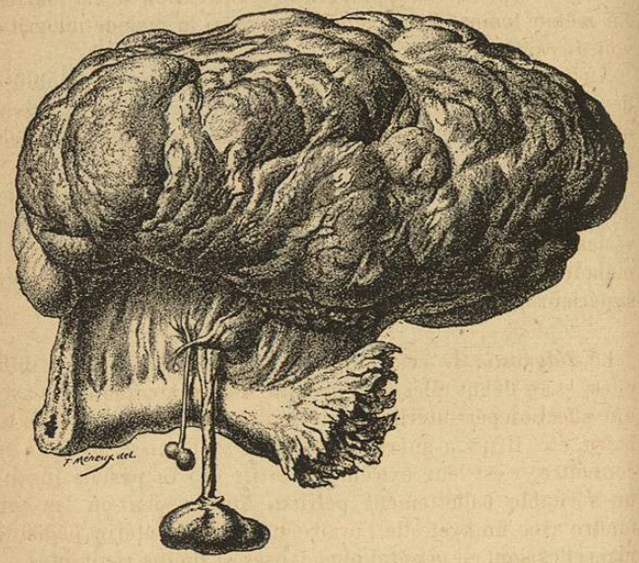

Fig. 188.
Fibro-sarcome de l'ovaire, avec deux petits kystes paratubulaires pédiculés (LABADIE-LAGRAVE et LEGUEU).

long, car le fibrome met des années à grossir. Mais l'on peut voir tout à coup la tumeur augmenter de volume et une ascite se développer. Il y a bien des chances alors pour que le fibrome soit en train de se transformer en tumeur maligne et d'évoluer en fibro-sarcome. L'ascite a cependant été observée dans le fibrome pur, mais sa présence ne peut guère qu'induire en erreur, car elle accompagne bien plus communément les tumeurs malignes.

Si le cancer peut, pendant quelque temps, présenter les allures d'une tumeur bénigne, son évolution ne tarde pas, en général, à renseigner sur sa véritable nature.

L'ascite apparaît souvent alors que les douleurs et les troubles pelviens avaient à peine attiré l'attention de la malade. En même temps, l'état général s'altère, la malade maigrit et voit disparaître ses forces.

Au toucher on peut constater que la tumeur s'immobilise, devient irrégulière, douloureuse, remplit peu à peu le bassin, qu'elle dépasse bientôt par en haut. Bref on constate qu'elle augmente, en se diffusant peu à peu.

Des troubles du côté du rectum et de l'intestin, parfois même de l'occlusion intestinale, des troubles urinaires, du ténesme vésical, apparaissent successivement ou simultanément, et la malade finit par mourir dans un délai qui n'est pas en général supérieur à dix-huit mois ou deux ans.

Le *diagnostic* de ces tumeurs est en général des plus difficiles, et au début elles sont presque toujours confondues avec une affection péri-utérine quelconque, salpingite, grossesse tubaire, etc. Il n'y a guère qu'un signe qui puisse les faire reconnaître, c'est leur extrême *mobilité* qui va parfois jusqu'à un véritable ballottement pelvien. Encore peut-on les confondre avec un kyste de l'ovaire, un fibrome utérin pédiculé, mais elles sont en général plus denses et moins rénitentes.

Quant à les distinguer les unes des autres et savoir si l'on se trouve en présence d'un fibrome, d'un sarcome ou d'un carcinome, — au début, on ne peut guère que faire des hypothèses, mais la marche de la maladie permet bientôt de voir si la tumeur est bénigne ou maligne. Si la tumeur reste stationnaire, sans retentissement général, sans ascite, sans adhérences, c'est un fibrome. Si elle progresse et envahit, si l'ascite se montre, si l'état général s'altère, si la cachexie apparaît, c'est une tumeur maligne. Quant à reconnaître cliniquement le sarcome de l'épithéliome, il n'y faut pas songer, la chose est impossible, et les histologistes eux-mêmes, pièces en main, s'y trompent quelquefois.