L'opération ne diffère en rien de ce qu'elle était dans le cas précédent. Le placenta est seulement moins vasculaire. Quelquefois, dans les cas anciens, il a même presque disparu et les difficultés qu'on rencontre dans son extirpation lorsqu'il est récent sont ici infiniment moindres. Aussi me semble-t-il qu'on doit tâcher d'enlever le placenta pour éviter la marsupialisation de la poche et les accidents de suppuration et d'éventration qui la suivent. En fait, on l'enlèvera le plus souvent. Si les adhérences sont encore trop fortes et si l'on craint de déchirer l'intestin, on pourra évidemment se résoudre à l'abandonner. Mais cet abandon doit être exceptionnel et on ne renoncera à l'enlever que lorsqu'il sera impossible de faire autrement.

L'*élythrotomie*, qu'il faut résolument proscrire dans les cas récents, pourra ici être employée dans les cas où le kyste fœtal proémine fortement dans le vagin. On incise au point le plus saillant de la tumeur, on extrait le fœtus et on draine. Il est des cas où cette pratique fort simple peut paraître avantageuse. Mais je lui préfère cependant, malgré les succès qu'elle a donnés, en particulier à Pinard, la *laparotomie* qui me paraît pouvoir permettre d'accomplir une meilleure besogne, et que je conseillerai en somme, d'une façon systématique, dans tous les cas de grossesse ectopique, ancienne ou récente, avec fœtus mort ou vivant.

HÉMATOCÈLE PELVIENNE

Ce chapitre doit être élargi. Aussi bien sa pathogénie est-elle aujourd'hui assez connue pour que, laissant de côté les anciennes descriptions et les théories surannées, nous étudiions sous ce titre les hémorragies intra-péritonéales d'origine génitale, qu'elles soient diffuses ou enkystées. Les unes et les autres ne sont, en effet, que les formes diverses d'un même accident, l'interruption par rupture ou avortement tubaire d'une grossesse ectopique, dont le rôle dans la production de ces hémorragies est si important qu'il est, en vérité, permis de ne pas tenir compte des cas très exceptionnels dans lesquels l'hémorragie pelvienne peut reconnaître une autre origine.

Bien que les causes en soient identiques, il y a, au point de vue des symptômes et de la conduite à tenir, de profondes différences suivant que ces hémorragies intra-péritonéales sont *diffuses* ou sont *enkystées*.

Dans la forme *diffuse*, le sang liquide ou transformé en caillots est libre dans le ventre où l'on peut rencontrer quelquefois une véritable *inondation péritonéale*.

Dans la forme *enkystée*, au contraire, le sang, rarement liquide, presque toujours amassé en caillots noirs et épais, est enfermé dans une cavité artificielle, séquestré par des fausses membranes, en un point qui se trouve presque toujours être le cul-de-sac de Douglas, et isolé de la grande cavité péritonéale par une barrière d'adhérences souvent très solides.

C'est cette deuxième forme, à laquelle son enkystement imprime une symptomatologie toute spéciale, et qui présente,

en somme, les signes physiques d'une véritable tumeur située dans le cul-de-sac rétro-utérin, qui constitue à proprement parler l'*hématocèle rétro-utérine*. Mais son histoire n'est qu'un chapitre de l'histoire des hémorragies.

Il y a très longtemps que les *hémorragies diffuses* consécutives à la rupture d'une grossesse ectopique avaient été observées. ARAN, dès 1853, en avait décrit un cas des plus nets, mais ces faits étaient mal connus, et c'est seulement dans ces dernières années que de très nombreuses interventions chirurgicales ont fait sur cet accident la lumière complète.

Il en est de même pour l'*hématocèle enkystée*. Sans doute on la connaissait depuis longtemps, RÉCAMIER l'avait vue, BERNUTZ l'avait étudiée, NÉLATON l'avait admirablement décrite, mais ce sont les observations de LAWSON-TAIT, qui remontent à quinze ans à peine, qui ont permis de reconnaître leur véritable nature et de ruiner du même coup les théories anciennes, qui peuvent peut-être répondre à quelques cas très exceptionnels, mais qui n'ont plus aujourd'hui qu'un intérêt historique.

Je ne dirai donc rien de l'*exhalaison péritonéale*, de la *péritonite hémorragique* de VIRCHOW, de la *pachy-péritonite* de BERNUTZ et BESNIER, de la *rupture du plexus utéro-ovarien* de RICHET, du *reflux de sang menstruel par les trompes* de BERNUTZ et Alphonse GUÉRIN, de l'*hémorragie ovarienne par ponte extra-utérine* de GALLARD. Je ne saurais mieux faire que de renvoyer ceux qu'intéresseraient ces questions historiques au remarquable travail de CESTAN, qui est un véritable chef-d'œuvre de critique et de documentation scientifiques [1].

Aujourd'hui, d'innombrables interventions et des examens histologiques répétés ont montré qu'il ne saurait plus y avoir aucun doute sur l'exactitude de la théorie de LAWSON-TAIT, maintenant acceptée de tous.

L'hématocèle enkystée est un accident de la grossesse ectopique.

[1] CESTAN. Des hémorragies intra-péritonéales et de l'hématocèle pelvienne. Thèse Paris, 1894.

L'épanchement sanguin qui s'enkyste dans le cul-de-sac de Douglas peut se produire de deux façons :

Le sac fœtal, presque toujours constitué par la trompe, *se rompt*. Si l'hémorragie n'est pas trop abondante et que la malade échappe aux accidents de l'inondation péritonéale foudroyante, le sang peut s'enkyster dans le cul-de-sac de Douglas, l'hémorragie s'arrête et l'hématocèle se constitue (voy. p. 421).

Mais plus souvent peut-être, l'hématocèle est due à un autre mécanisme.

L'atrophie des villosités choriales, que ne peut nourrir la trompe insuffisamment vasculaire, permet l'ouverture partielle des lacs sanguins de la muqueuse tubaire et des hémorragies se font entre le placenta maternel et le placenta fœtal qui se séparent plus ou moins. Souvent la grossesse s'arrête, un hématosalpinx se produit, et l'œuf est peu à peu expulsé dans le ventre par l'orifice abdominal de la trompe, avec une quantité de sang très variable et qui peut suinter pendant assez longtemps. C'est l'*avortement tubaire* (voy. p. 419).

Rupture et *avortement tubaire*, tels sont donc les deux accidents qu'on rencontre à l'origine de toutes les hématocèles.

Anatomie pathologique. — Lorsque le sang qui se répand dans le péritoine vient d'une source trop abondante, la séreuse ne peut suffire à former devant lui des adhérences protectrices et le sang reste libre dans le ventre, remplissant presque toujours le petit et le grand bassin, s'insinuant entre les anses intestinales et remontant plus ou moins haut, jusqu'à l'ombilic ou même au-dessus. Le plus souvent il s'arrête au niveau du mésocôlon transverse, mais il peut remonter encore et passant au-devant du côlon, arriver jusqu'au niveau du foie et du diaphragme et pénétrer même dans l'arrière-cavité des épiploons. Presque toujours une grande partie de ce sang est coagulée en caillots noirâtres, et le sérum sanguin, fluide et teinté de rouge, se répand dans la cavité du ventre comme du liquide ascitique. La quantité de sang épanché est des plus variables, et peut atteindre de grandes proportions. Il n'est pas rare d'en trouver trois, quatre litres et même davantage en y compre-

nant la partie liquide et les caillots qui l'accompagnent.

A côté de l'épanchement sanguin péritonéal on trouve le point d'où il est sorti. C'est pour ainsi dire toujours la trompe rompue au niveau d'un kyste fœtal ectopique. La déchirure est plus ou moins large, plus ou moins saignante suivant son étendue et aussi suivant l'âge de la grossesse (voy. fig. 216-219). Parfois, l'embryon est encore enfermé dans la poche tubaire, entouré de ses membranes déchirées ou intactes, parfois, au contraire, cet embryon est retrouvé, perdu dans les caillots au milieu desquels il a été entraîné.

Dans la *forme enkystée*, les lésions sont très différentes. A l'ouverture du ventre, on ne trouve, dans la cavité péritonéale, ni sang libre, ni caillots. Ceux-ci remplissent en général le *cul-de-sac rétro-utérin* (fig. 221) repoussant l'utérus en avant, écrasant le rectum en arrière, soulevant les anses intestinales qui adhèrent les unes aux autres et forment ainsi, suivant l'expression de Bernutz, une sorte de diaphragme qui sépare les caillots de la cavité péritonéale libre.

Les caillots qui remplissent la poche rétro-utérine sont en général noirs, épais, parfois plus ou moins altérés, brunâtres et diffluents.

Sur la périphérie est une sorte de coque plus ou moins épaisse, constituée par des strates fibrineuses quelquefois méconnaissables, par des fausses membranes irrégulières, adhérentes aux organes voisins, utérus et rectum, intestin, épiploon, ligaments larges, parfois formant une sorte de paroi assez homogène qui suffit à séparer les caillots de la cavité péritonéale et qui, vue du côté de cette cavité, peut avoir l'apparence d'une membrane d'enveloppe organisée, et ressembler, par exemple, à la paroi tubaire dans un hématosalpinx.

Lorsque la poche a été vidée de ses caillots, elle apparaît tapissée de lambeaux cruoriques ou fibrineux souvent informes qui recouvrent tous les organes voisins d'une couche qui les rend méconnaissables.

Souvent les annexes, et en particulier les annexes du côté qui a donné lieu aux accidents, sont perdues dans la paroi et

dans les fausses membranes, et il faut beaucoup d'attention et de recherches pour découvrir la trompe malade, fissurée et rompue, ou quelquefois, dans les cas d'avortement tubaire, laissant écouler par son pavillon déformé un peu de sang qui se continue avec un caillot intra-tubaire. Celui-ci, bien souvent, apparaît plus rouge, plus frais et plus récent que les caillots anciens de la poche enkystée.

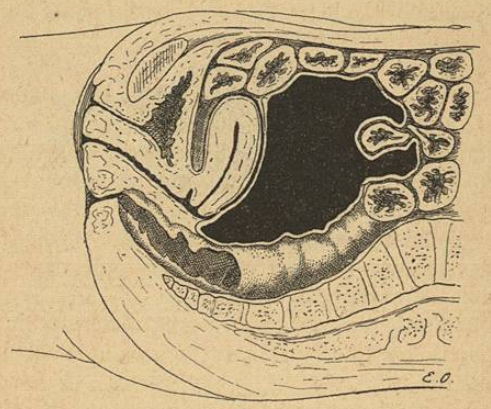

Fig. 221.
Hématocèle rétro-utérine.

Sauf dans les points où des adhérences épaisses unissent les unes aux autres les anses intestinales, la membrane d'enveloppe de la poche hématique est en général friable. Elle se déchire avec la plus grande facilité, et dans les opérations abdominales dirigées contre l'hématocèle, il est à peu près impossible de ne pas la rompre.

Dans certains cas, l'épanchement sanguin peut s'enkyster ailleurs que dans le cul-de-sac rétro-utérin. Il en est ainsi, par exemple, lorsque des adhérences anciennes ont oblitéré ce cul-de-sac au moment où se produit la rupture ou l'avortement

tubaire. Le sang s'amasse alors nécessairement ailleurs, presque toujours en avant de l'utérus. Le fait n'est pas exceptionnel, et j'en ai personnellement observé deux cas. C'est alors une *hématocèle anté-utérine* (fig. 222). Les lésions anatomiques sont identiques à celles que je viens de décrire, mais quelquefois aussi ces hématocèles anté-utérines sont situées dans la loge cellulaire prévésicale.

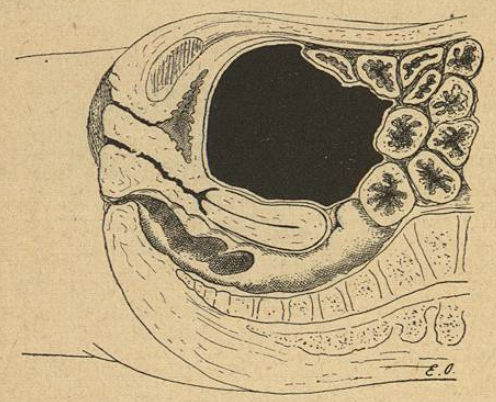

Fig. 222.
Hématocèle anté-utérine.

C'est qu'en effet, il peut y avoir des *hématocèles extra-péritonéales* dans lesquelles le sang ne s'épanche plus dans le péritoine, mais sous le péritoine. Le mécanisme de cet accident est bien simple, et cet épanchement est consécutif à une hémorragie qui se fait entre les deux feuillets du ligament large. C'est ici qu'il peut y avoir rupture de quelque veine du plexus utéro-ovarien, comme le voulait Richet, à la suite d'un traumatisme quelconque. Il peut y avoir également rupture d'une grossesse tubaire au niveau du bord adhérent de la trompe et irruption du sang et même de l'embryon entre les deux feuillets du ligament large qui sont décollés.

Pour peu que l'hémorragie soit sérieuse, le sang peut filer dans les espaces celluleux voisins, soit en les décollant, soit en forçant les minces barrières aponévrotiques qui lui sont opposées. C'est ainsi qu'après avoir rempli le ligament large, il peut forcer son bord externe et se répandre dans la fosse iliaque. Suivant les vaisseaux de la gaine hypogastrique, il peut, avec les artères vaginales, contourner le col utérin et parvenir en avant de l'utérus en dédoublant la cloison vésico-utérine et faisant saillie dans le cul-de-sac vaginal antérieur. Il peut, enfin, décoller tout le tissu cellulaire pelvien, effondrer même, comme dans un cas de Lejars, le releveur de l'anus et venir faire saillie dans le creux ischio-rectal.

Bien entendu, tout ce sang épanché peut se résorber, que l'épanchement soit extra ou intra-péritonéal, et lorsque les caillots ne viennent pas à s'infecter, il y a même une tendance naturelle à leur disparition par résorption progressive. Ils sont d'autant plus épais qu'ils sont plus anciens, et à moins de nouvelles hémorragies, l'hématocèle diminue progressivement de volume.

Il y a, en somme, entre l'hémorragie intra-péritonéale foudroyante et l'hématocèle ancienne près de se résorber, une infinité de cas intermédiaires. Il est de toute évidence que, hormis quelques cas dans lesquels une hémorragie tubaire peut se faire au milieu d'adhérences anciennes et dans un cul-de-sac de Douglas déjà cloisonné, l'hémorragie commence toujours par être diffuse. Ce n'est qu'au bout d'un certain temps, très court dans beaucoup des cas, que se fait la séquestration intra-péritonale. Mais au début, et c'est là un fait important au point de vue thérapeutique, lorsque le cloisonnement dû à la réaction péritonéale n'est pas encore accompli, le sang destiné à produire l'hématocèle, coule librement dans le ventre.

Symptômes et diagnostic. — Il y a des différences profondes entre les phénomènes qui accompagnent l'hématocèle diffuse et ceux par lesquels se traduit l'hématocèle enkystée.

Dans l'*hématocèle diffuse*, pour employer un terme compris

de tous bien qu'il soit incorrect, les signes que l'on observe sont, en somme, ceux d'une hémorragie interne, et ce n'est que par la recherche des phénomènes qui ont accompagné le début de l'hémorragie, et en particulier des signes qui peuvent faire penser à l'existence d'une grossesse ectopique, qu'il est possible d'assigner à l'hémorragie sa véritable origine et d'agir en conséquence.

Le début est brusque, parfois même foudroyant, et les accidents acquièrent tout de suite une telle intensité que Barnes a proposé pour peindre leur soudaineté et leur violence le mot, qui a fait fortune, d'*hématocèle cataclysmique*.

Tout d'un coup, en pleine santé, la femme sent dans le bas-ventre, et presque toujours dans un des côtés du bas-ventre, une douleur violente qui lui arrache un cri et parfois la couche par terre ou la force à s'étendre. Bientôt cette douleur s'étend et irradie vers les reins, les cuisses, le périnée. En même temps la malade pâlit, parfois même tombe en syncope. Dans les cas foudroyants la pâleur augmente, les yeux se cernent de noir, les lèvres se décolorent, le pouls devient petit, fuyant, insensible, une sueur froide perle sur le front et la mort peut survenir dans l'espace de quelques minutes. C'est le tableau classique d'une hémorragie foudroyante. Mais ces accidents dont la soudaineté déconcerte sont relativement rares. Après un début un peu moins bruyant, les phénomènes sont moins rapides, la malade qui, sous l'influence de la douleur, avait pu perdre connaissance, revient à elle, mais elle reste pâle. Au bout de quelque temps, la pâleur s'accentue, le pouls, qui s'était remonté, faiblit de nouveau, une nouvelle syncope apparaît et la malade peut être emportée dans l'espace de quelques heures, succombant à l'hémorragie, alors qu'on a pu croire à diverses reprises, en voyant la malade renaître, que le sang s'était arrêté.

Souvent enfin, et ce sont les cas relativement favorables et qui donnent à la chirurgie ses plus beaux triomphes, les accidents sont plus lents encore et la malade, abandonnée à elle-même, met deux ou trois jours à succomber à la persistance d'une hémorragie peu importante en elle-même.

En dehors des cas foudroyants, le chirurgien a le temps d'arriver, de voir la malade, et un interrogatoire précis lui permet presque toujours alors de reconnaître l'origine des accidents.

S'il s'agit d'une inondation péritonéale par suite de la rupture d'un kyste fœtal, comme le cas est presque constant, la malade devait présenter des signes de grossesse. Les règles précédentes n'avaient point fait leur apparition à l'époque attendue ; elle avait eu quelques troubles gastriques, un peu de congestion du côté des seins, la pigmentation de leur aréole s'était accentuée, les sécrétions vaginales étaient plus abondantes, bref, il y avait tous les signes fonctionnels et symphatiques d'une grossesse au début.

L'interrogatoire au sujet du régime des règles doit être très attentif. C'est en effet souvent au moment précis qui correspond à l'époque où elles auraient dû reparaître et particulièrement à l'époque où auraient dû reparaître les deuxièmes règles, quelquefois même les troisièmes, qu'éclatent les accidents. Il est très probable que la congestion pelvienne intense qui survient au moment des règles est pour quelque chose dans la rupture du sac fœtal, et l'apparition des accidents que je viens de décrire au moment marqué pour les règles est un signe de la plus grande valeur en faveur de l'hématocèle.

Souvent aussi, lorsque éclatent les accidents, la malade présente des métrorragies, et ces métrorragies s'accompagnent de l'expulsion d'une caduque, Choyau[1] a noté vingt-six fois ce symptôme et je l'ai moi-même observé. Il a donc une importance extrême et permet d'affirmer la nature et l'origine des accidents.

L'étude attentive des commémoratifs a, dans ce cas, plus d'importance que l'examen local lui-même. En effet, il est rare de trouver rien de bien net par le toucher vaginal ou bimanuel, d'autant plus que le ventre, sensible, légèrement ballonné, rend l'examen assez difficile.

Parfois cependant on peut rencontrer dans la fosse iliaque et dans les flancs une zone de matité semblable à celle de l'ascite

[1] Choyau. Thèse Paris, 1896.

et qui témoigne de l'existence d'un épanchement considérable.

L'exploration vaginale décèle un utérus un peu gros, souvent légèrement entr'ouvert. Dans les culs-de-sac, on ne sent rien, car un épanchement libre dans le ventre n'oppose aucune résistance au doigt qui le déprime.

L'existence d'une tuméfaction latérale, qui peut être le sac fœtal rompu, est un signe d'une importance très sérieuse.

Parfois, et c'est là un fait curieux et qui pourrait facilement induire en erreur si l'on n'était prévenu, la température s'élève et peut atteindre 39 et 40°, comme dans les infections graves. Il n'y a cependant aucun phénomène septique, et il est certain que la résorption du sang épanché peut provoquer ces températures élevées.

Dans l'*hématocèle commune, enkystée*, les phénomènes de début sont les mêmes, mais ils éclatent d'ordinaire avec beaucoup moins d'intensité. La douleur peut être encore très vive et presque syncopale, mais les signes d'hémorragie interne sont beaucoup moins nets, et, en fait, la quantité de sang qui s'épanche dans le péritoine peut être parfois très restreinte.

On comprend cependant que tous les cas puissent se rencontrer. On voit parfois s'arrêter, se limiter et s'enkyster des épanchements qui, au premier abord, semblaient devoir être mortels, et, dans ces cas, qui ne sont pas exceptionnels, le tableau de l'hématocèle enkystée est, au début, identique à celui de l'inondation péritonéale. Mais peu à peu l'état général s'améliore, la douleur diminue, les vomissements cessent, le ventre s'assouplit et le pouls se remonte. Au bout de quarante-huit heures environ la malade semble hors de danger. Mais si l'on vient alors à pratiquer l'examen local, on trouve des signes importants qui font au contraire à peu près défaut dans le cas d'épanchement diffus.

La simple exploration des fosses iliaques et de la région sus-pubienne permet souvent, lorsque l'épanchement est abondant de reconnaître l'existence d'une tuméfaction profonde, en général irrégulière, parfois bilatérale. C'est l'amas des caillots enkystés dont la forme peut varier infiniment avec leur abondance et leur disposition. Mais les signes les plus nets, les plus caractéristiques, ceux qui permettent presque toujours d'affirmer le diagnostic, sont fournis par le toucher vaginal.

On constate par cette exploration l'existence d'une tuméfaction qui remplit le cul-de-sac rétro-utérin. Le cul-de-sac postérieur du vagin est saillant, il est distendu par la collection sanguine, qui gagne souvent des deux côtés et remplit également les culs-de-sac latéraux.

L'utérus est repoussé en avant et bien souvent le col, plus élevé que la tumeur pelvienne qui se présente immédiatement au doigt, est difficile à atteindre, repoussé qu'il est vers le haut, derrière la symphyse.

La consistance de la tumeur rétro-utérine est variable. Au début, elle est en général rénitente, puis elle devient plus dépressible, plus molle ; elle prend une consistance qui rappelle celle du mastic.

Enfin, s'il ne survient aucun incident et que l'hématocèle tende vers la résorption, elle peut au contraire devenir plus dure. Elle est souvent assez douloureuse. Les mouvements imprimés à l'utérus sont également douloureux. Il est d'ailleurs souvent difficile de reconnaître exactement la situation de celui-ci. Son fond est perdu dans les caillots. Lorsqu'on le sent, il est volumineux et presque toujours le col gros, mou et légèrement entr'ouvert, donne au doigt qui le touche la sensation qu'il donne au début de la grossesse.

L'hématocèle enkystée possède une tendance naturelle vers la guérison.

Peu à peu les caillots se résorbent, la tuméfaction du cul-de-sac postérieur diminue, l'utérus reprend sa place et sa mobilité et, au bout d'un temps qui varie de un à plusieurs mois, il ne reste dans le cul-de-sac qu'une induration souvent légère et qui peut même finir par disparaître complètement.

Mais il n'en est pas toujours ainsi. Assez souvent, il y a des poussées nouvelles, dues à des nouvelles hémorragies, poussées qui peuvent être inquiétantes, et mettre de nouveau en péril la vie de la malade. Ces poussées nouvelles constituent, comme

nous le verrons plus loin, une complication sérieuse et comportent une thérapeutique spéciale.

Plus souvent encore il y a des phénomènes de *suppuration*. La poche sanguine s'infecte. L'inoculation vient en général de l'intestin; elle peut aussi venir par l'intermédiaire des trompes dont le pavillon peut rester ouvert au milieu des caillots, ou dans les parois de la poche, et donner passage aux microorganismes des voies génitales.

Alors la fièvre s'allume, l'état général s'altère, la température monte, et ce n'est pas ici cette température due à la résorption du sang, comme on en peut voir dans les hémorragies diffuses ou dans les premiers jours de l'enkystement des hématocèles communes, mais c'est une ascension thermique à oscillations quotidiennes accompagnée d'un état général mauvais, comme dans toutes les infections.

Au bout d'un certain temps l'ouverture de la poche suppurée peut se faire spontanément, soit dans le vagin, soit dans le rectum et c'est là un mode naturel de guérison. Mais elle peut se faire ailleurs, dans le péritoine par exemple, et provoquer une péritonite rapidement mortelle; elle peut aussi ne pas avoir lieu, et dans ce cas la malade peut succomber lentement aux progrès de l'infection qu'entraîne une suppuration qui ne s'évacue pas ou qui s'évacue mal, et ce sont des cas dans lesquels un traitement bien conduit fait merveille.

J'ai dit plus haut que c'est l'association des phénomènes de grossesse au début, aux phénomènes d'hémorragie interne qui permet de faire le *diagnostic* d'inondation péritonéale et de ne pas confondre cet accident avec toutes les affections internes qui provoquent de la douleur subite et des phénomènes péritonéaux analogues à ceux que je viens de décrire.

Toutes les confusions sont en effet possibles, et toutes les erreurs ont été commises.

C'est ainsi qu'on a pu confondre l'inondation péritonéale avec la *péritonite*, l'*occlusion intestinale*, avec une *appendicite* aiguë ou perforante, avec une *colique hépatique* ou *néphrétique*

avec un *kyste de l'ovaire à pédicule tordu*, voire même avec un *empoisonnement!*

Dans ces circonstances difficiles, toutes les erreurs s'expliquent. On ne les évitera qu'en songeant à la possibilité d'une rupture tubaire et en établissant, je le répète, la *coïncidence* entre les accidents brusques et graves en présence desquels on se trouve et les signes d'une grossesse au début.

L'*hématocèle enkystée* peut être confondue avec toutes les tumeurs du petit bassin, la *pelvipéritonite*, les *salpingites*, les *tumeurs annexielles*, avec un *fibrome utérin*, et en particulier avec un fibrome de la paroi postérieure. Je n'insiste pas sur ce point et ce serait refaire l'histoire de ces diverses affections que d'énumérer les différents signes qui permettent de les reconnaître, dans les cas où il est possible de le faire.

L'étude de l'évolution des accidents a, pour le diagnostic de l'hématocèle, une importance toute particulière. Le début brusque et souvent presque tragique, le siège médian de la tumeur, sa consistance souvent un peu pâteuse sont de bons signes, mais le meilleur est encore celui qui découle des signes probables d'une grossesse au début. Encore est-il un dernier accident où ces signes de grossesse eux-mêmes peuvent provoquer l'erreur de diagnostic, et l'on peut fort bien, même après l'examen le plus attentif, prendre pour une hématocèle, un cas de *rétroversion de l'utérus gravide*, ou réciproquement.

Pozzi dit bien que le meilleur moyen d'éviter cette erreur est de rechercher l'utérus qui, dans l'hématocèle, est « enchâssé au centre de la tuméfaction ».

Mais dans ces conditions il est à peu près impossible de le reconnaître, et Pozzi ne nous dit point comment il faut s'y prendre pour y parvenir.

Les diverses hémorragies intra-péritonéales se ressemblent trop peu pour qu'il soit possible de parler utilement de leur *pronostic*.

Les unes sont terribles et immédiatement fatales, les autres guérissent sans laisser de traces; entre les deux, il y a toute une série ininterrompue de cas intermédiaires.

D'une manière générale cependant, on peut dire que c'est

un accident grave, très grave dans les formes cataclysmiques, inquiétant dans les formes à poussées successives, sérieux dans les formes enkystées, très rarement bénin.

Mais le pronostic dépend beaucoup du traitement qu'on emploiera, et dans les cas les plus graves, dans les inondations péritonéales, il s'est aujourd'hui très amélioré, et les malades ne se comptent plus qui doivent la vie à la hardiesse d'une intervention précoce.

Aussi, dans ces cas redoutables et devant lesquels l'hésitation n'est pas permise, est-il nécessaire d'avoir des idées claires. C'est pourquoi je veux m'efforcer d'exposer clairement ce traitement souvent difficile.

Traitement. — Il est indispensable d'envisager séparément le traitement de l'hémorragie diffuse et celui de l'hématocèle enkystée.

Hémorragies diffuses. — Dans les cas d'inondation péritonéale, dans l'hématocèle cataclysmique, il n'y a pas l'ombre d'une hésitation à avoir. Il faut opérer, opérer toujours, et le plus vite possible.

Lorsqu'une malade saigne et que l'hémorragie prend des proportions inquiétantes, il faut, coûte que coûte, aller arrêter le sang.

Je n'ai pas le fétichisme des statistiques qui ne disent souvent que ce qu'on veut bien leur faire dire. Mais elles sont ici trop éloquentes pour ne pas entraîner une conviction que dicte d'ailleurs le simple bon sens.

Cestan, qui a merveilleusement fouillé la question, relève pour l'abstention opératoire 85,8 p. 100 de morts. L'intervention donne au contraire 84,7 p. 100 de guérisons.

L'abstention laisse donc mourir 85 malades qui sont précisément sauvées par l'opération. Ces chiffres magnifiques, mieux que tous les raisonnements, imposent au chirurgien son devoir.

Comment faut-il opérer ? Il faut d'abord opérer vite. Dans ces interventions sur des malades exsangues, parfois mourantes,

les minutes ont leur prix. La durée de l'anesthésie, le choc opératoire ont une influence profonde sur l'état de ces moribondes qu'un rien peut achever, et je suis convaincu que telle malade qui succombe à la fin d'une opération d'une demi-heure, aurait pu guérir si l'opération n'avait duré que vingt minutes.

Personnellement, j'ai vu mourir une malade à la fin d'une opération qui, du premier coup de bistouri au dernier point de suture avait demandé cinq minutes. Elle était, il est vrai, exsangue et presque sans pouls au moment de l'intervention. Quelques minutes d'éther et de choc opératoire ont suffi à la tuer. Cela prouve que ces secousses ne se donnent pas impunément et qu'il faut les réduire à leur minimum. Or, le choc opératoire et la dépression anesthésique, toutes choses égales d'ailleurs, sont proportionnelles à la durée de l'opération et de l'anesthésie.

Il faut donc opérer vite. J'entends par là ne pas perdre de temps à des manœuvres inutiles. Et dans le cas qui nous occupe, la chose est facile, car l'opération est en général extrêmement simple.

Le plan incliné est, bien entendu, indispensable.

Le ventre ouvert par une incision de 12 à 15 centimètres, on se débarrasse rapidement des caillots qui encombrent le petit bassin et qu'on enlève à pleines mains. Dès qu'ils sont enlevés, ou à peu près, la main plongeant dans le petit bassin va chercher le fond de l'utérus, puis la trompe malade. Dès que celle-ci est reconnue, on l'attire au dehors, on la pédiculise et on l'extirpe. On nettoie aussi bien que possible la cavité péritonéale des caillots qui l'encombrent, et il ne reste plus qu'à suturer la plaie abdominale.

On comprend fort bien qu'une opération de cette nature puisse ne pas demander plus de cinq minutes.

Mais l'intervention n'est pas toujours aussi simple et l'on peut rencontrer des difficultés véritables dans la recherche de l'utérus et des annexes que les anses intestinales, les caillots, la profondeur du bassin chez les femmes grasses peuvent dissimu-

ler ; on peut également avoir de la peine à reconnaître les annexes rompues et à les attirer dans la plaie. Il faut alors procéder méthodiquement, placer l'écarteur sus-pubien, refouler les intestins sous des compresses, aller saisir le fond de l'utérus et l'attirer le plus possible au dehors, en amenant les annexes avec lui. Bref, il n'y a ici aucune règle particulière, si ce n'est qu'il faut moins encore que partout ailleurs perdre un temps qu'on ne rattrape pas.

Lorsqu'on remet la malade dans le plan horizontal, on peut, si on a coutume de faire les sutures dans cette position, voir une grande quantité de liquide sanguinolent inonder la plaie. C'est le sérum du sang dont on a enlevé les caillots qui, descendu dans la région du diaphragme pendant que la malade était en position déclive, reflue maintenant vers le bassin et fait issue au dehors par la plaie abdominale.

Je crois qu'il est inutile de chercher à enlever tout et à assécher complètement le péritoine. On en fait sortir le plus possible en pressant sur les flancs, et on enferme le reste dans le ventre. Il sera résorbé et pourra même contribuer au relèvement de la malade. Si l'on a une crainte quelconque sur la possibilité d'une infection, il sera prudent de laisser un drain par lequel ce liquide s'écoulera peu à peu, mais, en général, le drainage est inutile.

Après l'opération, il est indispensable de réchauffer la malade, de la remonter par des injections d'éther, de caféine, par des injections sous-cutanées de sérum, et on obtiendra ainsi, même dans des cas désespérés, des succès vraiment magnifiques. Personnellement sur quatre interventions dans des circonstances critiques, j'ai vu guérir trois malades, la quatrième, opérée mourante, n'ayant pu résister à une laparotomie pourtant très rapidement conduite. Je n'en suis pas moins prêt à recommencer dans les mêmes circonstances, quelque angoisse que l'on ressente en voyant succomber une malade sur la table d'opération. Peu importe d'avancer de quelques heures la mort d'une malade condamnée ! — mais nous n'avons pas le droit de laisser mourir, sans rien tenter pour la sauver, une femme qu'une opération eût peut-être ressuscitée.

Hémorragies enkystées, hématocèles. — Ici la conduite à tenir est loin d'être aussi nette, aussi absolue, et il est bien des cas qui prêtent à la discussion.

Et d'abord, il est des hématocèles, relativement bénignes, qui tendent vers la guérison spontanée. La malade étant au repos complet, la tumeur rétro-utérine diminue peu à peu et finit par disparaître. Bien entendu, chez ces malades favorisées, on se gardera d'intervenir. On les surveillera de très près, en les condamnant au repos absolu au lit, en leur prescrivant des irrigations vaginales et rectales à haute température, et il ne sera pas rare de les voir guérir.

Mais, en dehors de ces cas favorables, lorsque l'épanchement rétro-utérin ne diminue pas, à plus forte raison lorsqu'il a une tendance à augmenter, il faut agir.

Deux voies s'offrent au chirurgien pour aborder ces hématocèles, la *voie vaginale* et la *voie abdominale*. De nombreuses publications, une récente discussion à la Société de Chirurgie (juillet 1899), montrent que l'une et l'autre ont leurs partisans. C'est un point qui mérite examen, et je ne saurais mieux faire que reproduire en partie les termes d'une étude que j'ai publiée ailleurs et qui me paraît résumer assez simplement la question [1].

Cette discussion, à vrai dire, ne s'étend pas aux *hématocèles infectées* et sur lesquelles tout le monde est d'accord. Il faut les ouvrir par le cul-de-sac postérieur, et les drainer par l'ouverture. Cette opération, sans faire courir aucun danger sérieux à la malade, donnera, et à très peu de frais, des succès à peu près constants.

« Mais, où les divergences commencent, c'est lorsqu'il s'agit de traiter les hématocèles proprement dites. Les uns, comme Pozzi, Routier, n'acceptent guère que la voie vaginale, Reynier veut au contraire généraliser la laparotomie. Tuffier et Routier veulent réserver la colpotomie aux hématocèles pelviennes, et la laparotomie à celles qui semblent évoluer vers l'abdomen. Mais si une telle division est possible au bout de quelques jours,

[1] J.-L. Faure. La gynécologie, 15 juin 1900, p. 218.