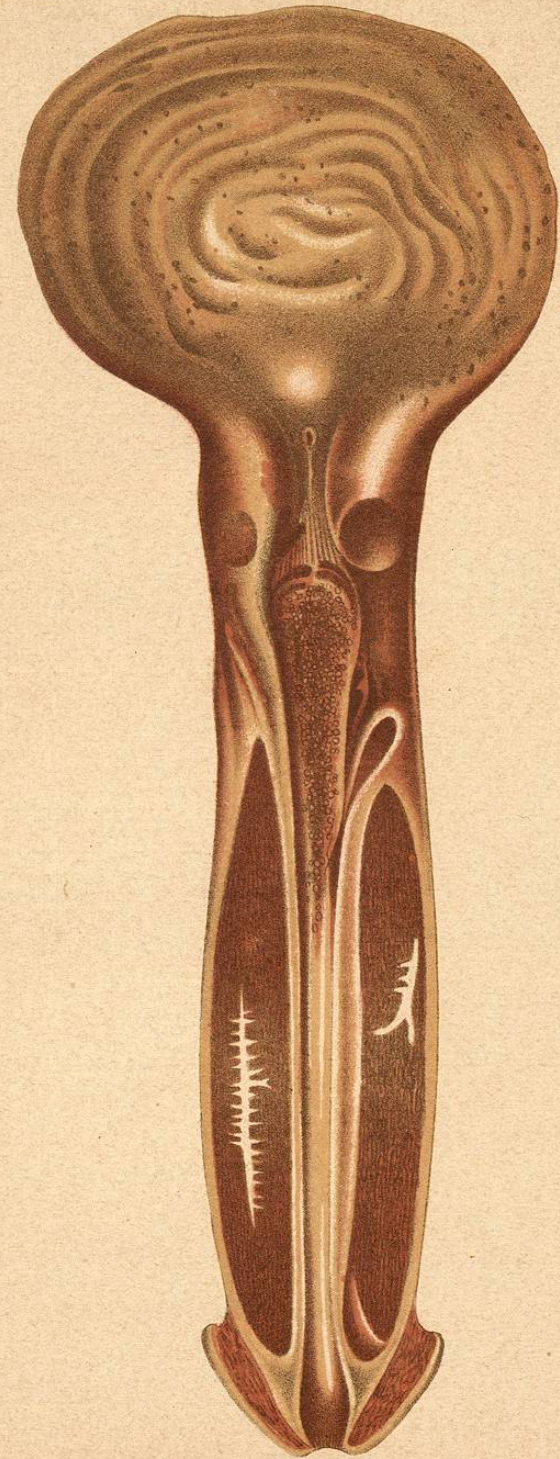


Finger: Blennorrhagie.

PLV

Fig. 12



Lith. Th. Baumwirth Vienne

Fig. 13

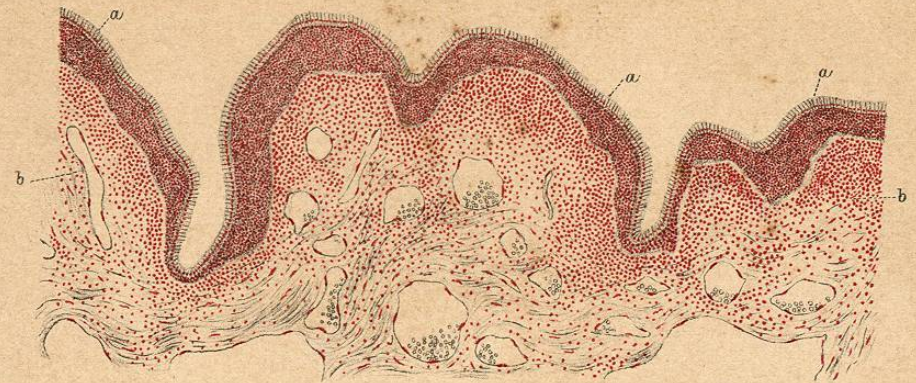

Fig. 14

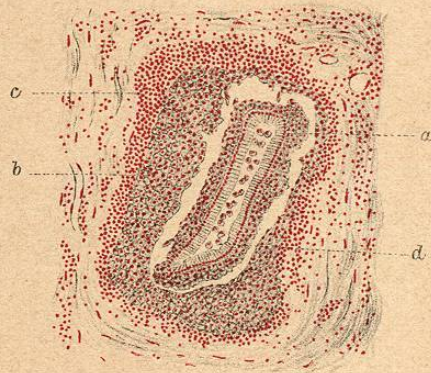


Fig. 15

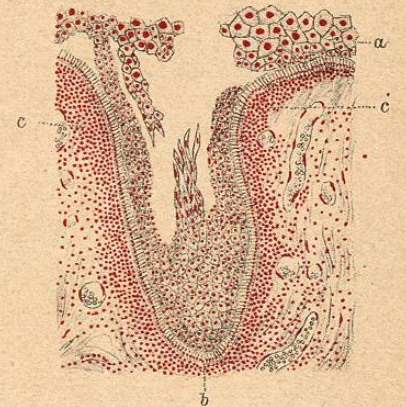
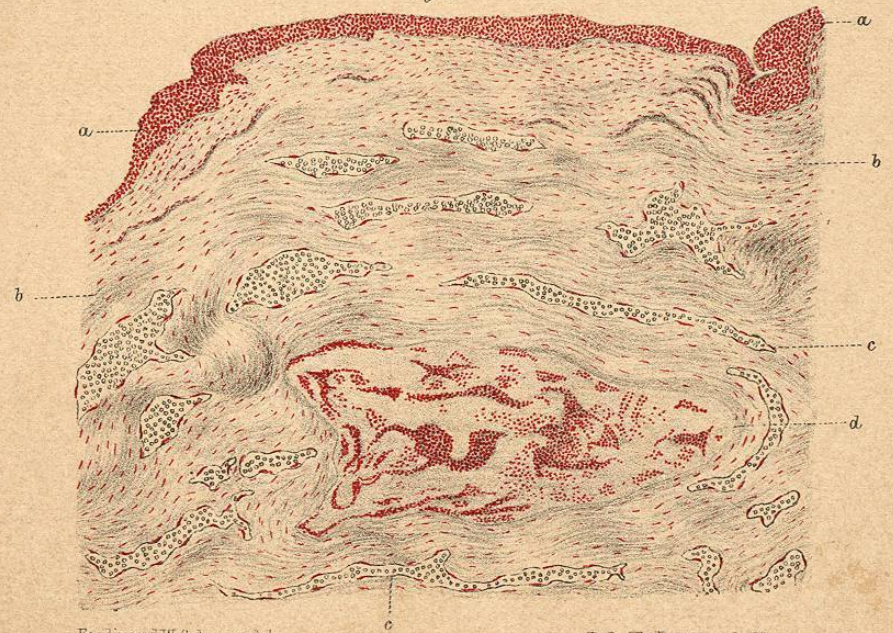


Fig. 16



Ferdinand W. Schwarz del.

Lith. Th. Barnewarth, Vienne.

Félix Alcan éditeur.

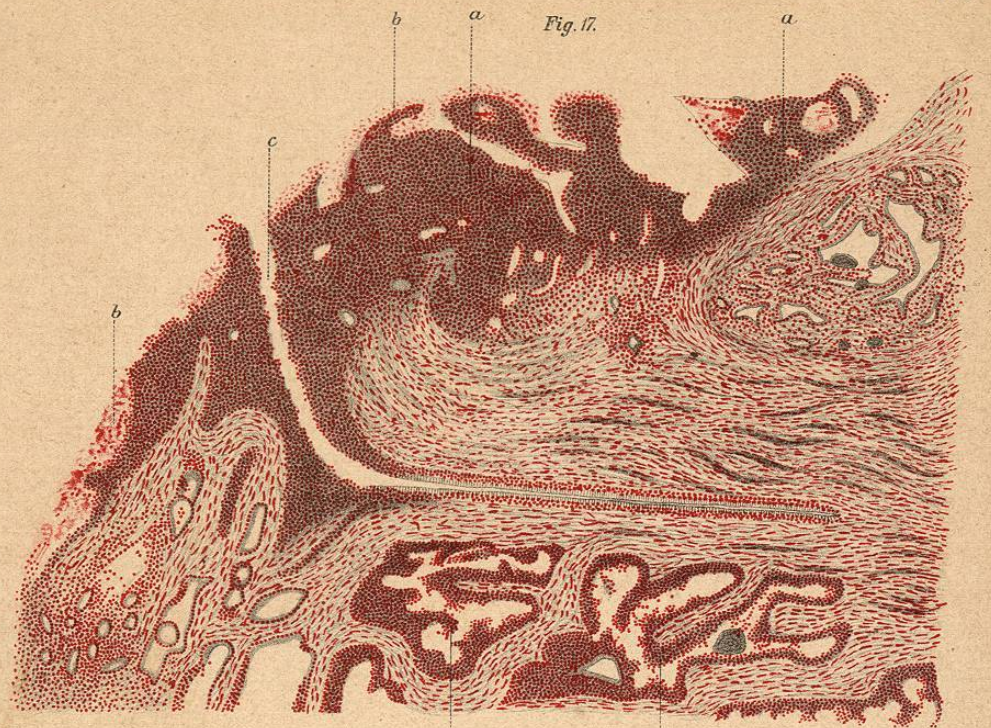


Fig. 17.

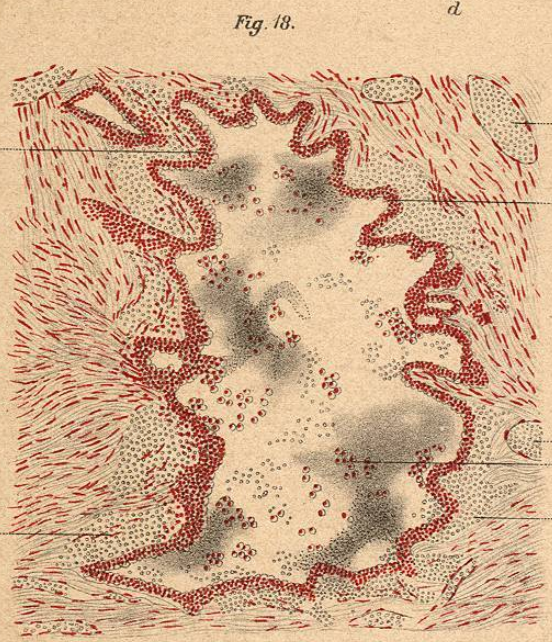


Fig. 18.

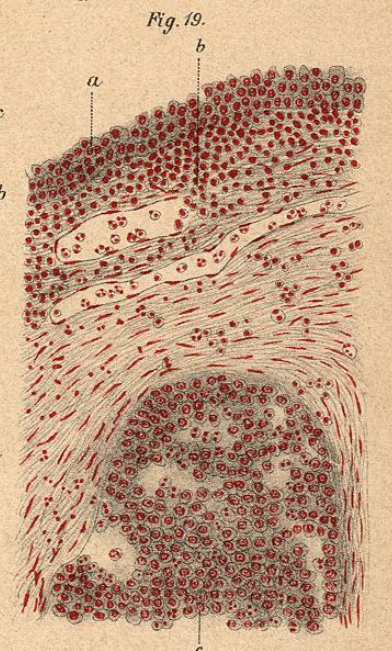


Fig. 19.

Ferdinand W. Schwarz del.

Félix Alcan éditeur.

Lith. Th. Barrowarth, Vienne.

CHAPITRE IV		II. INFLAMMATION DE L'UTÉRUS ET DES ANNEXES	
COMPLICATIONS DE LA BLENNORRHAGIE CHEZ LA FEMME		A. <i>Utérus.</i>	
I. DE LA BARTHOLINITE		Pages.	
Généralités	332	a) Métrite blennorrhagique aiguë	337
Symptomatologie	333	b) — — — — — chronique	338
a) Bartholinite aiguë	333	B. <i>Annexes de l'utérus.</i>	
b) — — — — — chronique	334	a) Péricérite	340
Traitement	336	b) Salpingite et ovarite	340

TROISIÈME SECTION

Complications de la blennorrhagie communes aux deux sexes.

I. RHUMATISME BLENNORRHAGIQUE.	IV. OPHTALMIES BLENNORRHAGIQUES.	361
Généralités	V. ADÉNITE BLENNORRHAGIQUE.	363
Etiologie	Tableaux synoptiques	364
Symptomatologie	Explication des planches lithogra-	
Anatomie pathologique	phiées	367
Diagnostic	Explication des planches interca-	
Traitement	lées dans le texte	369
II. ENDOCARDITE BLENNORRHAGIQUE. 356	Table des matières	371
III. EXANTHÈMES BLENNORRHAGIQUES. 360		



1030000777

