

petits épanchements sous-séreux. Ces faits sont très significatifs et montrent bien que l'affection peut être due au déversement du chyle dans le péritoine (QUINCKE). Le liquide a d'ailleurs exactement la composition chimique du chyle, et STRAUSS a démontré qu'une alimentation très riche en graisse pouvait doubler la proportion des matières grasses contenues dans l'épanchement.

Mais il est des cas où aucune lésion des chylofères n'est appréciable, où cette théorie ne peut être invoquée : on en est alors réduit à supposer qu'il s'agit soit de la transformation graisseuse d'un épanchement péritonéal, soit même d'un épanchement primitivement graisseux (DEBOVE). LANCEREAUX assigne à ces épanchements une origine parasitaire, la *filariose*. Il y aurait donc des ascites chyleuses proprement dites et des ascites chyloformes; malheureusement l'analyse chimique et microscopique ne permet pas de les différencier.

2^o *Tout autre est l'ascite laiteuse non chyleuse* observée dans le cancer de l'ovaire; elle présente les mêmes caractères macroscopiques que la précédente, mais en est chimiquement et microscopiquement distincte (LION); en effet, elle ne contient aucun globule graisseux en suspension, et doit son aspect non à de la graisse, mais à la dissolution d'une substance spéciale très voisine de la caséine. Le microscope y montre des cellules néoplasiques isolées ou en amas : ces éléments, déversés dans le péritoine par les alvéoles cancéreux, pourraient y vivre et y proliférer un certain temps pour y subir à un moment donné la dégénérescence et la fonte, aboutissant à la production d'un épanchement laiteux¹.

Les *signes* des épanchements chyloformes sont les signes habituels de l'ascite auxquels s'ajoutent ceux d'une péritonite chronique tuberculeuse ou cancéreuse, d'un néoplasme abdominal ou d'une néphrite.

Le *diagnostic* ne se fait que par la ponction.

La mort est la terminaison habituelle.

Le *traitement* consiste dans les ponctions répétées.

¹ LION, *Arch. de méd. expér.*, 1^{er} novembre 1893.

CHAPITRE VII

MALADIES DU FOIE ET DES VOIES BILIAIRES

Après avoir brièvement rappelé la physiologie de la cellule hépatique, nous étudierons les causes et les signes de son insuffisance. Viendra ensuite l'étude des maladies du foie, celle des maladies des voies biliaires (lithiase, angiocholites), et enfin l'étude du syndrome ictère dans ses diverses modalités.

ARTICLE PREMIER

FONCTIONS ET INSUFFISANCE

DE LA CELLULE HÉPATIQUE

La cellule hépatique a des fonctions multiples : sécrétion biliaire, élaboration de l'urée et du glycogène, destruction des poisons et des déchets venant de l'intestin par la veine porte, rénovation du sang. Lorsqu'elle est au-dessous de sa tâche, son insuffisance retentit par conséquent sur la nutrition et sur presque tous les appareils de l'organisme; la mort en est, au bout de peu de temps, la conséquence. Une affection hépatique bien tolérée, et compatible avec une longue survie, devient rapidement fatale lorsque la cellule hépatique est atteinte dans sa vitalité. Il y a donc un intérêt pronostique de premier ordre à être renseigné sur son activité.

§ 1. — FONCTIONS DE LA CELLULE HÉPATIQUE

Ces fonctions sont la sécrétion de la bile, les fonctions uropoïétique, glycogénique et hématopoïétique et l'action antitoxique.

1° Sécrétion de la bile. — La cellule hépatique sécrète la bile et par conséquent les pigments biliaires. La bilirubine, la biliverdine sont les pigments biliaires normaux ; mais, si la cellule hépatique est malade, insuffisante, on voit apparaître dans le sérum et dans l'urine des pigments anormaux : le pigment rouge brun, l'urobiline, etc. Enfin si la cellule hépatique est fonctionnellement annihilée, par exemple dans l'ictère grave, il n'y a plus de sécrétion biliaire ; on désigne ce trouble sous le nom d'*acholie*.

2° Fonction uropoïétique. — Le principal lieu de formation de l'urée est le foie (BROUARDEL). Cette urée se produit aux dépens des sels ammoniacaux circulant dans cet organe. Si le foie est détruit, ces sels restent dans le sang, s'y accumulent malgré leur passage considérable dans l'urine et amènent la mort au milieu de convulsions. Mais le foie n'est pas le *seul* organe formateur de l'urée ; il s'en produit une partie par transformation directe des substances albuminoïdes, sans qu'elles passent par l'état de sels ammoniacaux (urée de DRESCHFELD des Allemands) ; aussi n'y a-t-il pas disparition complète de l'urée bien que le foie soit inerte. Toutefois sa diminution considérable fournit des indications diagnostiques précieuses.

3° Fonction glycogénique. — Le foie transforme en glycogène le glucose qui provient des hydrocarbonés de l'alimentation et qui lui est apporté par la veine porte ; puis il transforme de nouveau ce glycogène en glucose au fur et à mesure des besoins de l'organisme. Mais ce n'est pas seulement avec le sucre du sang que le foie fabrique du glycogène : il en fait aussi au moyen des albuminoïdes. — La fonction glycogénique est intimement liée à l'intégrité de la cellule hépatique. Nous aurons donc un nouveau signe d'insuffisance hépatique, si l'activité de cette fonction diminue, et nous allons voir plus loin comment cette diminution peut être mise en évidence.

4° Fonction antitoxique. — On savait, depuis ORFILA, que le foie retient les substances toxiques minérales. HEGER, de

Bruxelles, montra par la méthode des circulations artificielles qu'en faisant plusieurs fois passer des alcaloïdes à travers le foie on finissait par ne plus les retrouver dans le liquide circulant ; donc le foie les retenait.

SCHIFF et LAUTENBACH ont aussi mis en lumière ce rôle antitoxique du foie. Pour obtenir la mort d'un animal par injection de nicotine dans une branche de la veine porte, il faut une dose deux fois plus considérable que si on l'injectait dans le système veineux général. De même la nicotine, broyée avec des fragments de substance hépatique perd en partie ses propriétés toxiques. Par contre, une grenouille privée de foie succombe à l'injection d'une dose de nicotine moitié moindre que celle qui serait nécessaire pour tuer une grenouille normale. SCHIFF attribuait la mort rapide qui se produit chez les mammifères après ligature de la veine porte à l'action d'une substance narcotisante élaborée dans l'intestin et qui ne pourrait plus aller se détruire dans le foie. Ce n'était là qu'une hypothèse, mais en anastomosant le bout périphérique de la veine porte avec le bout central de la veine cave, opération connue sous le nom de *fistule d'Eck* et qui a pour résultat d'empêcher le sang porte de passer par le foie, on a vu que les poisons ingérés par le tube digestif agissaient plus activement.

Ceux injectés dans les membres inférieurs agissent au contraire moins activement, quand on pratique, comme l'a fait COTLIAR, l'opération inverse qui consiste à amener directement leur sang au foie en anastomosant le bout périphérique de la veine cave inférieure avec le bout hépatique de la veine porte.

Mais il ne faut cependant pas exagérer le rôle antitoxique du foie et lui accorder une action trop exclusive, vis-à-vis des produits toxiques élaborés dans l'intestin, car l'épithélium intestinal joue un premier rôle de défense vis-à-vis d'eux. Cet épithélium, en vertu de son pouvoir électif, ne résorbe pas tout ; par exemple on sait que le curare n'est pas absorbé.

Les recherches de ROGER ont aussi montré que le foie emmagasine les métaux lourds, détruit les alcaloïdes et élimine des poisons par la sécrétion biliaire, qui est, comme on sait, très toxique. Il admet un rapport entre la fonction glycogénique et la fonction antitoxique du foie, l'une ne pouvant s'exercer sans

l'autre; ce qui est certain, c'est que l'une et l'autre ne peuvent s'exercer que quand la cellule hépatique est intacte.

5° Fonction hématopoïétique. — Enfin le foie, même chez l'adulte, concourt activement à la rénovation des globules sanguins.

§ 2. — INSUFFISANCE DE LA CELLULE HÉPATIQUE

L'insuffisance de la cellule hépatique se traduit par les troubles des diverses fonctions que nous venons d'énumérer.

1° Causes de l'insuffisance hépatique. — L'insuffisance de la cellule hépatique se produit dans des conditions variées.

Les maladies des voies biliaires (angiocholites), des vaisseaux hépatiques, du tissu conjonctif du foie (cirrhose) atteignent d'une façon plus ou moins précoce la vitalité de la cellule. Dans d'autres cas, cette lésion de la cellule est encore plus précoce ou constitue le fait dominant (dégénérescence graisseuse, cancer étendu, diabète bronzé, intoxication phosphorée, ictères graves, etc.). En somme, l'insuffisance hépatique est l'aboutissant ultime de la plupart des maladies du foie, comme l'urémie est l'aboutissant des affections du rein.

2° Symptômes de l'insuffisance hépatique. — C'est l'examen des urines qui nous renseigne le mieux sur les fonctions de la cellule hépatique. L'abaissement du taux de l'urée, la glycosurie alimentaire mise en évidence par LÉPINE et COLRAT, l'urobilinurie, l'hypertoxicité urinaire, l'intermittence dans l'élimination du bleu de méthylène (CHAUFFARD) constituent ce qu'on a appelé fort justement le « syndrome urinaire révélateur de l'insuffisance hépatique ».

a. *Abaissement du taux de l'urée.* — Le taux de l'urée émise dans les vingt-quatre heures est abaissé; de 20 grammes, chiffre normal, il tombe à 10 grammes, 8 grammes, et bien au-dessous; on l'a vu descendre jusqu'à 1 gramme par jour.

b. *Glycosurie et lévulosurie alimentaires.* — Chez un individu normal l'ingestion de glucose ne détermine pas de glycosurie puisque ce sucre absorbé en excès est temporairement emmagasiné dans le foie à l'état de glycogène. Au contraire, si la cellule hépatique est insuffisante et n'emmagasine pas cet excès de glucose, il passera dans les urines, il y aura hyperglycémie et glycosurie. Pour apprécier l'état de la fonction glycogénique dans une affection hépatique, il suffit donc de faire ingérer au malade 150 grammes de sirop de sucre, de recueillir ses urines pendant les heures qui suivent et d'y chercher le sucre au moyen de la liqueur de Fehling.

Il y aurait intérêt à remplacer le glucose par la lévulose (80 gr.) parce que le foie seul (et non le foie et les muscles, comme pour le glucose) concourt à sa transformation en glycogène, et que par conséquent son assimilation nécessite l'intégrité absolue du parenchyme hépatique, qui ne peut être aidé ou suppléé ici par les muscles. L'épreuve précédente deviendrait ainsi la *lévulosurie alimentaire*⁴. A défaut de lévulose on peut employer le sucre de canne ou saccharose qui se dédouble dans l'intestin en parties égales de glucose et lévulose.

c. *Urobilinurie.* — Les urines contiennent de l'urobiline; elle se révèle à l'examen spectroscopique par une bande d'absorption située entre le bleu et le vert. Dans le cas où les urines sont chargées de pigments biliaires, la constatation de cette bande d'absorption est difficile parce que toute la partie droite du spectre est obscurcie; il faut alors user de l'artifice indiqué par HAYEM et TISSIER. Il consiste à verser doucement un peu d'eau à la surface de l'urine, dans un tube à essai: l'urobiline, très diffusible, y passe immédiatement, avant les autres pigments, et il suffit alors d'examiner la partie supérieure du tube à essai pour voir nettement la bande d'absorption de l'urobiline. — L'urobiline est un pigment (doué d'ailleurs d'un très faible pouvoir tinctorial) sécrété par la *cellule hépatique malade*; elle constitue donc elle aussi un signe de son insuffisance.

⁴ LÉPINE, Semaine médicale 1901 et 6^e Congrès français de médecine, Toulouse, 1902.

d. *Élimination intermittente du bleu de méthylène.* — Si on injecte sous la peau 5 centigrammes de bleu de méthylène, cette substance s'élimine régulièrement et d'une façon continue par les urines en leur donnant une coloration bleue (voy. p. 726). Au contraire en cas d'insuffisance hépatique cette élimination subit des interruptions en nombre variable (de une à cinq) durant 4 ou 5 heures en moyenne. On les met bien en évidence en recueillant l'urine toutes les 2 heures. Les intermittences sont d'autant plus précoces et plus nombreuses que la cellule hépatique est plus gravement compromise.

e. *Hypertoxicité urinaire.* — Enfin la toxicité des urines, injectées dans la veine auriculaire du lapin, est ordinairement augmentée parce que le foie ne détruit plus qu'incomplètement les poisons de l'organisme.

Au bout d'un temps plus ou moins long, cette diminution des fonctions hépatiques se traduit par des phénomènes d'auto-intoxication qui atteignent tout l'organisme, par une dégénérescence de tous les parenchymes, par une cachexie progressive, et elle aboutit enfin à la production de lésions rénales : l'*urémie hépatique* est constituée, et les malades succombent avec le *complexus symptomatique de l'ictère grave*.

Les signes révélateurs de l'insuffisance hépatique sont alors en partie masqués par l'insuffisance rénale : le rein n'élimine plus les produits toxiques que le foie ne peut retenir ni transformer. L'intoxication hépatique se double de l'intoxication rénale.

Au contraire lorsqu'il y a amélioration, le syndrome urologique de l'insuffisance hépatique se dissocie ; l'hypoazoturie fait place à une élimination excessive d'urée (crise urinaire), puis disparaissent l'urobilinurie et la glycosurie alimentaire ; enfin les intermittences dans l'élimination du bleu de méthylène disparaissent à leur tour.

3° *Traitement.* — Il comprend d'abord le traitement de l'affection causale. Mais il faut aussi s'attacher à ménager la cellule hépatique elle-même en supprimant ou atténuant les causes d'intoxication : on combattra donc les fermentations digestives;

on prescrira les antiseptiques intestinaux (calomel, benzo-naphtol, salicylate de bismuth) et le régime lacté.

ARTICLE II

FOIE CARDIAQUE

On désigne sous ce terme l'ensemble des lésions et des symptômes que présente le foie dans les affections du cœur. Le foie cardiaque est surtout une congestion passive du foie.

1° *Étiologie.* — Sa plus grande fréquence est chez les *mitraux*, mais ils sont atteints de façon inégale. Les symptômes du foie cardiaque peuvent se manifester avant l'apparition de l'albuminurie, de la stase pulmonaire ou de l'œdème des membres inférieurs. Celui-ci fera son asystolie dans le poumon, celui-là dans le rein un autre dans le foie ou le tissu cellulaire. Ces différences nous montrent bien qu'il ne faut pas réduire l'asystolie à un ensemble de phénomènes purement mécaniques, et que le système nerveux vasomoteur qui règle les circulations locales doit y jouer son rôle. Il n'est d'ailleurs pas impossible qu'il existe à l'abouchement des veines sus-hépatiques dans la veine cave inférieure telle ou telle disposition anatomique qui facilite chez certains sujets le reflux du sang à travers le foie (PARMENTIER). Mais dans cette prédilection de l'asystolie pour le foie, un rôle bien plus important revient aux maladies antérieures de l'organe, qui préparent le terrain (alcoolisme, paludisme, lithiase).

Le foie cardiaque est rare chez les *aortiques*. Dans les myocardites, dans l'insuffisance tricuspide consécutive aux affections chroniques du poumon, les symptômes ne revêtent pas l'intensité qu'ils affectent chez les mitraux et n'ont aucune prédominance sur les autres localisations de l'asystolie.

FR. FRANCK, PARMENTIER, ont pu reproduire expérimentalement les lésions du foie cardiaque en produisant chez le chien une insuffisance tricuspidiennne traumatique ; l'autopsie, pratiquée

quelques jours après, montrait un foie muscade typique avec distension des veines sus-hépatiques et des capillaires du centre du lobule, foyers d'apoplexie, et atrophie des travées cellulaires de l'organe. — Telle est la reproduction mécanique grossière de la congestion hépatique. D'autres facteurs doivent expliquer les variations particulières propres à chaque cas en pathologie humaine (l'innervation vaso-motrice, l'alcolisme, etc.).

2° Anatomie pathologique. — A. AUTOPSIE. — Le foie congestionné est augmenté de volume et de poids; l'hypertrophie porte surtout sur le lobe droit. Les bords et les angles de l'organe sont émoussés. La capsule lisse et tendue laisse voir par transparence la coloration du parenchyme sous-jacent, d'un brun violacé.

A la coupe, la veine et les capillaires du centre de chaque lobule, distendus et béants, figurent un îlot qui tranche par sa coloration rouge brun sur la périphérie du lobule plus pâle.

En raison du contraste entre ces îlots et le reste du parenchyme hépatique, on a comparé cet aspect à celui de la noix de muscade (*foie muscade*). De loin en loin on observe des foyers hémorragiques ordinairement limités; il peut exister cependant sous la capsule une hémorragie en nappe (PARMENTIER).

Telle est la première étape de la lésion. Quand la congestion se prolonge, elle aboutit à la sclérose. L'organe garde toujours son aspect muscade, mais il est dur, résistant à la coupe, sillonné de fines bandes fibreuses; sa surface est chagrinée, sa capsule épaissie. Chaque veine sus-hépatique est entourée d'un cercle fibreux.

B. HISTOLOGIE. — Pendant la première période on voit au centre de chaque lobule la veine sus-hépatique dilatée et donnant naissance à des capillaires également dilatés qui se portent en rayonnant vers la périphérie du lobule; ils sont de moins en moins dilatés à mesure qu'ils s'éloignent du centre. Ces capillaires ectasiés, en allant rejoindre les territoires sus-hépatiques voisins également dilatés, circonscrivent un espace porte avec son parenchyme hépatique normal. De la sorte les îlots de

parenchyme hépatique ne sont plus ordonnés par rapport à la veine sus-hépatique centrale du lobule, mais par rapport aux espaces portes: on a un *foie interverti* (SABOURIN), une *démonstration des lobules biliaires*.

Dans les points où la dilatation des capillaires est le plus

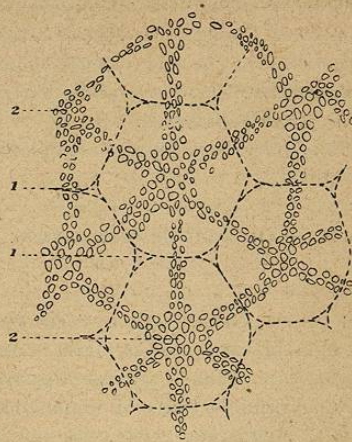


Fig. 77.

Schéma du foie cardiaque.

1, 1, espaces portes. — 2, 2', veines sus-hépatiques.
Les traits pointillés indiquent les contours de chaque lobule hépatique. On voit que la dilatation veineuse commence au centre du lobule.

prononcée, c'est-à-dire vers le centre du lobule, prédomine aussi l'atrophie des trabécules hépatiques: comprimée, la cellule s'allonge, s'aplatit, se charge de graisse ou de pigment, s'atrophie, ne laissant finalement à sa place qu'une trainée de granulations.

La deuxième période (*congestion avec cirrhose*) est marquée par l'épaississement des parois des veines sus-hépatiques et des capillaires radiés qui en partent. Cette sclérose périssus-hépatique aboutit à la formation d'une plaque fibreuse d'où se séparent, en suivant le trajet des capillaires, des bandes scléreuses des-

tinées à rejoindre celles émanées des territoires sus-hépatiques voisins ; elles forment par leur réunion des anneaux scléreux (cirrhose annulaire) circonscrivant un ou plusieurs espaces portes (foie interverti) ; ces espaces portes conservent habituellement leur intégrité, mais peuvent accessoirement être envahis par la cirrhose (cirrhose périportale) et montrer des lésions de l'artère hépatique. TALAMON fait jouer à ces lésions artérielles un grand rôle dans la production de la cirrhose cardiaque ; il n'est probablement qu'accessoire, la plus grande part des altérations revenant aux veines sus-hépatiques.

On rencontre ici encore des foyers d'apoplexie capillaire et l'atrophie des cellules.

3° Symptômes. — Ils sont de deux ordres : fonctionnels et objectifs.

A. SYMPTÔMES FONCTIONNELS. — Ce sont eux qui ouvrent ordinairement la scène. Le cardiaque se plaint d'une sensation de malaise augmentant pendant la période digestive, de tension, de pesanteur, de barrement dans la région de l'hypochondre droit. La douleur, lorsqu'elle existe, est une douleur vague augmentée par la pression. Les troubles digestifs sont fréquents : anorexie, digestions pénibles, langue saburrale, constipation habituelle, météorisme.

B. SIGNES OBJECTIFS. — L'augmentation de volume du foie est perceptible à la palpation et à la percussion d'ailleurs douloureuses. Le foie, sensible à la pression, n'est pas seulement augmenté de volume mais encore abaissé en raison de son poids ce qui en impose pour une hypertrophie plus considérable. Cette hypertrophie n'est d'ailleurs pas immuable ; au moment des poussées asystoliques, l'organe subit un accroissement prononcé, puis sous l'influence du repos, de la digitale et d'un régime approprié, il se rétracte et revient sur lui-même pour augmenter de nouveau à l'occasion de la poussée suivante. Ces alternatives de distension et de rétraction lui ont fait donner par HANOT le nom de « foie en accordéon ».

Les *battements hépatiques* (FRIEDREICH, MAHOT) ne consistent pas dans un simple soulèvement de l'organe, mais dans un mouvement d'expansion systolique, comme on peut en juger dans les cas où il est possible de saisir entre les doigts le bord antéro-inférieur du foie. Cette pulsation en masse est due au reflux systolique du sang dans les veines sus-hépatiques, à la faveur de l'insuffisance tricuspidiennne (FRIEDREICH).

L'*ascite* est quelquefois très précoce, ou bien elle existe presque isolément, sans les autres signes habituels du foie cardiaque et devient encore la cause d'erreurs de diagnostic. Son abondance varie dans des limites assez étendues, comme les œdèmes des cardiaques. Elle est due à la stase sanguine, à la sclérose hépatique, et, pour une part, à la péritonite chronique (RENDU).

L'*ictère* est d'ordinaire modéré : le visage et les sclérotiques présentent seulement une teinte jaunâtre. Il peut s'agir d'un véritable ictère par rétention dû à la compression exercée sur les canalicules biliaires par les vaisseaux gorgés de sang, ainsi que l'a démontré expérimentalement LÉPINE ; mais la présence de l'urobiline dans les urines montre qu'il s'agit plus souvent d'un ictère hémaphéique.

Les *urines* sont diminuées de quantité ; l'urée subit une diminution parallèle (BROUARDEL, RENDU) ; l'acide urique et les urates existent au contraire en abondance. L'urobilinurie et la glycosurie alimentaire sont très fréquentes. Ces constatations urologiques traduisent l'insuffisance relative de la cellule hépatique, prélude de la cachexie hépatique.

4° Évolution. — La mort survient dans l'asystolie, du fait de la lésion cardiaque elle-même, ou bien elle arrive au milieu des symptômes de l'ictère grave : les phénomènes nerveux, l'état typhoïde, la langue sèche, les dents fuligineuses, la fièvre ou l'hypothermie indiquent une intoxication profonde. Des phénomènes infectieux hâtent quelquefois la terminaison fatale.

5° Formes cliniques et diagnostic. — Rien de plus variable que la physionomie clinique du foie cardiaque. Tantôt il figure seulement dans l'ensemble des symptômes d'une asystolie com-

mune, tantôt l'asystolie est à prédominance hépatique, tantôt enfin les symptômes hépatiques sont tellement précoces et tellement importants qu'ils masquent les signes d'une cardiopathie à peu près latente. Ainsi cette *asystolie hépatique* se traduira par une teinte subictérique, par de l'ascite, accompagnant un foie modérément hypertrophié, par des troubles digestifs; l'urine contient de l'urobiline, la recherche de la glycosurie alimentaire est positive; au cœur, il n'y a qu'une légère arythmie; pas d'albumine, pas d'œdème des membres inférieurs ni des poumons. On conçoit que dans ces conditions la cardiopathie puisse passer inaperçue et le syndrome hépatique ne pas être ramené à sa véritable cause; de tels malades « font leur asystolie dans le foie ». Entre ces différentes formes cliniques tous les intermédiaires peuvent s'observer. En général les râles sous-crépitaux aux bases des poumons, la dilatation du cœur droit, la notion de troubles cardiaques antérieurs mettent sur la voie du diagnostic.

Dans un autre cas, la cachexie profonde jointe aux signes locaux pourra faire confondre le foie cardiaque avec un *cancer* du foie, qui s'en distingue cependant par son augmentation de volume rapide, l'anorexie absolue, l'anémie intense, les douleurs plus vives qui l'accompagnent.

6° Traitement. — Il se résume dans le *traitement de la cardiopathie* existante, le lait, les diurétiques, le calomel, quelques purgatifs, la révulsion sur la région hépatique et les eaux minérales alcalines.

ARTICLE III

CLASSIFICATION ET ANATOMIE PATHOLOGIQUE

GÉNÉRALE DES CIRRHOSSES DU FOIE

On appelle cirrhose hépatique l'envahissement généralisé du foie par du tissu scléreux. Le terme de cirrhose, consacré par LAENNEC¹, correspond à la coloration générale de l'organe

¹ LAENNEC, *Traité de l'auscultation médiate*.

(κίρρος, roux), dans un des types les plus fréquents, la cirrhose atrophique des alcooliques. Anatomiquement il représente une lésion hépatique dans laquelle la prolifération du tissu conjonctif joue le rôle prédominant. Pour qu'il y ait cirrhose, dit CHAUFFARD¹, trois conditions sont nécessaires: 1° l'état adulte du tissu conjonctif; 2° sa prolifération anormale dans tout l'organe; 3° une altération plus ou moins tardive, mais fatale, de l'élément glandulaire.

§ 1. — HISTORIQUE

Trois grandes périodes sont à distinguer dans l'évolution de la doctrine des cirrhoses.

a. *Première période.* — Déjà avant LAENNEC, FERNEL, VESALE, MORGAGNI, BICHAT signalent les rapports qui existent entre l'hydropisie, l'atrophie hépatique et l'alcoolisme. Mais c'est au grand clinicien du début du siècle que revient l'honneur d'avoir nettement isolé des affections du foie le type anatomique et clinique que l'on nomme à juste titre cirrhose atrophique de Laennec (1819).

b. *Deuxième période. Distinction anatomique de différentes formes de cirrhose.* — BRIGHT, en 1827, rapporte cinq observations de cirrhoses du foie et, à côté d'une observation parfaite des lésions de l'organe hépatique, de la rate, du péritoine, de l'intestin, il décrit admirablement les symptômes qui leur correspondent. Il entrevoit la cirrhose hypertrophique et l'hépatite nodulaire. KIERNAN² (1833) donne une excellente description des espaces conjonctifs qui portent son nom. Il indique le rôle prépondérant de ce tissu dans le développement de la cirrhose. OPPOLZER (1844) tente de distinguer les scléroses accompagnées d'oblitération des canalicules biliaires, de celles qui relèvent des lésions des radicules de la veine porte. GÜBLER³ (1853)

¹ CHAUFFARD, *Traité de médecine* CHARCOT-BOUCHARD, t. III, et *Congrès de Moscou*, 1897.

² KIERNAN, *Philosophical Transactions*, 1833.

³ GÜBLER, Thèse d'agrégation, 1853.