modification remarquable et leurs orifices et leur trajet se couvrir d'un revêtement épithélial continu qui font ressembler à un conduit normal l'ancien ulcère canaliculé. Les cas en doivent être rares dans les fistules anfractueuses, à longs diverticules et qui criblent les tissus de leurs multiples galeries; il est probable que le plus souvent, lorsque cette tendance au développement d'une membrane épithéliale se manifeste, la néoformation demeure limitée et s'arrête à peu de

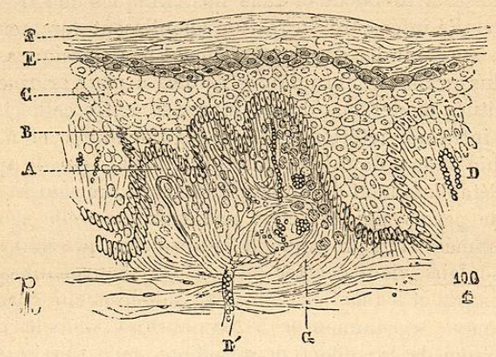

Fig. 20. — Membrane organisée d'un vieux trajet fistuleux.

A, papille embryonnaire avec anses vasculaires. — B, couche profonde du corps de Malpighi formé de cellules cylindriques. — C, couche de cellules dentelées et engrenées. — D, vaisseaux des papilles. — D', troncs profonds d'où ils proviennent. — E, couches de cellules cylindriques pigmentées. — F, couches superficielles de cellules aplaties, à noyau atrophié, et soudées entre elles. — F, tissu conjonctif lâche, formant des tourbillons autour des vaisseaux.

distance des orifices; il n'en est pas moins vrai que des faits authentiques prouvent la possibilité d'une organisation aussi élevée des tissus inflammatoires : témoin les examens histologiques de Joseph Renaut et de Legros.

Une pièce fournie par Pozzi « était formée par une tumeur inflammatoire chronique développée depuis quatre ans autour de fistules multiples de la marge de l'anus. Le trajet principal était composé de deux parties, distinctes aussi bien par leur aspect que par leur structure. Un peu plus de la moitié du trajet, — 3 centimètres 1/2 — à partir de l'orifice interne situé à 2 centimètres au-dessus de l'anus, était lisse et présentait l'aspect des téguments; on pouvait, en la voyant, comprendre l'hypothèse bizarre de Ribes, qui plaçait le trajet dans l'intérieur d'une veine. La seconde partie du trajet principal était au contraire rosée, villeuse et d'un calibre irrégulier. Au microscope on constatait qu'elle était tapissée de fongosités. Sur une coupe des parois de la fistule, pratiquée au niveau de la première partie de son trajet principal, on trouvait un tissu dermo-papillaire recouvert d'une couche épithéliale stratifiée, représentant celle qu'on trouve sur la peau. On y distinguait la même disposition des couches: la couche de Malpighi avec ses petites cellules prismatiques, au-dessus des cellules polygonales, près des cellules de plus en plus aplaties, enfin une couche cornée. La surface de revêtement épithélial était à peu près lisse, ne présentant pas de saillies correspondant aux papilles, de sorte que ces dernières restaient enfouies au milieu des cellules épithéliales. Le tissu dermo-papillaire était constitué par des papilles dans lesquelles on n'apercevait que de la substance amorphe, des noyaux et des vaisseaux, et par une couche dermique épaisse de tissu lamineux fasciculé, entre les mailles duquel on voyait de nombreux leu-

cocytes. Mais on ne trouvait, dans ce derme nouveau, ni fibres élastiques, ni glandes, ni follicules pileux. »

Ces fistules serviront de transition pour arriver à la seconde classe, les fistules par *cicatrisation défectueuse*, dont la pathogénie diffère de celle des fistules précédentes. Ici on ne rencontre ni surface ulcérée, ni membrane pyogénique, mais un tissu d'apparence normale, tapissé d'un revêtement épithélial : plus de bourgeons charnus pour sécréter du pus ou exhaler de la sérosité ou du sang; la fistule est sèche; à peine, dans les dépressions profondes, trouvera-t-on les déchets de l'exfoliation épithéliale, sans compter, bien entendu, les substances qui passent par ces orifices et en parcourent le trajet, mais qui proviennent toujours d'ailleurs.

Les fistules de cette catégorie ne sont pas rares et l'on en a observé un peu partout : au front, où elle pénètre dans les sinus aériens; au niveau du sac lacrymal, et nous soignons en ce moment une fillette de six ans et demi, ayant près de la racine du nez, au niveau du sac lacrymal, un orifice presque invisible et que révèlent seul le liquide transparent qui sourd en petites gouttelettes limpides, les larmes qui apparaissent par intervalles irréguliers. Le mal ne s'est montré qu'il y a trois semaines; la mère, intelligente, insiste sur ce point : elle a vu couler les larmes sur la joue tout à coup, sans qu'aucune tuméfaction, aucun changement de couleur, aucun signe inflammatoire fût venu modifier l'aspect normal de la région. On trouve de ces fistules au niveau du canal de Sténon, au cou où elles communiquent avec la trachée, à l'abdomen où elles s'abouchent dans l'estomac, l'intestin et la vessie, à la verge, et surtout dans le vagin d'où elles partent pour s'ouvrir dans le rectum et dans la vessie.

On en distinguera deux variétés, les fistules *en boutonnière*, fistules *labiformes* de Roser, fistules *ostiales* de Pozzi, et les fistules *canaliculées*. Les premières sont les plus fréquentes; elles sont caractérisées par l'absence de trajet intermédiaire aux orifices. Il s'agit d'un trou, d'une perte de substance qu'on observe « dans les régions ou la muqueuse d'un réservoir ou d'un conduit n'est séparée de la muqueuse d'un réservoir ou d'un conduit voisin ou du tégument externe que par une faible épaisseur de tissus. Ces fistules n'ont que des lèvres, des bords étroits sur lesquels les épithéliums limitrophes ont pu jeter leur vernis protecteur après la perforation initiale, en sorte que les orifices ainsi constitués ont la plus grande analogie avec les orifices normaux. Comme eux, ils n'ont aucune tendance à l'oblitération ».

Ces orifices cicatriciels dont le type est la fistule vésico-vaginale, mais que l'on rencontre dans d'autres régions, s'organisent d'une manière simple, et Verneuil a indiqué le mécanisme de leur production : un traumatisme, une compression prolongée et qui finit par sphacéler les tissus, ouvre le conduit ou le réservoir; la perte de substance est limitée par un liséré ulcéré que borde d'un côté la muqueuse du conduit ou du réservoir, et de l'autre, la peau, la muqueuse du réservoir soit à la peau, soit à la muqueuse du conduit ou du réservoir voisin, la muqueuse de la vessie, par exemple, à celle du vagin : la fistule vésico-vaginale se trouve alors constituée. A ce moment intervient la rétraction de la cicatrice, qui tend à écarter encore les lèvres de la solution de continuité.

Les fistules canaliculées pourvues d'un épithélium ne se rencontrent guère que dans les fistules congénitales qui sont *primitives* et succèdent alors à la persistance de quelque état fœtal temporaire; ou *secondaires*, et, dans ce cas,

elles ont pour orifice l'ulcération d'une tumeur congénitale; ces fistules, lorsqu'elles sont incomplètes ou borgnes, compliquent des kystes dermoïdes; mais elles peuvent naître d'un encéphalocèle ulcéré ou d'un spina-bifida. Elles se rencontrent surtout au niveau du cou, à l'ombilic, dans la région sacro-coccygienne, au péritoine, dans la vessie et dans le vagin. Ces dernières ont pour orifice un abouchement anormal du rectum et constituent une malformation d'une importance capitale en chirurgie opératoire; aussi les renvoyons-nous au chapitre des malformations de l'anus. Les inoblitérations de l'ouraque, qui permettent le libre écoulement de l'urine au niveau de la vessie, auront aussi leur tour, car elles nécessitent une thérapeutique particulière. De même pour les fistules du cou, dont l'étude a été faite dans les vingt dernières années. Nous ne citerons ici que les fistules para-coccygiennes, dont l'importance pratique est presque nulle.

Kuhn (1) d'abord, puis Després, Féré, Lawson Tait, Heurtaux, Terrillon, Lannelongue, Monod, ont décrit des dépressions qu'on observe dans la région sacro-coccygienne, vers la partie supérieure de la rainure interfessière. Sur 130 sujets, examinés au hasard par Lannelongue, 95 étaient porteurs d'un infundibulum, d'une fossette ou même d'une petite fistule. Mais cette proportion de près de 3 sur 4 n'est pas acceptée de tous, et Heurtaux ne trouve que 52 infundibulum sur 960 individus examinés; une pareille différence doit s'expliquer par le fait que Lannelongue tient compte de la plus légère dépression, tandis que Heurtaux la veut plus marquée. Le plus souvent, la fistule siège au niveau de l'articulation sacro-coccygienne, mais on la rencontre aussi, plus haut, sur le sacrum lui-même, et plus bas vers la pointe du coccyx.

Sa forme est variable; elle a tantôt l'aspect d'une simple dépression, linéaire ou arrondie, d'une fossette, d'un entonnoir, tantôt d'une véritable fistule profonde de 4, 6, 10 et même 15 et 20 millimètres; il n'est pas rare de la voir se terminer par une ampoule où peuvent s'accumuler des poils, de la matière sébacée, des déchets d'épithélium, corps irritants qui s'enflamment parfois; un abcès se collecte, qui s'ouvre par un trajet indépendant du conduit primitif et une fistule acquise vient compliquer la fistule congénitale. Heurtaux (2) et Terrillon en ont cité des cas. Le plus souvent, la dépression est unique et siège sur la ligne médiane, au fond de la rainure interfessière; mais il peut en exister deux, plus exceptionnellement trois, situées, symétriquement ou non, de chaque côté de la ligne médiane.

Pour Féré (3), qui a disséqué quelques-unes de ces fistules, « leur existence peut être rattachée à la formation du canal rachidien et de l'ombilic postérieur sur la position exacte duquel on n'est pas fixé jusqu'à présent; dans cette hypothèse, cette fossette aurait des liens de parenté avec les spina-bifida qu'on observe à la région inférieure de la colonne vertébrale ». Mais pour Lawson Tait, la fossette ou la fistule ne serait que la cicatrice qui marque la place « de la queue dont l'homme a dû être doué autrefois ». Féré cite un cas où une déviation, qui donnait au sacrum et au coccyx une direction rectiligne et verticale, se prêtait assez bien à l'interprétation de Lawson Tait. Lannelongue combat ces diverses pathogénies, mais sans leur en substituer une nouvelle; la question reste obscure.

(1) Kuhn, in *Mémoire de Lannelongue* (*loc. cit.* bibliographie).
(2) Heurtaux, *Fistule para-coccygienne.* In *Bull. de la Soc. de chir.*, p. 194, 1882.
(3) Féré, *Bull. de la Soc. anat.*, 5e série, t. III, p. 509 et 532, 1878.

La fistule ano-coccygienne que nous avons décrite le premier, diffère des précédentes. Siégeant à 6 millimètres en avant de la pointe du coccyx et touchant aux limites postérieures du sphincter, elle est indépendante de la colonne vertébrale; son orifice mesure 4 à 5 millimètres de diamètre; une sonde de femme y pénètre sans difficulté, mais elle est arrêtée après un trajet de 2 centimètres; le canal se rétrécit alors et n'admet plus qu'un stylet qui remonte jusqu'à une hauteur de 5 centimètres et butte contre un cul-de-sac; le trajet, absolument souple, chemine parallèlement au rectum; il fournit une légère sécrétion muqueuse où l'on trouve des débris d'épithélium pavimenteux. Quelle est son origine? Serait-ce une ulcération de la glande coccygienne de Luschka? N'aurait-il pu se produire, vers la partie postérieure du sillon uro-génital, un cloisonnement analogue à celui qui forme en avant le périnée? Nous n'en savons rien, mais le fait demeure, et nous avons rencontré dans la rainure interfessière, entre l'anus et le coccyx, une fistule borgne externe d'origine congénitale.

Symptômes. — On ne saurait tracer un tableau général des fistules, car chacune emprunte à la région où elle se développe une physionomie spéciale et des caractères particuliers. Les causes qui les produisent sont tellement multiples que les symptômes précurseurs peuvent n'avoir entre eux la moindre analogie : le phlegmon de la fosse ischio-rectale ne rappelle en rien la lithiase qui ouvre les voies biliaires, l'accouchement qui sphacèle le bas-fond vésical ou le bistouri qui sectionne le canal de Sténon. La nature de l'écoulement est aussi trop variable pour se prêter à une description commune : ne voyons-nous pas suinter à l'orifice du pus ou du mucus, du lait ou de la bile, de l'urine ou de la lymphe, des matières stercorales, des détritus tuberculeux? Parfois rien ne sourd du trajet, comme dans certaines fistules congénitales, et même dans quelques fistules acquises, par exemple celles qui accompagnent le syphilome ano-rectal.

On étudie d'habitude le trajet et les orifices de la fistule : nous nous conformerons à cet usage, bien qu'une description générale soit à peu près impossible. Lorsque la fistule est borgne, elle n'a qu'un orifice tantôt muqueux et tantôt cutané; lorsqu'elle est complète, elle a deux orifices bi-muqueux, bi-cutanés, ou l'un muqueux et l'autre cutané, ce qui est la règle. L'orifice muqueux ou interne est en général unique, petit, arrondi; l'externe ou cutané est tantôt saillant, ouvert au centre d'un mamelon, tantôt enfoncé, déprimé « en cul de poule », et tantôt effacé, perdu dans un repli de la peau : il faut alors une attention extrême pour le découvrir. L'orifice des fistules borgnes externes est souvent précédé, ou d'une ampoule terminale, ou d'un clapier, canalicules anastomosés en réseau où le pus s'accumule. La fistule est dite en *arrosoir* lorsqu'il existe un grand nombre d'orifices externes.

Le trajet est unique ou multiple : dans ce dernier cas, on peut trouver de véritables galeries parfois rectilignes, mais plus fréquemment sinueuses, anastomosées entre elles et où circulent le pus et les matières excrétées. Le tissu qui les entoure est friable, demi-transparent, lardacé ou bien fibreux, résistant, criant sous le scalpel. Les substances qui s'en écoulent exercent souvent une action irritante sur les tissus voisins et finissent par provoquer des érythèmes. Cette complication s'observe autour des fistules stercorales et, sur la peau des cuisses, dans les fistules vésico-vaginales. La marche et l'évolution des fistules

dépendent de la variété à laquelle elles appartiennent : les unes restent stationnaires; d'autres, à propos d'une inflammation ou d'une amélioration de l'état général, peuvent aboutir à la guérison. Il en est dont l'orifice s'oblitère; du pus s'amasse, un abcès se déclare et un nouveau trajet se creuse : c'est ainsi que les fistules borgnes se transforment en fistules complètes.

L'ensemble de ces symptômes ne permettra pas de méconnaître la fistule : la constatation d'un orifice, d'un trajet que le stylet peut parcourir, l'écoulement d'un liquide assureront, en dehors même des commémoratifs, un diagnostic précis. Son existence reconnue, on en recherchera l'origine et les causes, le nombre des orifices, la direction, l'étendue du trajet; la sonde de femme, le stylet de trousse donnent, sur ces points, les renseignements les plus nets. Il ne faudra pas oublier que certaines fistules sont intermittentes : une pellicule cicatricielle se forme et recouvre l'orifice, qui échappe à toutes les investigations; mais bientôt cette fragile membrane se rompt, et le pus qui s'écoule révèle le siège du trajet. Quant à déterminer si une fistule est congénitale ou non, les commémoratifs et le siège des orifices y suffiront : une fistule congénitale n'apparaît point partout, et son existence traduit une disposition anatomique de la période embryonnaire.

Traitement. — Il est parfois simple, et la plupart des fistules par défaut de cicatrisation sont des ulcères canaliculés entretenus par une lésion locale ou quelque état constitutionnel mauvais : la première condition est alors de faire disparaître la cause qui perpétue le mal : un traitement général rigoureux peut avoir une influence salutaire sur les fistules scrofuleuses et surtout syphilitiques. Qui n'a vu se tarir en quelques jours, sous l'effet d'une médication mercurielle et iodurée, celles qu'une gomme a creusées sous la peau, dans le tissu cellulaire, les muscles ou quelque glande comme le testicule? Le grand air, une alimentation abondante, les bains de mer, les bains sulfureux suffisent parfois lorsqu'un manque de plasticité des tissus, un lymphatisme exagéré paralysent seuls le processus cicatriciel.

L'effet est plus prompt encore lorsqu'on enlève la cause locale qui entretient la suppuration. Le rétrécissement du canal excréteur s'oppose-t-il au libre passage des liquides que ce canal charrie. — Qu'une section ou qu'une dilatation élargisse le conduit, et la fistule pourra s'oblitérer : l'extraction d'un séquestre, d'un corps étranger a souvent guéri un clapier, et l'on a vu des fistules persistantes de la joue, qu'aucune médication ne pouvait tarir, des fistules du cou, de la région claviculaire ou sternale, se fermer comme par miracle après l'arrachement d'une dent dont la racine cariée irritait les tissus voisins. C'est là une indication à laquelle il faut obéir. La compression du trajet dont les parois sont mécaniquement écartées, l'immobilisation dans les cas où les mouvements s'opposent à la coalescence des bourgeons charnus, deviennent un utile adjuvant et provoquent la guérison rapide. Mais lorsqu'elles se sont organisées, lorsqu'un épithélium les tapisse, les parois opposées ne peuvent plus s'unir; pour que l'adhésion se fasse, il faut détruire au préalable les revêtements cellulaires : les injections irritantes, la teinture d'iode, la liqueur de Villate [1] empruntée à l'art vétérinaire donnent de bons résultats. La cautérisation avec

[1] Rigodin, *La liqueur de Villate dans le traitement du trajet fistuleux*, etc. Thèse de Paris, 1873.

une aiguille rougie et la destruction des parois au thermocautère sont des moyens plus sûrs. Il en est de même de l'extirpation : ainsi, pour les fistules congénitales du cou, la dissection de la fistule est jugée le seul traitement efficace; mais qu'on la pratique avec circonspection, car le conduit anormal côtoie d'importants vaisseaux.

Nous abrégeons ces considérations générales : de quelle utilité seraient-elles pour le traitement de la plupart des fistules qui, nous l'avons dit, empruntent à la région où elles siègent un caractère spécial et des indications opératoires particulières? Les fistules de l'extrémité inférieure du rectum demandent une intervention différente, selon que le trajet siège en dehors ou en dedans du sphincter; les fistules vésico-vaginales ont une thérapeutique qui n'est pas celle de leurs congénères, les fistules recto-vaginales; les fistules stercorales de l'abdomen, les fistules du canal de Sténon ont suscité des procédés nombreux dont la description serait déplacée.

V

GANGRENES

On nomme *gangrène* la mortification limitée des tissus. — Cette définition peu précise englobe toutes les espèces de gangrène et permet de grouper sous un même nom des affections dissemblables et différant les unes des autres par leur pathogénie, par leurs symptômes et leur thérapeutique. En effet, cette grande classe, que nous maintenons par respect pour la tradition, se démembre tous les jours : certaines maladies virulentes, les septicémies, le charbon, lui ont ravi quelques-uns de ses plus intéressants chapitres. Il ne faut pas confondre la gangrène avec la *putréfaction*, fermentation putride ou septique des tissus mortifiés. La putréfaction accompagne ou suit souvent la gangrène, mais pas toujours, ainsi qu'en témoignent la plupart des cas de gangrène sèche.

Historique. — Bien que la gangrène ait été signalée de tous temps et que Fabrice de Hilden, à la fin du XVIe siècle, en ait donné un traité fort étendu, les premières recherches scientifiques datent de la seconde moitié du siècle dernier où Quesnay, Jeanroy et Pott tracent un remarquable tableau clinique de la mortification des tissus. Ils établissent l'existence de plusieurs variétés et commencent à pénétrer le mécanisme de leur production. Dans notre siècle, la pathogénie des gangrènes s'éclaire d'un jour nouveau : les altérations des artères et des veines, celles des nerfs sont mieux connues; on a décrit l'athérome, les thromboses et l'embolie, la modification du sang et ses dyscrasies. Enfin, l'école bactériologique montre le rôle immense que jouent les microbes dans l'apparition et l'extension des espèces les plus redoutables.

Hébréard, art. Gangrène. In *Dict. des sc. méd. en 60 vol.*, t. XVII, 1816. — Marjolin, art. Gangrène. In *Dict. de méd. en 30 vol.*, t. XIII, p. 529, 1836. — Brodie, Lectures on mortification. In *London med. gaz.*, 1830-1841. — Raynaud, art. Gangrène. In *Nouv. Dict. de méd. et de chir. prat.*, t. XV, 1872. — Chauveau, Nécrobiose et gangrène. In *Lyon méd.*, t. XIII, p. 151, 1875. — Spillmann, art. Gangrène. In *Dict. encycl. des sc. méd.*, 5e série, t. VI, 1880. — Déjerine et Leloir, *Arch. de phys. norm. et path.*, t. VIII, p. 985, 1881, et t. IV, p. 335, 1882.