Les greffes de Reverdin sont donc *superficielles*, entamant le moins possible le sommet des papilles, *petites* et *multiples*; mais pour assurer leur prise, il est certaines conditions indispensables. Les lambeaux ne prendront pas sur des granulations pâles, gorgées de sérum, insuffisamment vivaces. Il faut que la surface soit rouge, grenue, les bourgeons réguliers, sans exubérance : ceux-là seuls sont recouverts d'une couche d'éléments embryonnaires « indifférents », prêts à recevoir l'impulsion que leur donnent les cellules de Malpighi pour les transformer en épiderme. Il est d'un bon pronostic, dit Reverdin, que la cicatrice marginale s'avance précédée d'un sillon accusé. — Le terrain doit être mis en état. Les bourgeons exubérants seront réprimés par le nitrate d'argent ou la teinture d'iode. Un pansement aux bandelettes de Vigo ou au styrax excelle à les aplatir. Nous avons obtenu des résultats excellents par la balnéation biquo-

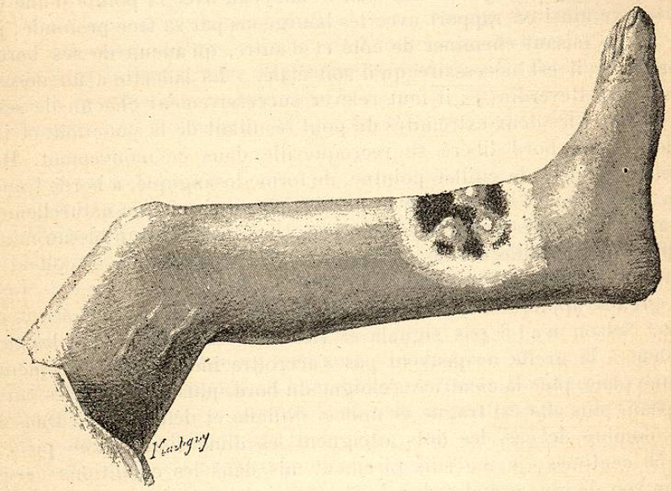

Fig. 42. — Greffes dermo-épidermiques sur un ulcère de jambe.

tidienne dans de l'eau à 50 degrés; la membrane granuleuse se vivifie. Mais, dès ce moment, on renoncera aux substances coagulantes, à l'acide phénique, au phénosalyl, au sublimé, dont il faut craindre la causticité; on aura recours à l'iodoforme, à l'acide borique, à l'ichtyol, à la solution de sel marin à 7 pour 1000 et récemment bouillie, aux pansements secs. Ajoutons que, si les plaies sont virulentes, il y a peu à compter sur la réussite : Callender, Coulson, Reverdin ont pratiqué des greffes sur des ulcérations tertiaires, et Dron sur un chancre syphilitique; mais, dans ces cas, le traitement général reste l'agent de réparation le plus actif. Les greffes trouveront cependant un utile emploi dans les vastes pertes phagédéniques de substance : encore faudra-t-il que la virulence y soit éteinte.

Aux greffes petites, minces et nombreuses de Reverdin, Ollier[1] préfère la transplantation de larges lambeaux *dermo-épidermiques*. Il ne cherche pas à créer des centres multiples, mais il veut substituer à la pellicule fragile des cica-

[1] Ollier, *Bull. de l'Acad. de méd.*, 2 août 1872

trices ordinaires un vrai morceau de peau normale, épaisse, résistante, non rétractile, et qui n'offre pas la tendance à l'ulcération nouvelle que montrent les cicatrices obtenues par le procédé de Reverdin. « En transplantant de larges lambeaux cutanés et en les multipliant, je puis, dit l'auteur, recouvrir, en une seule séance, la plus grande étendue de la surface d'une plaie, et la guérison a lieu par un processus autre que dans les greffes appliquées jusqu'ici. » Mais parfois cette greffe se détache. Dès 1874, Thiersch[1] expliquait ces échecs par les hémorragies et les exsudats provoqués par les causes les plus légères dans les bourgeons fragiles sur lesquels repose le lambeau. Or, si l'on considère une surface bourgeonnante, on y voit les vaisseaux disposés suivant deux couches, l'une profonde, à réseaux vasculaires horizontaux, l'autre superficielle, qui constitue les bourgeons charnus, et dont les capillaires sont perpendiculaires aux mailles sous-jacentes. Thiersch affirme que le danger des hémorragies vient de cette couche : aussi n'applique-t-il les greffes cutanées qu'après sa destruction préalable. Par ce point important, par la technique détaillée qu'il en a fixée, par le large emploi qu'il en a fait, Thiersch a fait entrer, dans la pratique, l'opération d'Ollier : il est juste d'associer leurs deux noms.

Voici, d'après les mémoires de Plessing[2] et Urban[3], et d'après notre pratique personnelle, la technique de ces greffes à grands lambeaux. Il faut préparer : un rasoir d'histologiste, à large lame, une spatule large, coudée, comme on l'emploie dans les services allemands : bistouri, pinces fines, ciseaux, des gâteaux d'ouate ou des compresses de gaze en plusieurs épaisseurs, qu'on exprime après les avoir imbibées de solution chlorurée sodique bouillie à 70 pour 100, des lames de protective de 2 centimètres de largeur. La plaie a été mise en état; attaquez à coups de curette ses granulations ou abrasez leur couche avec un rasoir affilé, tangentiellement conduit; si les bords sont indurés, emportez-les au bistouri, faites comprimer la surface saignante avec des gâteaux d'ouate ou de gaze stérile, imbibés de solution chlorurée sodique.

Pendant que cette spongio-pressure assure l'hémostase, procédez à la taille des greffes. Elles sont prises sur la face antérieure de la cuisse. La région a été savonnée, brossée à l'alcool, essuyée avec une compresse stérile. Un aide placé à la racine du membre empaume sa face postérieure avec ses deux mains aux doigts joints; la peau se tend en avant. Accentuez cette tension et égalisez-la en appuyant sur le bas, vers la rotule, avec le bord cubital de la main gauche. De la droite, entamez franchement avec le rasoir la peau de la cuisse, dans la moitié de son épaisseur environ, et continuez votre trait en descendant, dans le même plan de clivage, par un rapide et régulier mouvement de va-et-vient, « en archet ». Si la greffe est bien taillée, un ruban de constante largeur — de 1 à 2 centimètres — finement dentelé, non opaque, blanc rosé, se ramasse sur la lame; on l'arrête à la longueur convenable en relevant d'un coup net le tranchant appuyé sur le pouce; avec l'habitude, on arrive à tailler des lanières de 15 à 20 centimètres.

Dans le service de Thiersch, les aides se partagent en deux équipes : l'une préposée à la taille des lambeaux, l'autre chargée de leur mise en place; c'est

[1] Thiersch, *Arch. f. klin. chir.*, Bd. XVI, p. 325, 1874.
[2] Plessing, *Hautverpflanzung nach Thiersch.* In *Archiv für. klin. Chirurgie*, Bd. XXXVII, p. 52, 1886.
[3] Urban, *Hautverpflanzung nach Thiersch.* In *Deutsche Zeitschrift f. Chirurgie*, Bd. XXXIV, p. 187, 1892.

le moyen d'accélérer la besogne. Les lanières sont portées par glissement, sur une large spatule coudée; on en profite pour rectifier les plis qui ont pu se produire. La spatule chargée est approchée du bord de la plaie par son extrémité; le placement des lanières se fait suivant le grand axe de la surface à recouvrir. Fixez avec une sonde cannelée le bout du lambeau sur la marge même de la plaie et éloignez la spatule en sens inverse; la lanière se déploie et s'applique. Avec le rasoir, la manœuvre est la même; le passage se fait de la lame à la surface greffée. Placez ainsi côte à côte les bandelettes, elles doi-

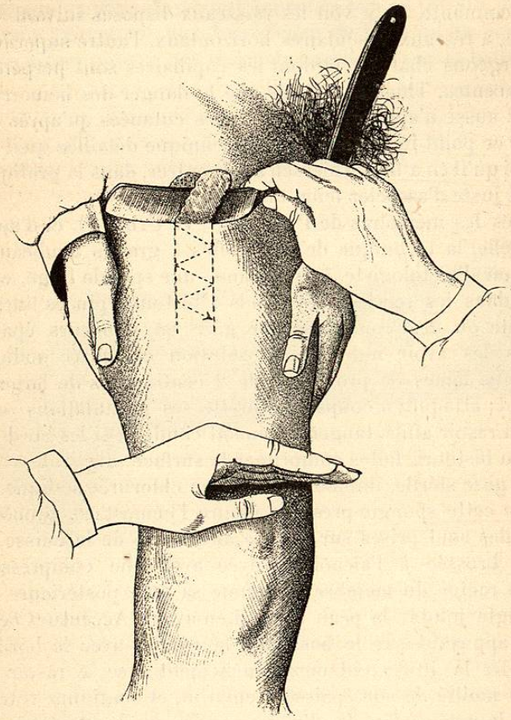

Fig. 43. — Taille des lambeaux dans la greffe de Thiersch.

vent déborder les marges de la plaie et être mutuellement tangentes, — se recouvrir même par une mince lisière; cette couverture exacte est un point capital. Avec une aiguille montée, une pince fine, rectifiez l'application des lanières, étalez leurs bords, corrigez les plissements. Les lambeaux mal taillés, les « rognures » seront employés à combler les angles, à faire du remplissage. A mesure que les bandelettes sont juxtaposées, un aide les « colle » à la plaie, sous la pression douce d'une compresse de gaze mouillée de solution chlorurée sodique.

Le pansement doit être aseptique; il faut craindre l'action kératolytique des agents désinfectants. Couvrez la surface greffée de petites lames de protective,

larges de 1 à 2 centimètres, régulièrement imbriquées; par-dessus une série de bandelettes de gaze mouillées de la solution physiologique de chlorure de sodium, puis un manchon d'ouate. Le membre sera isolé dans une gouttière. La plaie superficielle résultant de l'emprunt des transplants sera pansée avec la gaze iodoformée; elle gardera pendant quelque temps des « zébrures », puis ces traces s'effaceront. Retardez le premier pansement jusqu'au huitième jour; la formation des néocapillaires ne se produisant que vers le quatrième jour, suivant les recherches de Djatschinsko (1), il convient de ne point rompre cette adhésion naissante. Thiersch insiste sur l'importance de l'immobilité de la région greffée : « Si l'on veut de fermes épidermisations, comptez sur un mois de repos; aux membres inférieurs surtout, l'échec et la fragilité de la cicatrice viennent de la précocité des mouvements. »

Et ce que nous savons de l'évolution histologique des greffes explique la valeur de ces règles; Garre (2) a bien étudié ce point, les recherches de Jungengel (3), Karg (4) et Goldmann (5), en ont confirmé les résultats. Entre les deux surfaces vives est une couche formée par un réticulum fibrineux qui contient du plasma et des globules rouges. Plus cette lame est mince, plus l'adhésion des greffes est sûre; de là l'utilité d'une exacte hémostase. Aux premières heures, on observe, du côté de la surface greffée, une prolifération des cellules, du côté de la greffe, des cellules migratrices. La greffe à ce moment est peu vivace; dès la neuvième heure, Garre a vu des cellules à noyaux multiples y pénétrer en suivant les anciens vaisseaux; elles y arrivent de la plaie, après avoir traversé le réticulum. Au deuxième et au troisième jour, les éléments fibroplastiques sont abondants, les globules sanguins disparaissent. Vers le quatrième jour, des vaisseaux de nouvelle formation abordent la face profonde de la greffe qui est le siège d'une prolifération, aboutissant à la formation de bourgeons moulés sur la surface cruente de la plaie, pendant que l'exsudat intermédiaire se résorbe. Dès ce moment, la greffe est nourrie par ses néocapillaires. Vers le quatrième et le cinquième mois, l'exsudat intermédiaire a disparu; ces délais toutefois se subordonnent à son abondance, et comme il fait place à du tissu conjonctif, on conçoit que, moins il a été abondant, moins la peau nouvelle est menacée de rétraction. Une double indication s'en déduit : assécher la couche avivée des bourgeons, et épargner toute irritation à la jeune cicatrice.

Les transplants demandent une vingtaine de jours pour prendre; sur les plaies fraîches, cette prise s'accélère. On reconnaîtra à leur couleur jaunâtre les lambeaux flottants qui ne greffent point; ceux qui sont viables sont roses et dès le quatrième jour, leur adhérence est capable de résister à une légère friction. Sous le protective, vous trouverez, aux premiers pansements, la couche cornée, sous la forme de détritus blanchâtres. Si les greffes n'ont point été exactement juxtaposées, des espaces linéaires les séparent; ils correspondent à des granulations intercalaires. Même dans le cas d'une greffe parfaite, les lignes tangentes des transplants forment des traînées plus colorées. La résistance de ce nouveau tissu est variable; il est solide sur les plaies fraîches; il demeure

(1) Djatschinsko, *Centralblatt für die med. Wissenschaften*, nos 55, 56, 1890.
(2) Garre, *Ueber die histologischen Vorgänge bei der Anheilung der thiertischen Transplantationen*. In *Beiträge zur klin. Chir.*, Bd. IV, p. 625, 1889.
(3) Jungengel, *Verhandlungen der physikalisch-medicinischen Gesellschaft zu Würzburg*, Bd. IV.
(4) Karg, *Studien über transplantierte Haut*. In *Archiv für Anat. und Phys.*, 1888.
(5) Goldmann, *Ueber das Schicksal der nach dem Verfahren von Thiersch verpflanzten Hautstückchen*. In *Beiträge zur klin. Chir.*, t. XI, p. 229, 252, 1894.

fragile après la greffe des vieilles brûlures, dans les régions exposées à des frottements ou à des contusions et sur les jambes des variqueux.

Ces greffes ne sont pas sans quelque danger lorsque, au lieu de les prendre sur le malade, on les emprunte à une personne étrangère. Czerny estime qu'elles peuvent transmettre la syphilis et la tuberculose. Il a rapporté deux cas d'inoculation tuberculeuse par la greffe. L'un des deux faits est contestable, l'autre paraît exact et concerne un homme qui succomba avec des lésions pulmonaires quelques mois après la greffe de lambeaux empruntés à des membres amputés pour carie. En octobre 1881, Debel a communiqué un fait de syphilisation par la greffe. Aussi sera-t-il prudent de choisir les sujets qui fournissent des lambeaux. L'âge ne serait pas indifférent, et Dobson raconte que, les lambeaux autoplastiques pris sur un vieillard, ne réussissant pas, on emprunta des greffes à un élève du service et l'on vit rapidement se former des îlots cicatriciels; d'après Colrat, Laroyenne aurait observé un cas semblable.

Les *zoo-greffes* ont été empruntées à la peau du cobaye, par Dubreuil [1] et Létiévant [2], par Redaad aux téguments de l'aisselle et de l'aile du poulet, par Czerny et Houzé de l'Aulnois [3] à la muqueuse buccale du chien et du lapin, par Kiriac à l'épiploon du mouton, par de Wecker et de Grammont à la conjonctive oculaire du lapin, par d'autres au mésentère de cet animal, par Amat à la membrane coquillière de l'œuf. Nous avons essayé toutes les variétés de ces greffes animales; elles sont inférieures aux greffes dermo-épidermiques de Thiersch. Et nos résultats confirment les conclusions de Berezowski [4] qui a étudié les processus histologiques observés dans la transplantation de lambeaux cutanés sur des animaux d'espèces différentes.

Les zoo-greffes ont cependant leurs indications; il est des sujets timorés qui ne consentent point à la taille de larges transplants ou des plaies étendues qui nécessitent de trop grands emprunts. En pareil cas, la muqueuse linguale du lapin et la peau de grenouille peuvent remplacer la peau humaine. La muqueuse buccale du lapin est difficile à détacher; pour la peau de grenouille, la technique est simple : les lambeaux se dissèquent aisément sous l'eau — dans la solution à 70 pour 100 de chlorure de sodium — en les empruntant aux régions les moins colorées, à la paroi abdominale, à la face antéro-interne des cuisses. Ils ne doivent guère mesurer plus de 1 centimètre dans tous les sens et on les dispose en mosaïque sur la membrane granuleuse. Vincent [5] a recouvert de lambeaux de peau de 1 centimètre carré, découpés sur l'abdomen et les cuisses d'une grenouille, les plaies consécutives à la libération d'adhérences cicatricielles des doigts chez un enfant de deux ans, et a obtenu en dix jours une réparation complète. Baratoux et Dubousquet-Laborderie [6] y ont eu recours, et, dans une de leurs observations, des greffes humaines furent appliquées comparativement; le résultat fut à l'avantage de la cicatrice due à la peau de grenouille. Reverdin a fait la même constatation; en dix jours, il obtenait l'épidermisation de deux plaies étendues. Revues à distance, ces cicatrices sont en bon état; elles ne sont jamais ulcérées et jouissent d'une mobilité marquée sur les parties profondes. De place en place, persiste une coloration brunâtre, révélant la pigmentation

(1) Dubreuil, *Gaz. des hôp.*, 30 juillet 1882.
(2) Létiévant, Société des sciences médicales de Lyon, 1871.
(3) Houzé de l'Aulnois, *Union méd.*, p. 115, 1872.
(4) Berezowski, *Zieglers Beiträge zur path. Anat.*, t. XII, p. 15, 1892.
(5) Vincent, *Lyon médical*, 20 mars 1887.
(6) Baratoux et Dubousquet, *Progrès médical*, 9 avril 1887.

des greffes. « En comparant, dit Reverdin, ce résultat à ceux que je connais, je me demande si, mettant autant de peau humaine que j'ai mis de peau de grenouille, j'aurais eu une réparation aussi rapide et aussi bonne : jamais je n'ai vu de cicatrisation marcher avec une telle vigueur. »

La *transplantation de larges lambeaux non pédiculés*, comprenant toute l'épaisseur des téguments, se heurte à une première difficulté : comment se procurer l'étoffe nécessaire? Sera-ce aux dépens de l'opéré? Mais, comme il faut ici de grandes pièces, laissant des pertes de substances énormes, on hésite d'autant plus que les lambeaux diminuent après leur taille, et qu'il faut, suivant Ollier, compter sur un retrait de moitié. Empruntera-t-on le lambeau à un membre que l'on vient de couper? Mais on n'a pas toujours une amputation à faire, une amputation traumatique, partant inattendue, chez un sujet sain. Jusqu'à présent, bien qu'on dise que les Hindous réussissaient à faire des nez avec des morceaux de fesse, les chirurgiens contemporains avaient souvent échoué. Mais à l'heure actuelle, la question mérite d'être reprise. La cocaïne rend la dissection des lambeaux indolore, la suture méthodique permet la réunion immédiate des surfaces répondant aux lambeaux empruntés, et pour éviter de les tailler trop amples, on peut les faire multiples; enfin l'asepsie assure la prise des transplants et diminue le retrait cicatriciel qu'ils subissaient autrefois.

Aussi, à l'étranger, cette méthode est soumise à de nouveaux essais et les résultats en sont encourageants; elle a sur la méthode italienne l'avantage de ne point contraindre le patient à une contention trop souvent intolérée. Hirschberg [1] recommandait la transplantation de la peau avec sa nappe de tissu cellulaire sous-jacente. Krause [2] conseille de ne prendre que la peau. L'asepsie doit être absolue; l'usage des antiseptiques irritants réservé; l'hémostase soignée, l'opération se fait à sec; les surfaces à recouvrir sont désinfectées, grattées et avivées si elles granulent. Krause ne pratique de sutures que si la disposition anatomique de la région ne permet pas le maintien du lambeau par le pansement. — Pendant les premiers jours, le lambeau a une teinte pâle et livide. L'épiderme se fronce, prend une teinte brunâtre et se détache en un ou plusieurs morceaux. Au-dessous de lui, le derme apparaît comme une surface mollasse, « assez semblable à la pâte d'un camembert bien fait »; il semble que cette masse va subir une fonte complète et l'on s'attend à ne pas la retrouver le lendemain. Le lendemain elle présente à sa surface un ou deux petits points rouge vif. Le surlendemain ces points se sont étendus et bientôt la greffe a pris une coloration rosée. Ces transformations sont dues à de petits vaisseaux qui ont pénétré la greffe par sa profondeur pour l'alimenter. La guérison et l'adhérence complète du lambeau demandent de trois à six semaines. Sur 100 lambeaux empruntés aux différentes régions du corps, dont quelques-uns mesuraient de 20 à 25 centimètres de longueur sur 6 à 8 centimètres de largeur, Krause n'a constaté que 4 fois le sphacèle. Kouznetchoff a pu combler, par la transplantation de 9 lambeaux, une perte de substance de 58 centimètres de long sur 15 de large.

La méthode autoplastique est une transition entre les greffes superficielles et les procédés d'autoplastie. Ici une question se pose : après une exérèse étendue, et afin d'éviter une difformité par défaut, le chirurgien comblera-t-il sur l'heure la brèche qu'il vient de faire? ou bien attendra-t-il que cette difformité se pro-

(1) Hirschberg, *Archiv für klin. Chir.*, XLVI, 1.
(2) Krause, *Ueber die Transplantation grosser ungetheilter Hautlappen.* In *Archiv für klin. Chir.*, XLVI, 1.

duise? On invoque, en faveur de l'intervention immédiate, les avantages d'une plaie fermée d'emblée aux accidents infectieux et une guérison plus rapide, sans les ennuis d'une seconde opération. Mais il ne faut point méconnaître l'effort dont la nature est capable dans les régions à tissu cellulaire lâche, à peau abondante et mobile : livrées à la cicatrisation spontanée, les pertes de substances se réparent d'une façon surprenante, et, comme disait Roux, « à la face et au scrotum, il n'y a rien d'impossible en fait de restauration ». Si elles ne se comblent pas entièrement, les brèches sont si bien réduites qu'une opération légère y remédiera : il faut savoir attendre; quand l'attraction des téguments voisins, quand les progrès de l'épidermisation centripète ont donné ce qu'ils peuvent, c'est le moment d'intervenir. De même, après les brûlures, après les grands dégâts traumatiques, si l'on sait varier les pansements, manier la greffe épidermique, surveiller la cicatrisation, on arrivera à des succès inespérés.

Nous ne décrirons pas les procédés *autoplastiques*, c'est l'affaire de la médecine opératoire; disons seulement qu'on peut réparer la brèche : 1° par la méthode de Celse, qui permet le glissement des téguments voisins disséqués et mobilisés; 2° par la méthode hindoue, qui taille un lambeau amené sur la plaie tout en restant attaché aux parties environnantes par un pédicule tordu sur lui-même; 3° par la méthode italienne, qui prend son lambeau à distance, mais qui lui conserve une base d'implantation; c'est par des attitudes souvent contraintes, qu'elle met en rapport le lambeau et la brèche. On n'attendra pas, pour intervenir par l'autoplastie, que le tissu inodulaire soit complètement rétracté, que la cicatrice soit « parfaite », comme disait Delpech, surtout chez les enfants; ainsi que l'a montré Chassaignac, la cicatrice, moins extensible que la peau saine, et de moins large croissance que les parties profondes, en entrave le développement et exagère la difformité. Pour de simples *brides*, une grande opération n'est pas toujours nécessaire : on pourra se contenter, surtout lorsqu'elles sont étroites et longues, de les sectionner : Decès, Sedillot, les ont entaillées par des incisions en zigzags, angulaires, obliques, ou ondulées; on a pu ainsi les allonger, et redresser un doigt ou un segment de membre maintenus dans une flexion permanente.

Lorsque la bride est large, on pratique sur elle des incisions convergentes qui circonscrivent un lambeau triangulaire : il se rétracte, par une dissection légère, et laisse une plaie en forme d'accent circonflexe Λ qu'on transforme en une plaie en ⅄ par une suture, et ce qu'on gagne par cette manœuvre égale la longueur même de cette suture. Ce procédé a réussi à Verneuil [1] dans un cas de symphyse thoraco-brachiale. Les parties sont étendues dans une direction opposée à celle où les maintenait la bride, et fixées dans leur position nouvelle par un bandage ou un appareil. Si elles sont enraidies, si la surface cicatricielle est mince et fragile, c'est par une extension graduelle, qu'on la ramènera à une attitude correcte [2]. Lorsqu'il existe des *adhérences*, il faut, après leur désinsertion, exercer une compression avec des bandelettes de gaze iodoformée sur l'angle d'union des parties divisées; on cherche à obtenir la cicatrisation isolée des surfaces opposées de façon à prévenir toute soudure nouvelle. Un lambeau autoplastique au niveau des commissures est parfois nécessaire.

Dans les cicatrices vicieuses du cou, dans les adhérences inodulaires de l'aisselle fixant le bras au tronc, on peut tirer un parti avantageux soit de l'autoplastie par glissement, soit de l'emploi d'amples lambeaux taillés au tronc sur les limites de la cicatrice et amenés par pivotement sur la plaie qui résulte de l'excision des brides et du redressement des parties. Mais il arrive que dans les régions voisines de la cicatrice, surtout après les brûlures, les téguments rétractiles, tendus, peu vasculaires, sont hors d'état de servir à l'autoplastie. Il faut alors chercher au loin, sur d'autres membres ou au tronc, la matière propre à la réparation. Dans d'autres cas, il s'agit d'une partie exposée à des actions mécaniques répétées : telles, la saillie rotulienne ou olécranienne, le talon; telles encore l'aisselle et l'aine, la région poplitée, qui sont les « charnières » de mouvement. Il faut que ces points soient recouverts d'une cicatrice ferme, offrant la constitution normale de la peau. Ce sont là les indications dominantes de la transplantation de lambeaux pédiculés pris à distance; et nous assistons à un renouveau de la méthode italienne.

[1] Verneuil, *Mémoires de chirurgie*, t. I, p. 646.
[2] Von Hecker, *Arch. für klin. Chir.*, XXXVII, p. 91.

Jusqu'à ces dernières années, comme Berger le résume en un remarquable chapitre, l'adaptation de lambeaux frais, taillés sur une région éloignée et adhérents par un pédicule, n'avait réussi que pour la rhinoplastie, entre les mains de Graefe et de Fabrizzi; pour les ulcérations et les déformations cicatricielles des membres, l'échec avait été constant. Avec l'antisepsie, la vieille opération de Branca et de Tagliacozzi, cessant d'être un simple procédé rhinoplastique, devait prendre le rang d'une méthode générale, méritant bien, suivant le mot de Tagliacozzi, le nom de *chirurgia curtorum* — chirurgie des peaux insuffisantes. — Déjà de Graefe avait réalisé un progrès en procédant à la suture immédiate du lambeau. Fabrizzi eut le mérite de pratiquer cette application générale de l'autoplastie italienne; mais c'est dans la période contemporaine que la chirurgie l'a employée aux restaurations les plus diverses. Berger [1] s'est constitué chez nous le défenseur de cette méthode : il en a écrit l'histoire et réglé la technique.

Le choix de la région où sera taillé le lambeau est commandé par des règles exactes. « Il faut, dit Berger, que la partie à laquelle on emprunte puisse être amenée et maintenue au contact de la partie qui emprunte, sans efforts, sans tension douloureuse, et que l'attitude dans laquelle ce contact est réalisé puisse être soutenue sans trop de fatigue. Il faut que la dissection du lambeau ne détermine, sur la partie à laquelle on emprunte, qu'une perte de substance qui puisse être réparée par première intention ou par granulation sans laisser de cicatrice gênante; qu'elle n'intéresse aucun organe important et qu'elle ménage les gros troncs veineux et les nerfs superficiels. Il faut que la peau du lambeau soit aussi semblable que possible par ses caractères, épaisseur, revêtement pileux, coloration, à celle de la partie sur laquelle elle doit être fixée. En cherchant à remplir ces conditions, on reconnaîtra qu'à une autoplastie portant sur une région donnée, correspondra presque toujours un lambeau pris sur une région facile à déterminer à l'avance : c'est ainsi que, pour les transplantations à faire sur une jambe, la peau sera presque toujours empruntée soit à la jambe, soit à la cuisse opposée, dans quelques cas plus rares, à la cuisse correspondante. Pour les restaurations portant sur le membre supérieur, les lambeaux seront pris au tronc, en général à la peau du dos, s'il s'agit de réparer une perte de

[1] Berger, *Bull. et mém. de la Soc. de chir.*, 17 mars 1880, 22 février 1882. — *Bull. de l'Acad. de méd.*, t. XV, p. 858. — *Bull. et mém. de la Soc. de chir.*, t. XIV, p. 29, 1888. — Congrès français de chirurgie, 1889.