noueuse de Tillaux. L'auteur ajoute qu'il a constamment trouvé dans le liquide des kystes du staphylocoque blanc [1]. De même, Gandier et Surmont [2], observant un cas de maladie noueuse, ont obtenu par la pression des conduits galactophores, un liquide séro-purulent qui renferme du *staphylococcus albus*.

Delbet prévoit bien qu'on lui objectera qu'il a eu affaire à des mammites chroniques et non à de véritables néoplasmes; malheureusement il ne nous donne aucune preuve convaincante du contraire. Il est bien évident aujourd'hui que certaines altérations du sein rangées parmi les tumeurs doivent en être distraites et être rattachées au chapitre des inflammations; tels sont en particulier, je ne dirai pas tous les cas de maladies kystiques de la mamelle, mais bon nombre d'entre eux. A ce point de vue, j'ai précédé M. Delbet de cinq ans, car, dès 1888 [3] (le mémoire de Delbet dans les *Bulletins de la Société anatomique* n'est que de 1893), j'éliminai du cadre des tumeurs certains faits dits « maladies kystiques de la mamelle » pour les rattacher aux inflammations, les appelant *scléroses épithéliales* ou *cirrhoses épithéliales* du sein pour avertir « qu'un processus irritatif s'est produit dans le tissu conjonctif au contact même des acini » et que « l'irritation épithéliale est le fait capital et primitif ». Je démontrais donc que l'inflammation est susceptible de donner naissance à de fausses tumeurs du sein; j'ai, de mon côté, rencontré des nodosités kystiques ou fibreuses circonscrites, qu'on était en droit de regarder comme de nature inflammatoire. J'ai enlevé en 1894 un adénoïde, dans les kystes duquel M. Lesage découvrit du pneumocoque; or, la malade avait eu, quelques mois auparavant, une grave atteinte d'influenza. On sait d'ailleurs, depuis les travaux de Nocard, que certains noyaux de mammite chronique chez les vaches laitières, sont le résultat de l'inoculation de la mamelle par un microbe pathogène. Tous ces exemples ne prouvent qu'une chose : c'est que certaines productions simulant la tumeur sont de nature inflammatoire; ils ne prouvent pas que tous les adénoïdes soient de même; alors même que nous démontrerons que les véritables adénoïdes renferment du staphylocoque, cela n'entraînerait pas la conviction, car ce staphylocoque se rencontre très fréquemment dans le lait de femme, même quand les mamelles sont absolument saines [4]. Je conclus que la preuve expérimentale du développement des adénoïdes par le staphylocoque blanc n'étant pas jusqu'ici apportée, l'opinion de Delbet n'est qu'une hypothèse généralisant pour tous les adénomes mammaires ce que d'autres et moi nous soutenons pour un petit nombre de productions que nous avons précisément distraites des tumeurs.

Je pense que le terme d'adénome devra peu à peu disparaître de la nosologie comme celui de papillome, car il ne désigne comme ce dernier qu'une forme, qu'un arrangement spécial des éléments, et non une structure spécifique; il rassemble côte à côte les produits nettement inflammatoires des épithéliomes typiques, des tumeurs conjonctives à retentissement épithélial, et peut-être des tumeurs complexes, il en résulte, qu'appliquant un même mot à des productions qui n'ont de commun que la morphologie initiale, on arrive à des divergences comme celles qui se sont produites pour l'interprétation de la maladie kystique de la mamelle.

(1) En collaboration avec Longuet.
(2) *Bull. de la Soc. de biol.*, 2 février 1895.
(3) Soc. de chir., 1888. Séance du 22 février.
(4) Charrin (Soc. de biol., 1893) a pu cultiver du lait fourni par 41 nourrices de la Maternité, vigoureuses et bien portantes, et dont les enfants étaient en parfaite santé; or, 27 fois les cultures ont donné abondamment des *staphylococcus albus* à l'exclusion de tout autre microbe.

Le même raisonnement serait applicable aux « adénomes à cellules cylindriques ». Un certain nombre, comme ceux qu'on observe dans les gastrites, les endométrites, etc., sont manifestement de nature inflammatoire; d'autres sont de véritables néoplasmes, ou des malformations congénitales; de l'analogie, ou même de l'identité apparente de structure, vous ne pouvez conclure à l'identité de nature, car aussi bien certaines coupes d'adénomes types du rectum pris chez les enfants sont superposables à des coupes d'épithéliomes cylindriques des plus malins, et vous aboutiriez à soutenir que le cancer du rectum n'est qu'une lésion inflammatoire.

II

ÉPITHÉLIOMES

L'épithéliome et le carcinome sont des tumeurs à parenté étroite, toutes deux d'origine épithéliale. Tel est le premier fait que je dois établir, je donnerai ensuite une description séparée de leurs caractères anatomiques et cliniques, mais j'envisagerai en commun leur étiologie et leur thérapeutique.

ORIGINE ÉPITHÉLIALE DU CANCER

Aujourd'hui, l'origine épithéliale du cancroïde [1] semble à peine avoir besoin d'être énoncée, elle a été soupçonnée dès les premières applications du microscope à l'étude anatomique des tumeurs. Ainsi, dès 1852, Hannover [2] avait publié une monographie sur l'épithélioma, dans laquelle il affirmait que les cellules de ces tumeurs ne peuvent venir que de l'épithélium préexistant. Mais c'est Thiersch [3] qui, d'une façon définitive, a établi l'origine épithéliale des cancroïdes. Thiersch a, non sans raison, insisté sur l'analogie du processus pathologique avec celui des involutions de l'ectoderme chez l'embryon.

Il est encore facile de vérifier cette origine en examinant des portions de peau dans la zone d'envahissement de la tumeur; on voit au niveau d'un espace interpapillaire des bourgeons épithéliaux partir du corps muqueux de Malpighi et s'enfoncer dans le derme. L'origine épithéliale ne ressort pas moins de l'analyse des éléments qui constituent les épithéliomas cutanés : on constate la plus grande analogie, sinon l'identité, entre les éléments des épithéliomas lobulés et les cellules de l'épiderme; leur évolution est parallèle et aboutit à la formation de produits cornés identiques, par le même procédé, c'est-à-dire par l'élaboration au sein des cellules de gouttelettes d'une substance très réfringente, l'éléidine.

L'origine épithéliale n'est pas moins certaine pour les tumeurs qui se développent aux dépens des muqueuses à épithélium cylindrique telles que la muqueuse gastro-intestinale : elle est en effet aussi évidente pour les épithéliomes à cellules cylindriques que pour les adénomes, c'est là un fait que Cornil [4] a mis en lumière en 1868.

(1) Ou épithéliome de la peau.
(2) Hannover, *Das Epithelioma.* In *Jenaische Zeitschrift*, Bd. VI, 1852.
(3) Thiersch, *Der Epithelialkrebs, namentlich der Haut.* Leipzig, 1865.
(4) Cornil, *Journal d'anat.*, 1865.

L'origine épithéliale du cancer proprement dit ou carcinome, a eu plus de peine à s'établir; mais aujourd'hui on peut dire que la démonstration en est complète.

A l'époque où l'on croyait aux blastèmes, il n'était pas question de rechercher aux dépens de quelles cellules naissent les cellules cancéreuses, on ne soupçonnait entre les cellules du cancer et les cellules normales aucune espèce d'analogie : le cancer était un type de tumeur hétéromorphe, ses cellules avaient quelque chose de spécifique et naissaient au sein d'un blastème lui-même spécifique, le blastème cancéreux. Telle était la doctrine de Lebert, Broca et Follin.

En Allemagne, on avait fait un grand pas en avant en adoptant pleinement la loi de Müller, et l'on recherchait quels pouvaient être les éléments normaux dont la transformation donnait naissance au carcinome. Virchow fut frappé par un détail de structure, la disposition d'éléments polymorphes dans des loges ou alvéoles à parois conjonctives; il fit de cette structure alvéolaire la caractéristique du cancer et avança que le contenu des alvéoles comme leurs parois provenaient des cellules du tissu conjonctif. La théorie de Virchow eut un immense succès, elle a régné en maîtresse jusqu'en ces dernières années : c'est elle qu'on retrouve enseignée dans l'histologie pathologique de Cornil et Ranvier (1).

Ce sont, il faut le reconnaître, les beaux travaux de Waldeyer qui ont le plus fait pour renverser la doctrine de Virchow; c'est de Waldeyer que date réellement le triomphe de la doctrine du cancer d'origine épithéliale. Cela ne signifie pas qu'il ait inventé la doctrine; il avait eu deux précurseurs, Robin et Cornil.

Examinant une tumeur du sein considérée comme cancéreuse, Robin notait en 1853 que cette tumeur était constituée par l'hypertrophie des culs-de-sac et l'hypergenèse de leur épithélium; mais, imbu des idées de l'époque, au lieu de déduire de ses observations que le cancer pouvait bien être d'origine épithéliale, il en avait conclu que les productions qu'il examinait devaient être séparées de la classe des cancers et constituer un groupe spécial, le groupe des hétéradénomes (2).

A l'exemple de Robin, Cornil établit (3) que, dans les tumeurs de la mamelle qu'on désigne sous le nom de squirrhe, les altérations du début consistent dans une hypergenèse de cellules épithéliales des conduits excréteurs et des culs-de-sac de la glande. Il a fait un pas de plus dans un autre mémoire publié la même année (4) en écrivant : « Les tumeurs comprises dans le groupe du carcinome et du cancroïde ont pour caractère commun d'être constituées en majeure partie par des éléments semblables à des cellules épithéliales existant à l'état normal; et, en raison de ce caractère essentiel, nous leur donnerons le nom de *tumeurs épithéliales*. »

Plus tard, Cornil se rallia à la théorie de Virchow, et la doctrine épithéliale ne devait plus être réhabilitée que par Waldeyer. Ce que Thiersch avait fait pour l'épiderme et ses annexes. Waldeyer (5) le fit pour les muqueuses gastro-intestinale et utérine et pour les grosses glandes; il montra que, dans la mamelle, dans le foie et dans l'ovaire, comme dans l'utérus et l'estomac, des involutions

(1) Cornil et Ranvier, *Histologie pathol.*, édit. 1881.
(2) Robin et Laboulbène, *Mémoire sur trois productions non décrites*. In *Bull. de la Soc. de biol.*, 1853. — Robin et Lorain, *Mémoire sur deux nouvelles observations de tumeurs hétéradéniques*. In *Bull. de la Soc. de biol.*, 1854. — Robin et Marcé, *Note sur un nouveau cas de tumeurs hétéradéniques*. In *Bull. de la Soc. de biol.*, 1854. — Robin, *Mémoire sur le tissu hétéradénique*. In *Bull. de l'Acad. des sc.*, 1855, et *Gaz. hebd.*, 1856.
(3) *Loc. cit.*
(4) Cornil, *Du cancer et de ses caractères anatomiques*. In *Mém. de l'Acad. de méd.*, 1865.
(5) Waldeyer, *Virchow's Archiv*, 1867 et 1872.

partent de l'épithélium normal et par des modifications successives conduisent au carcinome alvéolaire.

La question de l'origine du cancer est tellement grosse de conséquences, qu'il nous a paru indispensable d'en donner le résumé historique. A partir de 1872, les observations en faveur de la théorie épithéliale se multiplièrent; je ne fais que citer ici les travaux de Malassez (1) et de son élève Deffaux (2), d'Herrmann et Tourneux (3), élèves de Robin, de Rindfleish (4), de Lancereaux (5), Desfosses (6), etc.

La démonstration de l'origine épithéliale du cancer consiste principalement à faire voir que les tumeurs décrites sous le nom de carcinomes alvéolaires ne sont que des épithéliomes diffus, et que sur une même pièce on peut retrouver toutes les transitions entre une néoformation bien nettement épithéliale, simulant même l'adénome, et les formes les plus typiques du carcinome (7). Les exemples n'en sont pas rares à la mamelle, mais ils sont aussi nets dans les autres parenchymes, témoin l'observation suivante, qui va me servir de type de démonstration (8).

Une femme de quarante-sept ans, malade depuis peu de temps, succombe dans le service de M. Bucquoy à des troubles dyspnéiques. On trouve à l'autopsie que les poumons sont infiltrés de cancer et que les ganglions bronchiques et les plèvres sont également infectés. M. Malassez analyse toutes ces tumeurs, il trouve que spécialement dans les plus petites, il existe de petites cavités kystiques tapissées d'un revêtement épithélial bien régulier, tantôt plat, tantôt cubique ou cylindrique. La nature épithéliale de la tumeur, ici, n'est pas douteuse (fig. 50 *a*). Mais plus loin les cellules se stratifient et prennent des formes anormales; on ne peut cependant leur refuser le caractère épithélial, car elles se continuent par places avec un revêtement régulier. Ailleurs enfin, les amas épithéliaux sont pleins : constitués par de grandes cellules polymorphes, ils forment des boyaux anastomosés et ramifiés et finissent par prendre tout à fait l'aspect alvéolaire du carcinome (fig. 50, *c*, *d*, *e*, *f*). On peut conclure que dans cette tumeur, tantôt les cellules épithéliales rappellent la forme et les dispositions de l'épithéliome type (épithélioma typique de Malassez), et que tantôt, proliférant davantage et n'atteignant pas leur développement complet, ces cellules restent à l'état embryonnaire et infiltrent le tissu conjonctif (épithéliomas métatypiques de Malassez).

Dans certains cas, la tumeur primitive se montrant avec tous les caractères d'un épithélioma, les tumeurs secondaires affectent la structure alvéolaire. L'inverse a quelquefois lieu (9).

Je pourrais multiplier les exemples, et citer entre autres celui du cancer primitif du foie où l'on assiste, étape par étape, aux différentes phases que parcourent les cellules hépatiques avant d'arriver à l'état d'élément cancéreux (10). De toutes ces constatations, jointes à ce fait qu'il n'existe pas une seule observation irréprochable de carcinome *vrai* développé primitivement dans un organe

(1) Malassez, *Arch. de physiol.*, 1876.
(2) Deffaux, Thèse de Paris, 1877.
(3) Herrmann et Tourneux, *Journal d'anat.*, 1876.
(4) Rindfleisch, *Traité d'histol. pathol.*, 1878.
(5) Lancereaux, *Traité d'anat. pathol.*, 1879.
(6) Desfosses, *Sur la théorie épithéliale du cancer*. Thèse de Paris, 1881.
(7) C'est ce qu'ont fait : Waldeyer pour la plupart des organes, Malassez pour le poumon et l'ovaire, Cornil pour le corps thyroïde (*Arch. de phys.*, 1875), Laveran pour l'estomac (*Arch. de phys.*, 1876), Deffaux et Malassez, Rindfleisch, Herrmann et Tourneux, etc. pour le sein.
(8) *Mém. de Malassez*. In *Arch. de phys.*, 1876.
(9) Voy. Thèse de Desfosses, p. 57.
(10) Hanot et Gilbert, *Loc. cit.*

dépourvu d'épithélium, il ressort bien que le carcinome est un épithéliome au même titre que le cancroïde. Ces deux néoplasmes se rapprochent donc par une commune origine; mais, bien plus, leur structure elle-même n'est pas en réalité tellement différente; la disposition alvéolaire, ainsi que le remarque Brault, n'est nullement caractéristique du carcinome : d'une part, il arrive souvent que dans le cancer, les alvéoles se réduisent à de simples fentes où les cellules s'alignent sur un seul rang; d'autre part, la structure alvéolaire s'observe dans les

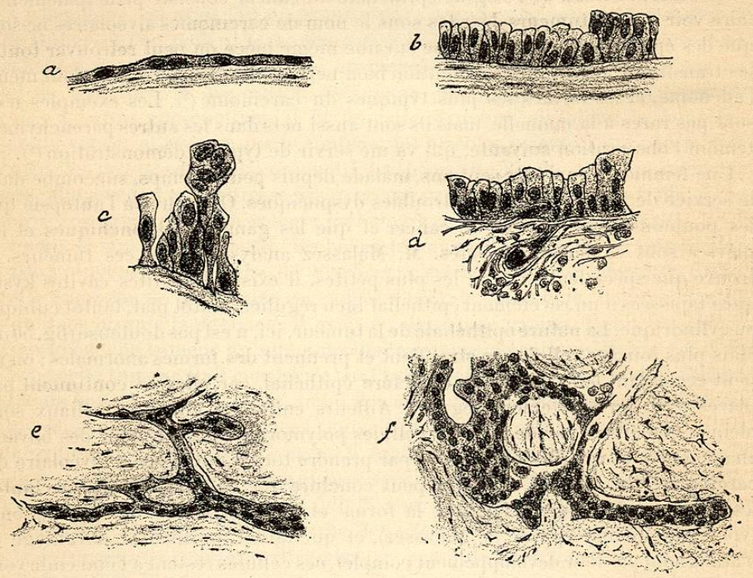

Fig. 63. — Épithéliome du poumon (d'après Malassez, *Arch. de phys.*, 1876).

épithéliomes de la muqueuse digestive et même dans certains cancroïdes : Brault [1] cite l'exemple d'un cancroïde du front riche en globes épidermiques dans sa partie superficielle et qui prenait à sa face profonde l'aspect alvéolaire. Nous-même nous avons pu faire des constatations analogues sur un épithélioma de la langue enlevé par Bouilly en 1879.

On a objecté, il est vrai, que la marche et l'évolution étaient différentes dans l'un et l'autre néoplasme. Sans doute il est de règle que l'infection cancroïdale reste localisée aux voies lymphatiques et aux tissus en rapport direct avec l'organe primitivement envahi, tandis que le cancer infecte à distance des organes viscéraux qui n'ont aucun lien anatomique avec son point de départ. Toutefois, il existe des exemples de cancroïdes généralisés : on a observé des noyaux secondaires d'épithéliome pavimenteux dans le foie (Brault), dans les poumons (Bard) [2], les plèvres, la rate (Babinski) [3], les os, etc. Bien moins

(1) Brault, *Arch. méd.*, 1885.
(2) Bard, *Arch. de phys.*, 1885.
(3) Soc. anat., 1883.

exceptionnels encore sont les généralisations des épithéliomes cylindriques : elles s'observent même assez fréquemment dans les épithéliomes du tube digestif.

De tout ce qui précède, il résulte que le carcinome n'a réellement rien de spécifique et qu'il n'est séparé des épithéliomes proprement dits par aucun caractère absolu et tranché; ce n'est pas à dire qu'il faille confondre complètement leur étude, mais au moins est-il permis de conclure que, dérivés du même tissu, le tissu épithélial, cancroïdes et carcinomes appartiennent bien à une même famille.

ÉPITHÉLIOMES PROPREMENT DITS

Anatomie pathologique.

Les épithéliomes proprement dits ont presque toujours pour siège les téguments et les muqueuses.

Division. — Toute surface tégumentaire ou muqueuse peut en être le point de départ. Naturellement ils empruntent à leur origine leur morphologie particulière, et l'on peut adopter pour leur division, la division même des épithéliums de revêtement. Les épithéliums de revêtement se partagent en deux grandes classes, les *épithéliums stratifiés pavimenteux*, auxquels appartiennent l'épiderme et l'épithélium de certaines muqueuses, et les *épithéliums à une seule couche de cellules cylindriques*. Nous aurons, par suite : des épithéliomes pavimenteux stratifiés de la peau ou épidermiques, des épithéliums pavimenteux stratifiés des muqueuses, et des épithéliomes à cellules cylindriques. Les épithéliomes pavimenteux des muqueuses se rapprochent beaucoup des épithéliomes épidermiques, et leur étude peut être confondue : nous n'avons donc à établir que deux grandes divisions, les épithéliomes pavimenteux stratifiés et les épithéliomes cylindriques [1].

1° *ÉPITHÉLIOMES PAVIMENTEUX STRATIFIÉS*

Ces tumeurs ont été aussi décrites sous le nom de *cancroïdes*; elles peuvent occuper tous les points des téguments, il semblerait même que les parois dermoïdes de certains kystes ovariques puissent leur donner naissance [2], mais leur siège de prédilection est au voisinage des orifices naturels, à la peau des lèvres, de la joue, du nez, des paupières, au prépuce, au scrotum, aux parties génitales externes chez la femme. Pour les muqueuses, on doit signaler le col de l'utérus, le rectum, la langue, la bouche, l'isthme du gosier, l'œsophage, le larynx, etc. Est-il besoin de déclarer que, à l'encontre de Virchow, nous ne croyons pas aux épithéliomes primitifs des os? Sans doute on a trouvé des épithéliomes dans l'épaisseur du tibia et des mâchoires, mais les uns n'étaient que des productions secondaires, les autres s'expliquent parfaitement par la persistance au

(1) Le nombre des variétés de tissus épithéliaux est très considérable; ils n'ont d'autres limites que le nombre des variétés des types normaux des cellules épithéliales. Chaque type ne saurait trouver de meilleure dénomination que celle de son origine physiologique; et il y a lieu de distinguer autant de types d'épithéliomes anormaux qu'il y a d'épithéliomes normaux, et autant d'épithéliomes glandulaires qu'il y a de classes différentes (Bard).
(2) Babinski, Soc. anat., 1884. Le fait est connu pour les kystes sébacés.

centre des maxillaires de débris épithéliaux d'origine embryonnaire (Verneuil, Reclus, Malassez).

L'épithéliome pavimenteux est séparable en deux espèces : dans l'une, les cellules subissent une évolution semblable à celle de l'épiderme; dans l'autre, l'évolution cornée est absente. A la première appartiennent les épithéliomes pavimenteux lobulés, à la seconde les épithéliomes pavimenteux tubulés.

Épithéliome pavimenteux lobulé.

C'est particulièrement à ces tumeurs que s'applique le terme *cancroïde* employé par les cliniciens. Elles se présentent tantôt sous formes de plaques superficielles d'aspect papillaire, tantôt sous forme de tumeurs occupant l'épaisseur du derme. Leur tissu se déchire facilement (cancer friable de Cruveilhier), il est blanchâtre, granuleux et ne donne pas de suc laiteux au raclage. En le

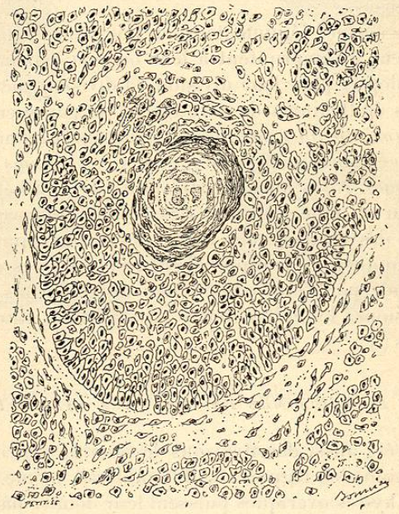

Fig. 64. — Cancroïde de la face.

pressant, on fait souvent sourdre de petits filaments analogues à du vermicelle. Par le raclage, on obtient, la plupart du temps, des espèces de grumeaux qu'on peut désagréger et au milieu desquels se trouvent de petits globes caractéristiques décrits par Lebert sous le nom de globes épidermiques. Ces globes épidermiques se composent de cellules cornées, imbriquées en couches concentriques. Sur les coupes, on retrouve ces globes épidermiques au centre des bourgeons épithéliaux. Ceux-ci sont disposés au milieu d'un tissu conjonctif vasculaire, sous forme de lobules réunis par des travées épithéliales. Chaque lobule se compose de cellules qui reproduisent de la périphérie au centre l'évolution des cellules du corps muqueux de Malpighi : on trouvera donc, tout à fait à la périphérie, des cellules cylindriques, puis des cellules dentelées, puis la

couche granuleuse ou *stratum granulosum*, et enfin la couche cornée représentée par les globes épidermiques. La couche granuleuse est plus épaisse dans les épithéliomas que dans l'épiderme normal ([1]), les cellules renferment des gouttelettes d'éléidine plus volumineuses et plus nombreuses.

Il existe une variété d'épithéliome pavimenteux lobulé dans laquelle les cellules, au lieu de subir la kératinisation habituelle, deviennent colloïdes au centre des lobules; alors elles ne renferment plus d'éléidine : ces épithéliomes portent le nom d'*épithéliomes muqueux*. On peut rencontrer dans une même tumeur, d'une part, des lobules à évolution muqueuse et des lobules à évolution cornée, d'autre part, des lobules à évolution mixte, tels par exemple que le centre renferme une goutte colloïde entourée de cellules cornées, ou inversement ([2]).

Cornil et Ranvier décrivent, à côté et à la suite des épithéliomes lobulés, une variété rare de tumeurs connues depuis Cruveilhier sous le nom de *tumeur perlée*. Ces tumeurs sont formées de lobules dans lesquels, au lieu des couches de cellules stratifiées ordinaires, on ne rencontre qu'une seule couche de cellules aplaties et à noyaux atrophiés, entourant une série de lamelles épidermiques soudées entre elles et constituant les perles.

La nature épithéliomateuse de ces productions est encore et de plus en plus contestée.

On les a rencontrées non seulement à la peau, mais dans l'iris, dans l'oreille, dans la muqueuse de la bouche, du palais, de la trompe, dans l'ovaire, etc.

Il est probable qu'on a rassemblé sous le même nom des tumeurs de nature différente; je n'en veux qu'une preuve, c'est leur confusion avec les endothéliomes des méninges (sarcomes angiolithiques de Cornil et Ranvier). Les épithéliomes et les tumeurs perlées n'ont qu'un seul point commun, c'est la présence de cellules épidermiques emboîtées comme les squames des bulbes d'oignons. La perle rappelle en plus gros le globe épidermique; mais rien dans l'évolution et les caractères cliniques ne les rapproche et il me suffit de dire que jamais ici ne s'observent la récidive locale et l'infection ganglionnaire. D'autre part, les recherches récentes ont jeté sur ces productions un jour tout nouveau. Les travaux de Rothmund ([3]) avaient signalé que dans les tumeurs perlées de l'iris, on retrouve constamment un traumatisme dans les antécédents. Masse a pu, en greffant de petites portions de conjonctive dans la chambre antérieure de lapins, voir se développer de véritables tumeurs perlées de l'iris. De même les observations de tumeurs perlées des doigts mentionnent fréquemment l'existence de traumatismes antérieurs. Peut-être faut-il, par analogie, admettre avec Gross ([4]) qu'à la suite d'une contusion ou d'une piqûre, une petite parcelle du corps muqueux de Malpighi peut se trouver refoulée dans le tissu cellulaire sous-cutané, et y végéter. Gross accepte que certaines tumeurs perlées sont indépendantes de tout traumatisme, il leur considère alors une origine congénitale et leur applique la théorie de Conheim; par suite, c'est tout au plus si ces dernières productions méritent d'être comptées au nombre des tumeurs.

([1]) Ranvier, *Bull. de l'Acad. des sc.*, 1879.
([2]) Suchard, *Arch. de phys.*, 1882.
([3]) *Klinische Monatsblatter für Augenheilkunde*, 1872.
([4]) Gross, *Revue méd. de l'Est*, 1884.

Épithéliome pavimenteux tubulé.

Les épithéliomes tubulés s'observent dans la peau et dans les muqueuses à épithélium pavimenteux. Ils sont caractérisés sur les coupes par un stroma conjonctif soit embryonnaire, soit muqueux ou fibreux, et par des cordons pleins d'épithélium pavimenteux anastomosés les uns avec les autres. Les cellules des cordons ont nettement le caractère épithélial et on y retrouve le plus souvent

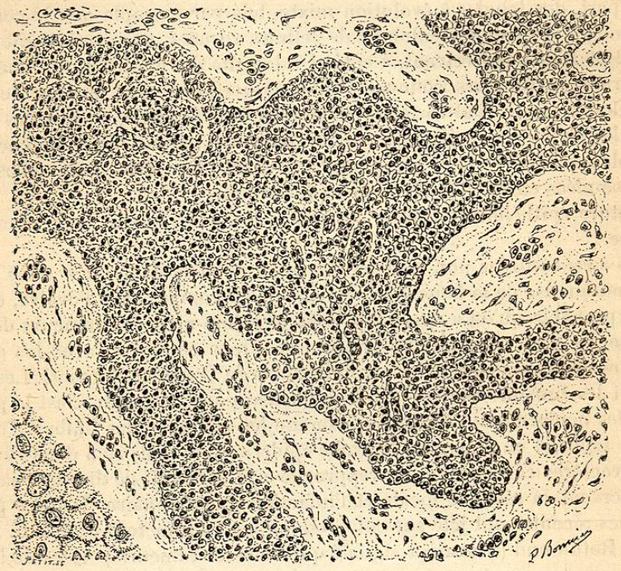

Fig. 65. — Épithéliome tubulé de la peau (préparation de Toupet).

les dentelures caractéristiques des cellules du corps muqueux de Malpighi. Il peut se faire que, dans quelques points de la tumeur, l'épithélium subisse la kératinisation et rapproche ainsi l'épithéliome tubulé de l'épithéliome lobulé.

Épithéliome calcifié.

A la suite de l'épithéliome tubulé je crois devoir placer une variété d'épithéliomes décrite par Malherbe [1] sous le nom d'*épithéliome calcifié*. Ce sont des tumeurs arrondies, dures, toujours encapsulées, siégeant à la face profonde de la peau ou dans le tissu cellulaire sous-cutané et pouvant atteindre le volume du poing. Elles se composent d'une trame conjonctive et de boyaux épithéliaux analogues à ceux de l'épithéliome tubulé, seulement les cellules sont calcifiées,

[1] Malherbe et Chenantais, *Bull. de la Soc. anat.*, 1880, et *Arch. de phys.*, 1881. — Thèse de Chenantais, 1881. — Malherbe, *Recherches sur l'épithéliome calcifié des glandes sébacées*, 1882. — *Arch. de méd.*, 1885.

et le stroma généralement fibreux peut subir une véritable ossification. Cette production paraît bien constituer une variété à part, et non un simple mode de terminaison des épithéliomes vulgaires [1]; elle serait, en effet, calcifiée dès son origine, et jamais elle n'aboutirait à une infection même locale. Il est remarquable encore de noter qu'elle a toujours été observée chez des sujets jeunes (de neuf à vingt ans); Malherbe en place l'origine dans une glande sébacée déjà kystique.

ORIGINE ET ÉVOLUTION DES ÉPITHÉLIOMES PAVIMENTEUX

L'épiderme ne forme pas seulement le revêtement de la peau; à une certaine époque de la vie embryonnaire, il envoie dans son épaisseur des bourgeons épithéliaux qui s'organisent et forment, les uns, les appareils producteurs des poils, les autres, des appareils glandulaires, tels que les glandes sudoripares et les glandes sébacées. Or, une première question se pose, c'est de savoir si les annexes de l'épiderme ne sont pas susceptibles de donner également naissance à des bourgeons pathologiques.

Le développement le plus habituel des épithéliomes pavimenteux résulte d'un bourgeonnement des cellules du corps muqueux de Malpighi au niveau du fond d'un espace interpapillaire (Thiersch). La limite entre le derme et l'épithélium devient alors moins nette, et il semble que l'involution des bourgeons épithéliaux provoque immédiatement à son contact une prolifération des éléments conjonctifs des papilles. Ce fait a pu faire croire à la transformation des cellules embryonnaires en cellules épithéliales.

On peut s'assurer, sur des coupes pratiquées dans la zone d'envahissement des épithéliomes, que les follicules pileux et les glandes sébacées participent au processus d'envahissement : dans les deux cas, la membrane limitante finit par céder comme avait cédé la membrane basale qui recouvre les papilles. De même, les glandes sudoripares concourent à former les masses épithéliales de la tumeur; l'épithélium, qui ne formait qu'une seule couche de revêtement au tube sudoripare, remplit bientôt celui-ci, rompt la membrane propre et va produire des îlots d'épithéliome lobulé ou tubulé [2].

Mais il est une question tout autre : Le développement *primitif* de l'épithéliome peut-il se faire ailleurs que dans les espaces interpapillaires? Existe-il des épithéliomes primitifs des glandes sudoripares et des glandes sébacées? Et s'ils existent, ont-ils une physionomie qui les distingue?

Nous avons déjà, à propos des adénomes de la peau, touché un mot de la question des tumeurs sudoripares et rappelé les travaux de Verneuil. Pour ce qui va suivre, nous avons mis à contribution un fort intéressant travail de Darier [3] où cet auteur passe en revue les observations d'Hénocque et Souchon [4], de Christot [5], de Chandelux [6], Liénaux [7], Cornil, etc. Il a raison de

[1] Comme le croit Trélat, voy. Lejars, *Arch. méd.*, 1885.
[2] Cornil, *Journal d'anat.*, 1865. — Waldeyer, *Virchow's Arch.*, 1867.
[3] Darier, *Contribution à l'étude de l'épithéliome des glandes sudoripares*. In *Archives de méd. expér.*, 1889.
[4] Hénocque et Souchon, *Gaz. hebd.*, 1866.
[5] Christot, *Gaz. hebd.*, 1866.
[6] Chandelux, *Arch. de phys.*, 1882.
[7] Liénaux, *Ann. de méd. vétér.*, 1888.