## II

## MYXOMES

Les myxomes sont des tumeurs molles, d'apparence gélatineuse, composées de tissu muqueux.

La plupart des tumeurs conjonctives sont susceptibles de subir une transformation myxomateuse; il en résulte une certaine difficulté de toujours les séparer bien nettement des myxomes proprement dits; jusqu'à Virchow cette confusion a été faite; on convient, depuis Virchow, de réserver le nom de myxomes aux productions *exclusivement formées* de tissu muqueux.

On les rencontre partout où il existe du tissu cellulo-adipeux, en particulier dans le tissu cellulaire sous-cutané et dans les espaces intermusculaires; ils peuvent aussi s'observer dans la peau, dans certaines muqueuses (notamment la muqueuse des fosses nasales), dans les glandes (glandes salivaires, mamelle, rein), la vessie, le poumon[1], le placenta, l'encéphale, les nerfs et enfin dans les os.

### *Anatomie pathologique.*

Les myxomes sont généralement des tumeurs circonscrites, arrondies, lobulées, d'un volume qui peut atteindre et dépasser celui du poing. Leur consistance est molle; lorsqu'on les coupe, on obtient par le raclage un liquide incolore analogue à la gomme arabique et se comportant chimiquement comme du mucus.

Histologiquement on distingue plusieurs variétés : le myxome type est le *myxome hyalin*, caractérisé par une substance fondamentale transparente dans laquelle on aperçoit des cellules ramifiées ou des cellules rondes.

Fig. 86. — Myxome (préparation de Brault).

Parfois la substance fondamentale est traversée de fibres élastiques ou envahie par les cellules adipeuses (myxome lipomateux).

Quelle que soit la variété, les myxomes possèdent un caractère des plus importants, c'est d'être pauvres en vaisseaux capillaires.

Leur évolution présente quelques différences suivant le siège.

Les myxomes des muqueuses revêtent ordinairement la forme papillaire ou polypeuse; ceux qui occupent le tissu cellulaire sous-cutané ont une tendance à refouler la peau et à se pédiculiser.

Dans les parties molles, les myxomes s'accroissent par la formation et le développement de lobules qui refoulent devant eux les tissus voisins dont ils restent séparés par leur capsule conjonctive.

Dans quelques cas[2] le néoplasme rompt son enveloppe et se propage le long

[1] Virchow.
[2] Rafin, *Myxome diffus*. Thèse de Lyon, 1885.





des vaisseaux et des nerfs sous forme de fusées qui dissocient les faisceaux musculaires et les tendons, sans toutefois infiltrer les organes de leurs éléments.

Les myxomes des os[1] tireraient le plus souvent leur origine de la moelle des os (Lücke, Virchow); ils naissent aussi sous le périoste et dans le tissu spongieux (Cornil et Ranvier).

Les myxomes peuvent s'enflammer, subir la dégénérescence graisseuse ou muqueuse[2] et présenter dans leur intérieur des kystes par ramollissement de leur tissu.

Ils respectent presque toujours[3] le système lymphatique et n'amènent en général aucune infection à distance; néanmoins, il y a des exemples de myxomes qui se sont généralisés, tels celui de Virchow[4], où une tumeur du genou fut suivie de productions secondaires dans le sternum et le poumon, et encore les observations de G. Simon, Lücke, etc.

Je me borne à signaler, au point de vue de la nature du myxome, une communication faite à la Société de biologie (9 novembre 1895) par M. Giard au nom de M. Curtis (de Lille). Ce dernier a rencontré dans une tumeur *enlevée comme myxome* un gros coccus entouré d'une enveloppe glutineuse et qu'il a appelé *Megalococcus myxoides*[5].

### *Symptômes. — Diagnostic et Pronostic.*

Les symptômes sont tellement variables suivant le siège, qu'il est difficile d'en donner une description générale. Comment comprendre, en effet, dans une même description clinique, les petites tumeurs molles, pâles, polypeuses, qui remplissent les fosses nasales, les tumeurs des nerfs, celles des glandes, du tissu conjonctif, des os, etc. Ce que l'on peut dire, c'est que les myxomes offrent d'ordinaire des caractères d'indolence, de limitation et de mobilité qui leur sont communs avec les tumeurs bénignes. La plupart du temps leur consistance est molle, presque fluctuante, capable de les faire confondre avec un lipome ou une collection liquide; mais ailleurs leur dureté peut faire croire à une tumeur fibreuse ou sarcomateuse.

Les myxomes sont rangés parmi les tumeurs bénignes : il est habituel en effet qu'ils évoluent lentement, restent des productions purement locales, et ne reparaissent pas après l'ablation, quand celle-ci a été complète; mais la règle est loin d'être absolue. Volkmann et Virchow[6] ont publié des observations de myxomes envahissant à la fois plusieurs nerfs; le système nerveux semble même un siège de prédilection des myxomes multiples, il n'en a pas toutefois le monopole, et une certaine malignité, s'accusant par la récidive ou la généralisation, peut s'observer dans les tumeurs de la parotide et dans celles des aponévroses. Malherbe[7] a vu le myxome des aponévroses récidiver sous forme d'un sarcome

[1] *Myxome des os*. In *Montpellier médical*, 1884.
[2] La dégénérescence porte sur les cellules.
[3] Dans l'observation de Simon, citée par Tedenat, un myxome de la grande lèvre se généralisa aux ganglions de l'aine, au foie, à la clavicule et au sternum.
[4] Virchow, *Virchow's Archiv*, t. XXXII.
[5] Voy. également ce qui est relatif à la saccharomycose, de même qu'il a fallu distraire des sarcomes de faux sarcomes dus à l'acténomyce, de même il faudrait séparer du myxome des productions d'apparence myxomateuse occasionnées par une larme de saccharomyces.
[6] Volkmann et Virchow, cité par Tedenat.
[7] Malherbe, Annotation de Butlin, *loc. cit.*

à marche rapide : il n'est pas douteux pour nous qu'il puisse exister entre le myxome et le sarcome la même filiation qu'entre ce dernier et le fibrome.

Il convient donc d'apporter une certaine réserve dans le pronostic, et cette réserve se justifie encore mieux s'il s'agit d'un myxome diffus des membres. Ici, en effet, l'opération nécessite de vastes dissections intermusculaires et des dénudations étendues; et malgré tout, la récidive locale est fréquente. En effet, dans les 7 ou 8 observations rassemblées par Rafin [1], l'ablation simple a toujours été suivie de récidive : la conclusion qui ressort nettement de son travail, c'est que l'amputation du membre s'impose dans le myxome diffus [2]; je n'ai pas besoin d'ajouter que le traitement du myxome circonscrit devra être moins radical et se borner à une extirpation de la tumeur.

## III

## FIBROMES [3]

Les fibromes (tumeurs fibroïdes, corps fibreux) représentent la néoplasie conjonctive à son état de développement le plus complet; ils ont pour caractéristique d'être exclusivement composés de tissu fibreux, ce qui les distingue d'autres tumeurs où le tissu musculaire entre pour une grande part (fibromyomes).

### *Anatomie pathologique.*

Les fibromes s'observent dans la peau, dans le tissu conjonctif sous-cutané, les aponévroses, les tendons, le périoste, etc., dans les glandes, dans les nerfs et dans les os.

Les *fibromes cutanés* [4] (molluscum fibreux) occupent tantôt la couche superficielle du derme, tantôt sa couche profonde; parfois sessiles, d'une forme aplatie ou arrondie, ils sont le plus souvent pédiculisés et pendent, suivant la comparaison classique, semblables à des grains de raisin ridés (*Molluscum pendulum*). Leur nombre est le plus souvent considérable, il peut dépasser la centaine. Leur volume, en général minime, peut néanmoins s'élever jusqu'à celui du poing et même d'une tête d'enfant [5].

*Sous la peau*, on rencontre de petites tumeurs sphériques, dures, secondairement enkystées; de même que toutes les productions sous-cutanées à évolution lente, elles arrivent en soulevant le tégument et en proéminant de plus en plus, jusqu'à la pédiculisation complète.

Les *fibromes des glandes* s'observent spécialement à la mamelle : les uns rentrent tout à fait dans notre description, leur masse est homogène et purement

[1] Rafin. Je déduis naturellement celle où l'opération primitive a été suivie de mort.

[2] Dans l'observation 5, due à M. Poncet, un malade, porteur d'un myxome du bras, finit par être désarticulé de l'épaule après avoir subi 36 opérations. Il mourut trois ans après avec des signes de généralisation.

[3] Verneuil, Soc. de biol., 1885. — Cruveilhier, *Corps fibreux de la mamelle*. In *Bull. de l'Acad. de méd.*, 1884. — Paget, *Lectures on surgical pathology*. London, 1863. — Lebert, *Physiol. pathol.* — Virchow. — Rindfleisch — Cornil et Ranvier. — Billroth. — Butlin.

[4] Ranvier, *Dermato-fibromes*. In *Ann. de dermat.*, 1880.

[5] Virchow (*Path. des tumeurs*) cite le poids de 32 livres 1/2.





fibreuse; les autres s'accompagnent d'une prolifération de l'épithélium glandulaire, ce sont de véritables tumeurs mixtes.

Les *fibromes du périoste* sont très communs, spécialement sur les os du crâne,

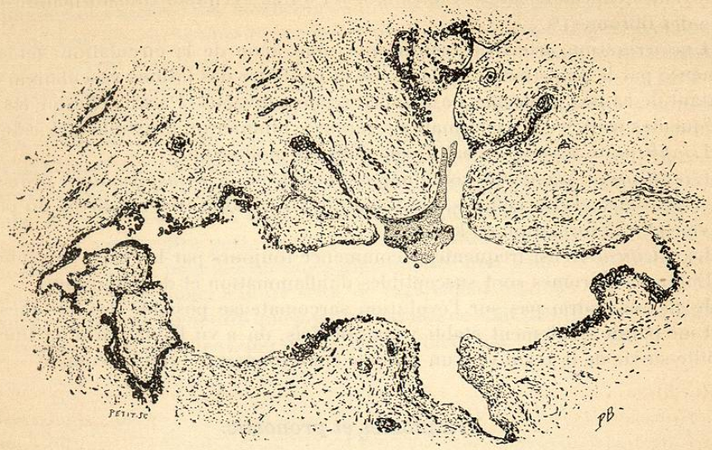

Fig. 87. — Fibrome lacunaire du sein.

de la face, du tibia, de la clavicule; *ceux des os*, beaucoup plus rares, se développent surtout dans l'épaisseur des maxillaires.

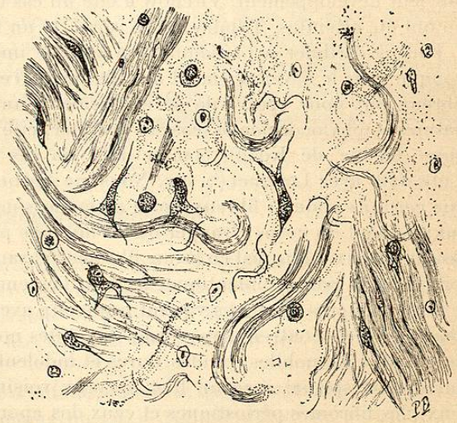

Fig. 88. — Fibrome molluscum de la grande lèvre infiltré de sérosité.

D'une façon générale, les tumeurs fibreuses sont des tumeurs parfaitement circonscrites et comme enkystées au milieu du tissu qui leur a donné naissance, leur forme est arrondie, lisse, souvent vallonnée par l'existence de lobes multiples : leur consistance est ferme, comme élastique (fibrome dur), sauf dans les cas où le tissu a subi l'infiltration œdémateuse (fibrome mou); leur volume ordinairement petit et comparé à celui d'une noisette, d'un œuf de poule, etc., peut atteindre celui d'une tête d'adulte [1].

Lorsqu'on coupe un fibrome, on le trouve formé d'un tissu blanc grisâtre, sec, criant sous le scalpel, à fibres concentriques ou entre-croisées. Ces fibres résultent de l'assemblage de faisceaux conjonctifs tassés les uns contre les

[1] Paget cite l'exemple d'une tumeur fibreuse du poids de 71 livres.

autres et séparés par des cellules plates. Les fibres élastiques manquent [1].

La vascularité des fibromes est variable; les uns renferment à peine quelques vaisseaux, les autres sont creusés d'un véritable réseau caverneux d'où émergent des veines énormes. On peut ainsi assister à une véritable transformation érectile des fibromes [2].

Une irrigation artérielle insuffisante, une gêne de la circulation veineuse, amenée par le poids même de la masse et peut-être des lésions vasculaires, voilà autant de causes probables de dégénérescences diverses. Parmi celles-ci, les plus fréquentes sont les transformations séreuse, muqueuse, graisseuse et calcaire.

L'*infiltration séreuse* est habituelle dans les molluscum.

L'*infiltration muqueuse*, combinée ou non avec la *transformation graisseuse* des faisceaux et des cellules, peut aboutir au ramollissement partiel du parenchyme et à la formation de kystes.

La *calcification* est fréquente et commence toujours par le centre des lobules.

Enfin, les fibromes sont susceptibles d'inflammation et de gangrène.

Je ne reviendrai pas sur l'évolution sarcomateuse possible des fibromes. Le fait me paraît solidement établi : maintes fois, on a vu l'ablation d'un fibrome adulte suivie de la récidive d'un fibrome embryonnaire [3] (ou sarcome).

### *Symptômes et pronostic.*

La plupart des tumeurs fibreuses s'observent chez des sujets adultes; un certain nombre néanmoins se rencontrent chez l'enfant : les molluscum en particulier ont parfois une origine congénitale, et l'hérédité ne serait pas sans influence sur leur développement. Virchow a cité un cas où trois générations successives en ont été atteintes. Tilbury Fox a rapporté un fait du même genre.

Faut-il attribuer à l'inflammation un rôle important, ou même un rôle quelconque dans le développement des fibromes? Il est certain que parfois les nodules fibreux ont pour centre de développement un petit foyer inflammatoire, de nature staphylococcienne (cas de Walther, cité par Delbet) ou de nature bacillaire (bacille de Koch), comme dans un cas que nous avons eu l'occasion d'observer avec Longuet [4], etc. Nous ne faisons aucune difficulté à admettre que certains nodules fibreux de la mamelle sont d'origine inflammatoire; tout enkystement du corps étranger ou du microbe peut aboutir à la formation d'un noyau fibreux. Mais, est-ce là un fibrome? en aucune façon; la structure histologique peut paraître identique, la cause, l'essence et l'évolution sont différentes.

Les caractères cliniques varient beaucoup avec le siège : en général, ces productions se rencontrent sous forme de petites nodosités nettement séparables du tissu ambiant, mobiles, rondes, dures et indolentes, sauf le cas où elles affectent un rapport spécial avec un filet nerveux voisin (fibrome sous-cutané douloureux); les fibromes périostiques et ceux des aponévroses n'ont pas les caractères de mobilité présentés par les fibromes glandulaires.

(1) Cornil et Ranvier.
(2) Nous omettons à dessein de parler du fibrome cornéen qu'on observe sous forme de plaques, à la surface du foie ou de la rate; ce sont là véritablement des lésions d'inflammation chronique et non des néoplasmes. Il en est de même de la plupart des productions qu'on a décrites sous le nom de fibromes diffus.
(3) Malherbe, *Loc. cit.*
(4) Longuet. Il s'agissait d'un ovaire.





Lorsqu'ils augmentent de volume, ou lorsqu'un obstacle s'oppose à leur libre développement (fibromes des cavités), les fibromes déterminent des accidents divers. Ailleurs ils sont capables de distendre la peau qui, à la longue, s'amincit, s'enflamme et s'ulcère; des hémorragies graves sont alors possibles [1].

L'évolution des corps fibreux est très lente, leur pronostic bénin; certains, il est vrai, peuvent constituer une affection grave à cause de leur siège (fibromes naso-pharyngiens, fibromes de la ceinture pelvienne, de l'ovaire, etc.); mais, en tant que tumeurs, ce sont des affections bénignes, purement locales, non récidivantes. Telle est l'opinion classique. Follin affirme que le fait de la récidive n'est pas établi sur des preuves solides. Butlin rejette également le groupe des fibromes malins et les considère comme des carcinomes ou plus souvent encore comme des sarcomes ayant subi en grande partie la transformation fibreuse. Nous avons, pour notre part, admis la transformation possible du fibrome en sarcome, aussi bien pour les fibromes glandulaires que pour les molluscums de la peau. Il convient donc, à notre sens, de légèrement modifier le pronostic des fibromes et de seulement dire que *presque toujours* ce sont des tumeurs bénignes. Nos réserves n'en justifient que mieux le traitement par l'extirpation.

## IV

## LIPOMES

Le lipome est une tumeur formée de tissus adipeux.

Toute accumulation anormale de cellules adipeuses dans un point donné de l'organisme n'est pas un lipome : dans un certain nombre de processus inflammatoires ou trophiques, on voit le tissu adipeux se substituer peu à peu au tissu normal, au tissu musculaire, par exemple, au rein, etc., mais alors ce tissu participe aux oscillations générales de la nutrition, tandis que le lipome garde jusqu'à un certain point une vitalité indépendante [2].

### *Anatomie pathologique.*

Les lipomes forment en général des tumeurs bien circonscrites qui ont pour siège ordinaire le tissu cellulaire sous-cutané : on les observe de préférence dans les régions abondamment pourvues de graisse, à la face dorsale du cou et du tronc, aux épaules, aux fesses, etc. On peut les rencontrer à la tête, à l'état isolé ou multiples [3].

Aux membres, ils deviennent d'autant plus rares qu'on envisage des segments plus éloignés du tronc; néanmoins on en a signalé quelques exemples à la paume de la main et même aux doigts [4].

On peut ranger à côté des lipomes sous-cutanés ceux qui se développent dans le tissu cellulaire sous-muqueux : ils ont été surtout signalés dans le tube digestif, par exemple sous la muqueuse de la langue, de l'estomac et de l'intes-

(1) Observations de Stanley, Birkett, citées par Heurtaux.
(2) Engelbach, *Phlegmons périnéphrétiques, substitution lipomateuse.* Soc. anat., 1888.
(3) Chipault, Les lipomes péricrâniens. In *Médecine moderne*, 7 déc. 1895.
(4) Follin.