V

ENDOTHÉLIOMES

On désigne sous le nom d'endothéliomes des tumeurs formées par la multiplication et l'agglomération des cellules endothéliales (Rindfleisch).

Ces productions ont été rencontrées spécialement dans les séreuses, le péritoine, la plèvre et surtout l'arachnoïde. Elles ont été décrites sous le nom de tumeurs fibro-plastiques de la dure-mère par Cruveilhier, d'épithéliomas des séreuses par Robin, de psammomes par Virchow, de sarcomes angiolithiques par Cornil et Ranvier. On en a rapproché tout récemment certaines tumeurs primitives des ganglions lymphatiques [1], de la rate [2] et de la rétine [3]. Toutes ces productions auraient pour lien commun leur communauté d'origine aux dépens des cellules endothéliales. D'autre part, si l'on admettait que les cellules du sarcome proviennent de l'endothéliome vasculaire [4], on serait amené à ranger également les sarcomes parmi les endothéliomes, d'autant plus qu'il est possible de trouver toute une série d'intermédiaires entre ces deux productions. Seulement le sarcome serait un endothéliome embryonnaire ou atypique, de même que le carcinome représente la forme atypique de l'épithéliome [5].

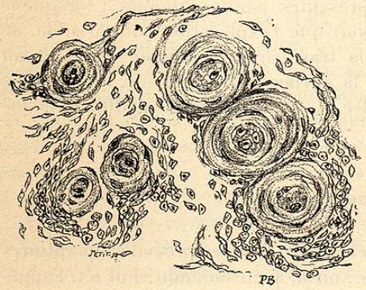

Fig. 91. — Endothéliome de l'arachnoïde (préparation Darier).

Jusqu'ici les endothéliomes de l'arachnoïde, pris comme types, n'ont présenté qu'un intérêt purement théorique. On les a observés sous la forme de tumeurs ordinairement solitaires, grosses comme une lentille ou même comme un petit œuf de poule [6], ovoïdes, ordinairement sessiles. Leur consistance est molle, à moins qu'ils ne soient entourés d'une coque fibreuse. Leur coloration est rosée ou d'un gris pointillé en rouge.

L'endothéliome est composé de masses arrondies dont les éléments constituants offrent une disposition concentrique. Ces éléments sont des cellules minces, aplaties, irrégulièrement polygonales; au centre des petits globes endothéliaux, il existe une petite masse calcifiée. Les vaisseaux, assez nombreux, offrent ceci de remarquable, que leur paroi est composée de cellules semblables

(1) Chambard, *Revue méd.*, 1880.
(2) Gaucher, Thèse, 1883.
(3) Monod et Arthaud, *Revue chir.*, 1886.
(4) Nous avons admis, avec beaucoup d'autres, le développement périvasculaire du sarcome; mais il est difficile d'affirmer que les cellules des îlots périvasculaires viennent des endothéliums et des capillaires plutôt que de l'intérieur même de ces vaisseaux.
(5) Monod et Arthaud. — Ce rapprochement est ingénieux, il revient à dire que l'endothéliome est une forme adulte de tumeur conjonctive. — Notons que Monod et Arthaud font à tort ranger par Malassez le cylindrome vrai parmi les formations endothéliales.
(6) Lancereaux.

à celles de la production tout entière, et que leur lumière se prolonge souvent au centre même et dans la cavité des petits globes endothéliaux.

Il est impossible de présenter une description clinique générale de l'endothéliome; je ne puis que renvoyer, pour le peu qu'on sait des symptômes, aux traités de pathologie spéciale.

VI

CHONDROMES [1]

On désigne sous le nom de chondromes [2] des *tumeurs* constituées par du cartilage. Il ne suffit donc pas qu'une production possède une structure cartilagineuse pour mériter le nom de chondrome, il faut que cette production soit une tumeur et non le simple résultat d'un processus inflammatoire ou trophique. Ces restrictions nous permettent d'éliminer de notre cadre les saillies hypertrophiques qu'on a signalées sur les cartilages articulaires, sur les cartilages costaux, les cerceaux de la trachée, les disques intervertébraux, l'apophyse basilaire, la symphyse pubienne, les cartilages épiphysaires, etc. : ce sont là des *ecchondroses* et non des chondromes.

Il est remarquable justement de constater que, à l'inverse des autres, ces derniers ne se développent pas aux dépens des cartilages préexistants, mais qu'ils prennent naissance dans des organes où, normalement, il ne devrait pas à cette époque exister de cartilage.

Anatomie pathologique.

Les chondromes siègent tantôt dans les os, tantôt dans les parties molles.

Les enchondromes des os sont les plus communs : en effet, sur 125 cas rassemblés par Lebert, 104 fois le mal atteignait le squelette, et 21 fois seulement les parties molles [3].

Parmi les os atteints, il faut noter en première ligne les phalanges des doigts et les métacarpiens, puis les mâchoires, les os du bassin, le fémur, le tibia, les métatarsiens, l'humérus, l'omoplate, etc.

Dans les parties molles, le chondrome a pour siège de prédilection deux organes, la parotide et le testicule; mais on l'observe aussi dans les autres glandes salivaires, dans la mamelle, le poumon, etc. Je mets à part, bien entendu, les tumeurs mixtes où le cartilage n'entre que pour une part dans la constitution de la masse totale.

Les chondromes des os sont tantôt uniques, tantôt multiples, spécialement s'ils siègent à la main et aux doigts. Muller a, le premier, établi que leur point

(1) Burnett, *Rech. micr. et hist. sur l'enchondrome.* In *Arch. de méd.*, 1852. — Dolbeau, *Mém. sur les tumeurs cartilagineuses des doigts et des métacarpiens.* In *Arch. de méd.*, 1858. — *Tumeur cartilagineuse de la parotide.* In *Gaz. hebdom.*, 1858. — *Mém. sur l'enchondrome du bassin.* In *Progrès méd.*, 1859 et 1860. — O. Fayan, Th., 1856. — Heurtaux, art. Chondrome. In *Diction. de méd. et de chir.* — Muller, *Loc. cit.*
(2) Ou enchondromes.
(3) Follin.