rale droite du thorax. Depuis trois mois, différentes tumeurs sont apparues sur plusieurs points du corps, sous la peau, dans les régions mammaire, dorsale, temporale, etc. L'état général était très mauvais au moment de l'entrée à l'hôpital, et le malade succomba cinq mois après aux progrès de la cachexie, après avoir présenté un affaiblissement extrême, une perte complète de l'appétit et une diarrhée persistante; à l'autopsie, on constata que la tumeur principale, grosse comme deux têtes d'adulte, s'était développée aux dépens des côtes. Des tumeurs secondaires étaient disséminées dans les muscles de la gouttière vertébrale, de l'épaule, dans le cœur, dans le tissu sous-péritonéal de la fosse iliaque, dans le mésentère, dans les deux reins, dans le cubitus, etc.; les poumons en étaient exempts.

Parmi les tumeurs secondaires, les unes étaient formées d'un tissu mou présentant au centre un ou plusieurs noyaux osseux; les autres étaient composées de tissu spongieux, d'autres enfin ne renfermaient que du tissu osseux en grande partie compact.

Nulle part, l'examen microscopique ne décela de cartilage. Dans les portions molles de la tumeur, le tissu pathologique consistait en éléments cellulaires d'apparence épithéliale, de grande dimension, les uns arrondis et ovalaires, les autres polyédriques ou rectangulaires, rangés le long de trabécules osseuses formées ou en voie de formation. Ces éléments rappelaient à s'y méprendre, et par leur morphologie et par leur évolution, les cellules qui jouent le rôle essentiel dans l'ossification, les ostéoblastes; ils étaient la caractéristique de toutes les tumeurs observées. Bouveret s'est ainsi cru autorisé à faire de sa tumeur un ostéome malin reproduisant le type de l'ossification dans le tissu conjonctif.

Ostéome adulte.

La plupart des pathologistes confondent les ostéomes avec les exostoses, et c'est ainsi que, pêle-mêle, prennent rang dans cette classe les exostoses syphilitiques, les ossifications des cartilages permanents, des aponévroses ou des muscles, les productions osseuses consécutives à toutes les variétés d'ostéite possibles, subaiguës ou chroniques, les exostoses de croissance, les cals luxuriants, etc. Il faut bien avouer que la plupart de ces productions osseuses n'ont rien à faire avec les tumeurs : les unes sont le résultat d'un travail hyperplasique d'ordre inflammatoire, ce sont les plus communes; les autres sont le résultat de troubles trophiques de causes diverses. Nous réservons le nom d'ostéomes aux tumeurs osseuses indépendantes de tout processus inflammatoire. Notre cadre ainsi restreint se trouve ne plus comprendre (et encore jusqu'à nouvel ordre) que les exostoses de développement ou exostoses ostéogéniques, et certaines énostoses. On trouvera l'histoire complète de ces ostéomes au chapitre traitant les maladies des os; je me bornerai ici à les définir.

Les *ostéomes ostéogéniques* siègent dans la portion épiphysaire de la diaphyse des os longs, et de préférence à l'extrémité inférieure du fémur et à l'extrémité supérieure de l'humérus; ils sont constitués, en partant de la surface, par le périoste, par une couche de cartilage et enfin par du tissu osseux : ils semblent résulter d'une sorte d'hypertrophie du cartilage de conjugaison, et peut-être mériteraient-ils mieux le nom d'ecchondroses ossifiantes que celui d'ostéomes.

Les vrais ostéomes sont les ostéomes des fosses nasales ou de leurs dépendances, les sinus frontaux et maxillaires. Ce sont bien là de vraies tumeurs; leur tendance à subir un accroissement progressif sans jamais rétrograder, l'absence de toute cause inflammatoire ou infectieuse, paraissent nous en donner la preuve. Elles n'ont que peu ou pas de connexions avec le squelette et se développent, semble-t-il, dans l'épaisseur de la muqueuse pituitaire [1]. Recouverts par une membrane muqueuse, les ostéomes des fosses nasales sont composés de tissu osseux normal, tantôt dur, éburné, tantôt spongieux.

VIII

LYMPHADÉNOMES [2]

On donne le nom de lymphadénome [3] à toute tumeur composée de tissu adénoïde.

Les lymphadénomes se développent de préférence dans les organes qui sont, à l'état normal, essentiellement constitués par ce tissu, tels que les ganglions lymphatiques, les follicules clos, la rate, le chorion de certaines muqueuses, l'amygdale, etc. On les rencontre aussi dans les organes qui en sont accessoirement pourvus ou même qui en manquent, ainsi dans les os, la peau, le poumon, le foie, les muscles, les reins, le corps thyroïde, le testicule, l'ovaire, le pancréas, le cerveau, etc.

On a rangé à tort parmi les lymphadénomes les productions dites « hypertrophies simples » des ganglions : la plupart du temps, ces prétendues hypertrophies ne sont que des adénites entretenues par une cause permanente ou plus souvent encore des ganglions tuberculeux. On conçoit que pratiquement, même les pièces en main, même armé du microscope, on puisse hésiter à différencier un tissu ganglionnaire enflammé chroniquement d'un néoplasme véritable; mais, en principe, la séparation des deux productions est facile et ressort de notre définition des tumeurs.

Il n'en est pas de même lorsqu'il s'agit d'établir d'une façon précise les rapports des tumeurs lymphatiques avec le sarcome.

La plupart des histologistes allemands, en effet, décrivent parmi les variétés du sarcome une forme qu'ils appellent sarcome lymphadénoïde (Rindfleisch), dans laquelle le tissu pathologique est formé d'un réticulum délicat, où sont emprisonnées des cellules rondes, différentes surtout des cellules lymphatiques par leur volume, qui peut atteindre 20 et 25 μ : cette variété de sarcome

[1] Voy. maladies de l'appareil olfactif.

[2] Audineau, *Du lymphosarcome*. Thèse, 1872. — Bergeron, Thèse d'agrég., 1872. — Cornil, *De l'adénie*. Revue crit. In *Arch. de méd.*, 1865. — Demange, *De la lymphadénie*. Thèse, 1874. — Gillot, *Du mycosis fongoïde*. Thèse, 1868. — Goglioso, *Du lymphosarcome vrai*. Thèse, 1874. — Grocler, *Du lymphadénome*. Thèse, 1873. — Hodgkin, *Med. chir. transact.*, 1832. — Jaccoud et Labadie-Lagrave, art. Leucocythémie. In *Nouv. Dict. de méd. et de chir.* — Langhans, *Arch. de Virch.*, t. LIV. — Legallais, *Lymph. du cou*. Thèse, 1873. — Potain, Thèse d'agrég., 1860. — Spillmann, *Revue sur l'adénie*, 1867. — Trélat, *Des lymphosarcomes*. Soc. de chir., 1872. — Trousseau, Adénie. In *Clin. méd. de l'Hôtel-Dieu*. — Verneuil, *Gaz. hebdom.*, 1854. — Winiwarter, *Arch. für klin. Chir.*, 1875. — Wunderlich, *Arch. der Heilkunde*, 1866. — Zahn, *Arch. der Heilkunde*, 1874.

[3] Ou lymphome, maladie de Hodgkin, etc.

s'observerait non seulement dans les ganglions, mais dans le tissu cellulaire sous-cutané, sous-aponévrotique, intermusculaire et dans la peau [1], etc. Il y aurait donc lieu, d'après cette vue, partagée par Butlin, de distraire du lymphadénome un certain nombre de néoplasmes composés de tissu lymphatique et de les rattacher au sarcome : ainsi, d'après Butlin, on devrait considérer comme des sarcomes globo-cellulaires « toutes les formations *primitivement hétérologues* de tissu lymphatique », c'est-à-dire toutes les formations qui s'écartent primitivement du tissu adénoïde pur, ce que nous pourrions encore appeler les formes *métatypiques* du tissu lymphatique, et ce qu'on appelle habituellement des lympho-sarcomes. Ceux qui réclament de rattacher au sarcome la tumeur lymphatique métatypique sont bien obligés de convenir que ce sont là des sarcomes « dont la structure est modifiée dans le sens du tissu ganglionnaire » [2]. Nous ne voyons pas, pour notre part, grand avantage à ces distinctions subtiles, et à l'exemple de Birch-Hirschfeld, Conheim [3], Ranvier, Humbert [4], etc., nous réunirons dans une même description tous les néoplasmes à la constitution desquels, pur ou plus ou moins modifié, prend part le tissu adénoïde. On peut, si l'on veut, conserver le mot de *lymphadénie* de Virchow pour désigner l'ensemble des productions lymphadénoïdes, quitte à décrire, suivant la localisation, une lymphadénie osseuse, intestinale cutanée, ganglionnaire, etc. Souvent la lymphadénie s'accompagne d'une exagération considérable dans le nombre des globules blancs; Virchow et Bennet, qui en firent les premiers la remarque, crurent que l'altération du sang primait le reste et donnèrent à la maladie générale les noms de leucémie ou de leucocythémie. Depuis, de nombreuses observations (Bonfils, Wunderlich, Leudet, Hérard, etc.) ont prouvé que la leucocytose n'accompagne pas toujours les formations anormales de tissu adénoïde. Bien plus, il n'est même pas exact de dire [5] que la leucocythémie est une forme d'adénie avec leucocytose : nous avons vu, en faisant l'étude du sarcome, que le sang des sarcomateux présentait fréquemment une augmentation énorme dans le nombre des globules blancs. En réalité, la leucocythémie est une altération secondaire du sang qu'on peut rencontrer dans des affections différentes.

Chacune des localisations lymphadéniques que nous avons signalées peut être primitive ou secondaire : une lymphadénie intestinale peut être limitée au tube digestif et amener la mort avant toute génération viscérale [6]; il en est de même des lymphadénies osseuse, cutanée, etc.

Nous aurons principalement en vue dans notre description (tout en tenant compte des autres) la lymphadénie ganglionnaire; c'est celle qui intéresse plus spécialement les chirurgiens [7].

(1) Il est bien évident qu'un grand nombre de tumeurs de la peau ont été rangées parmi les sarcomes qui, en réalité, ressortissent du lymphadénome. Tels sont les cas de Gilbert, où les coupes « traitées par le pinceau, montraient par places, au sein des amas cellulaires, un pus réticuleux », de Besnier, etc. (Thèse de Perrin, p. 65 et 69.)
(2) Butlin.
(3) Conheim, cité par Humbert.
(4) Humbert, Thèse d'agrég., 1878.
(5) Humbert.
(6) Thèse de Gilly, 1887. Thèse de Demange, 1874.
(7) L'histoire spéciale du lymphadénome du testicule sera faite à propos des maladies de cet organe.

Anatomie pathologique.

Avant d'aborder l'anatomo-pathologique du lymphadénome, nous croyons utile d'indiquer sommairement les différentes phases par lesquelles a passé son histoire [1].

Hodgkin [2] peut être considéré comme ayant donné la première description clinique du lymphadénome : il décrivit, en effet, une maladie caractérisée par l'hypertrophie plus ou moins généralisée des ganglions.

Treize ans plus tard, en 1845, Bennett [3], et un mois après, Virchow [4], découvrant que cette affection, dans laquelle on venait déjà de décrire, à côté des engorgements ganglionnaires, l'hypertrophie du foie et de la rate, s'accompagnait d'une augmentation du nombre des globules blancs du sang, crurent que cette *leucocytose* était le fait primitif et donnèrent à la maladie le nom de *leucémie* ou de leucocythémie. Virchow admit deux formes de leucémie : l'une, liée à l'hypertrophie ganglionnaire, *leucémie lymphatique*, et l'autre, liée à l'hypertrophie de la rate, *leucémie splénique*.

Un peu plus tard, de 1845 à 1857, paraissent, tant en France qu'en Allemagne, une série d'observations parmi lesquelles il faut signaler celles de Bonfils [5], Trousseau, Barth, etc., qui démontrent que les tuméfactions ganglionnaires peuvent exister sans leucocytose. Inversement Isambert et Robin [6] avancent, avec observations à l'appui, que la leucocythémie n'accompagne pas fatalement l'hypertrophie ganglionnaire généralisée.

Ces dernières séries de faits amoindrissaient sans conteste la portée de l'œuvre de Virchow; la leucocythémie ne pouvait plus être regardée comme la caractéristique d'une maladie, puisqu'elle n'était pas constante. C'est à ces cas d'hypertrophies ganglionnaires qu'on donna le nom de *pseudo-leucémie* ou d'*adénie* [7]. L'unité de la maladie semblait compromise : y avait-il donc deux affections distinctes, l'adénie et la leucocythémie?

Trousseau avait rapporté dans ses cliniques l'histoire d'un malade atteint d'adénie sans leucémie. Or, chez ce malade, une nouvelle analyse du sang, faite peu de temps avant la mort, décela une augmentation considérable des globules blancs; cette observation et d'autres analogues vinrent resserrer entre l'adénie et la leucocythémie des liens qui semblaient près de disparaître, tout en faisant passer cette dernière au second plan.

Les travaux ultérieurs étendent considérablement le domaine du lymphadénome. On savait déjà, par les observations de Craigie et de Schreiber, que les origines splénique, hépatique et ganglionnaire ne sont pas les seules à incriminer, que la muqueuse gastro-intestinale peut être un point de départ assez fréquent. Ranvier [8] ajoute à l'estomac et à l'intestin le tissu osseux et la peau;

(1) Cet historique est très complètement exposé dans un mémoire de Brousses et Girardin, couronné par l'Académie de médecine (1888).
(2) Hodgkin, *Med.-chir. Transact.*, 1832, t. XVIII.
(3) Bennett, *Edinb. med. and surg. Journal*, 1845.
(4) Virchow, *Virchow's Archiv.*, 1849.
(5) Bonfils, *Rec. des trav. de la Soc. méd. d'observ.*, 1856, t. I (d'après Brousses et Girardin, *loc. cit.*).
(6) Soc. de biol., 1855.
(7) Leçons cliniques de Trousseau.
(8) Ranvier, *Journal d'anat. et de thérap.*, 1867 et 1872.

son élève Gillot [1] fait rentrer le mycosis fongoïde dans le cadre du lymphadénome. Ensuite Trélat et Verneuil, à la Société de chirurgie (1872 et 1877), et leurs élèves dans différentes thèses, introduisent une notion nouvelle : c'est que le lymphadénome peut rester longtemps une lésion locale; l'amygdale, la rétine, le testicule (Malassez) sont des origines possibles, etc.; toutes ces productions si diverses dans leur siège, leurs manifestations symptomatiques et leur évolution, et même leur structure apparente, sont reliées par un caractère anatomique fondamental, l'hypergenèse de leur réticule.

Le lymphadénome ganglionnaire se montre le plus souvent au cou, notamment dans les régions parotidienne et sous-maxillaire; il peut, du reste, primitivement apparaître dans l'aisselle, le creux poplité, le médiastin, etc. [1]

Presque toujours les tumeurs sont multiples; tantôt isolées, sans adhérences, peu volumineuses, elles rappellent une pléiade de ganglions hypertrophiés ou enflammés, ailleurs elles atteignent des dimensions considérables, dépassent le volume du poing et se fusionnant plus ou moins les unes avec les autres, adhèrent aux organes voisins. Au début de son évolution, le néoplasme ne diffère d'un ganglion normal que par ses dimensions et peut-être une consistance un peu plus molle; dans d'autres cas, la consistance est dure et peut en imposer pour un ganglion tuberculeux.

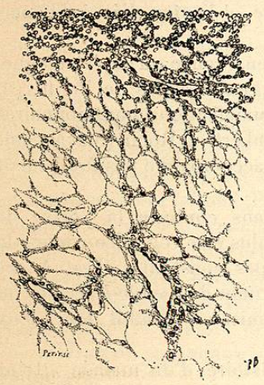

Fig. 94. — Lymphadénome du foie (préparation Darier).

Sur une coupe, le tissu pathologique apparaît grisâtre, lactescent, parsemé de points rouges; parfois il a une teinte jaunâtre, caséiforme [3].

Le suc, très abondant, est constitué par des cellules rondes, de dimensions variables, dont beaucoup sont multinucléées.

L'étude histologique du lymphadénome ne peut être faite que sur des coupes traitées par le pinceau d'après la méthode de His : alors le réticulum caractéristique du tissu lymphatique apparaît, tantôt avec son type normal, tantôt épaissi et comme fibreux. Parfois les capillaires sanguins renferment plus de globules blancs qu'à l'état normal, il y a leucocythémie. Dans les mailles du réticulum sont logées des cellules lymphatiques ou des cellules plus volumineuses atteignant 20 μ de diamètre et chargées de noyaux (Ranvier).

(1) Gillot, Thèse de Paris, 1869. Plus tard, en 1874. Thèse de Demange sur la *Lymphadénie cutanée*.

(2) Sur 111 cas de lymphadénie à début ganglionnaire, rassemblés par Brousses :

Les ganglions du cou furent les premiers atteints	63 fois.
Ceux d'aisselles	10 —
Ceux des aines	16 —
Ceux de l'abdomen, du mésentère, etc	11 —
Ceux du thorax et du médiastin	11 —

En dehors des ganglions lymphatiques, la lymphadénie peut débuter par la rate, par les amygdales, par le testicule, l'intestin, les os, la peau, la base de la langue, plus exceptionnellement par le foie (1 cas), le pancréas, etc.

(3) Nous avons enlevé, chez une femme, en 1884, à l'hôpital Beaujon, des ganglions axillaires offrant tellement l'aspect caséeux que le doute n'existait pas pour nous relativement à leur nature tuberculeuse : deux ans après, cette femme vint nous retrouver avec une récidive dans l'aisselle et un envahissement des ganglions du cou. Elle succomba avec les signes indéniables d'un lympho-sarcome.

On a tenté d'établir anatomiquement deux variétés de lymphadénome, *un lymphadénome proprement dit*, reproduisant la structure normale du tissu ganglionnaire, et *un lympho-sarcome* s'éloignant de ce tissu soit par le volume de ses éléments cellulaires, soit par les modifications diverses du réticulum [2], de là la division de Brousses et Girardin en lymphadénome à type régulier et lymphadénome à type irrégulier.

Lymphadénome à type régulier. — Au premier appartiennent les cas où les diverses parties constituantes du ganglion, tissu réticulé et contenu cellulaire, se développent parallèlement en conservant leurs proportions normales.

Lymphadénome à type irrégulier. — Dans les lymphadénomes à type irrégulier, la prolifération prédomine sur l'un des éléments constituants, soit sur le réticulum qui peut devenir fibreux, soit sur les cellules qui abondent tantôt petites et rondes (lymphadénome à petites cellules, lymphadénome mou), tantôt grosses et polymorphes (lymphadénome à grosses cellules, lymphosarcomes, sarcome lymphadénoïde.

Tel est, d'une façon générale le tissu lymphadénique. Si on l'envisage maintenant au point de vue de ses rapports avec le tissu normal au milieu duquel il se développe, on constate que le plus souvent et spécialement dans les gan-

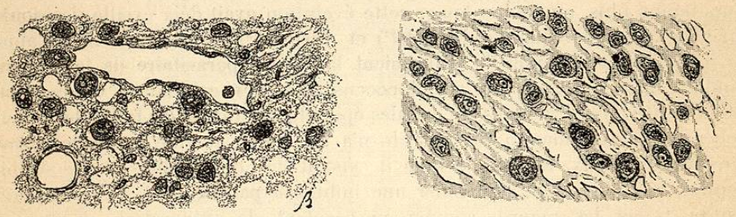

Fig. 95 et 96. — Lymphosarcome du poumon (consécutif à un lymphosarcome du cou),

glions lymphatiques, le tissu pathologique est diffus et comme infiltré au milieu des éléments normaux. Les follicules clos sont augmentés de volume, et la substance médullaire du ganglion est en quelque sorte remplacée par la substance corticale » (Lancereaux).

Cette même hypertrophie de la substance folliculeuse se retrouve dans les lymphomes de la rate.

Dans la lymphadénie intestinale [1], toujours accompagnée de l'altération des ganglions mésentériques, les productions apparaissent sous formes de plaques disséminées sur toute la longueur de l'intestin grêle et de dimensions variables [2] ou sous forme d'une tumeur unique ayant pour point de départ soit les follicules clos, soit le tissu lymphoïde d'un segment quelconque de la muqueuse [3]; celle-ci présente constamment une ulcération profonde. Gilly a raison de noter que, dans toutes ces variétés et quelque considérable que soit l'infiltration des parois, il n'y a pas de réduction du calibre intestinal.

Les tumeurs lymphatiques de l'estomac présentent la plus grande analogie avec celles de l'intestin; ce sont des tumeurs bosselées et molles, iné-

(1) Thèse de Gilly.

(2) Forme hyperplasique diffuse (Gilly).

(3) Forme folliculo-hypertrophique et néoplasique (Gilly).

gales, ou bien des plaques très étendues, épaisses et ulcérées qu'on pourrait aisément confondre avec un carcinome encéphaloïde ou un épithéliome cylindrique [1].

La *lymphadénie osseuse* se caractérise par des productions tantôt diffuses, disséminées dans l'épaisseur des os [2], tantôt circonscrites et simulant presque toujours un ostéo-sarcome [3]; leur structure est celle d'un tissu réticulé dont les mailles sont remplies de cellules lymphatiques [4].

Dans la *lymphadénie cutanée*, on observe toute une éruption de petites productions grosses comme un pois ou comme une noisette, dures, élastiques et d'un rouge qui les a fait comparer par Alibert à des tomates mûres (Lancereaux); ces productions résultent de la transformation du derme en tissu lymphatique. Cette affection de la peau, décrite par Alibert sous le nom de *mycosis* et bien étudiée par Bazin, a été tour à tour considérée comme appartenant au lymphadénome (Ranvier [5], Bazin, etc.), puis au sarcome (Kobner, Heitzmann et Kaposi [6]. Aujourd'hui, une nouvelle opinion se fait jour qui tend à rejeter le mycosis fongoïde, non seulement de la classe des lymphadénomes, mais encore du cadre des tumeurs.

On avait depuis longtemps constaté que certaines de ces petites grosseurs, non seulement restent stationnaires, mais disparaissent spontanément au bout d'un temps plus ou moins long; cette évolution avait déjà éveillé des doutes sur leur nature, lorsque Rindfleisch [7] et Auspitz [8] publièrent la même année un mémoire dans lequel ils affirmaient la nature parasitaire de la maladie. Rindfleisch a rencontré un streptococcus dans les capillaires de la partie atteinte, Auspitz l'a vu dans les cellules épithéliales et dans les follicules pileux. Geber [9], contrairement à Rindfleisch, n'a rencontré aucune trace de germes dans les vaisseaux, mais en dehors il existait des diplocoques et des streptocoques. Toutefois, loin d'attribuer une influence pathogène à ces micro-organismes, Geber les regarde comme un accident de préparation; Kœbner [10] partage l'opinion de Geber relativement aux microbes d'Auspitz; la solution du problème est d'autant plus délicate que, à la surface de ces petites tumeurs, « la peau est malade, amincie, excoriée et se laisse pénétrer par les micro-organismes vulgaires » (Malherbe); la nature parasitaire du mycosis fongoïde n'est donc pas jusqu'ici démontrée, et comme il se caractérise anatomiquement par la production de tissu réticulé dans des points où ce tissu n'existe pas à l'état normal, il mérite jusqu'à nouvel ordre d'être considéré comme une variété de lymphadénome [11].

(1) Cornil et Ranvier.
(2) Observations de Kelsch, Lannelongue. Thèse Périer, 1884.
(3) Observations de Th. Anger, Ranvier.
(4) L'anatomie pathologique du lymphadénome des os a été faite par Ranvier en 1866. Soc. anat.
(5) Gillot, Thèse, 1869.
(6) Cité par Perrin. Thèse, *loc. cit.*
(7) Rindfleisch, *Deutsche med. Wochenschrift*, 1885.
(8) Auspitz et Hochsinger, *Vierteljahrschrift für Dermat. u. Syphil.*, 1885.
(9) Geber, Congrès de Berlin, sept. 1886.
(10) Kœbner, *Du mycosis fongoïde* (d'après Malherbe). Thèse de Paris, 1895.
(11) Malherbe, *Loc. cit.*

ORIGINE ET ÉVOLUTION DU LYMPHADÉNOME

Ranvier recommande d'étudier le développement du lymphadénome dans les organes où le tissu adénoïde n'existe pas à l'état physiologique, par exemple dans le foie, le rein, les os, etc.

Il décrit, comme première phase de ce développement, la production d'un tissu embryonnaire aux dépens des cellules conjonctives et peut-être des cellules lymphatiques sorties des vaisseaux sanguins. Secondairement apparaît le réticulum qui emprisonne les cellules rondes entre ses mailles.

Les tumeurs lymphatiques sont des productions ordinairement diffuses qui infiltrent le tissu de l'organe où elles apparaissent, elles s'accroissent à la fois par l'envahissement des tissus voisins et la multiplication de leurs propres éléments. Dans les ganglions, elles sont quelque temps arrêtées par l'enveloppe conjonctive; elles finissent, après un laps de temps très variable, par la dissocier et par se fusionner avec les ganglions voisins. Il est probable, en outre, que le premier ganglion envahi infecte toute la chaîne par l'intermédiaire du courant de la lymphe, et que des cellules morbides entraînées par ce courant vont déterminer çà et là la formation du tissu lymphadénique.

Les lymphadénomes ont peu de tendance à subir les diverses dégénérescences que nous avons rencontrées dans les épithéliomes et les sarcomes. Ils sont souvent le siège d'hémorragies diffuses que Ranvier attribue à la réplétion des capillaires par des globules et à leur rupture ultérieure; la dégénérescence caséeuse a été plusieurs fois observée.

Les lymphadénomes ganglionnaires s'ulcèrent rarement; il n'en est pas de même des tumeurs lymphatiques des muqueuses intestinale et stomacale.

Quelle que soit son origine première, le lymphadénome a les tendances les plus grandes à se généraliser : la généralisation se fait à la fois du côté des ganglions lymphatiques et des viscères; il n'est pas rare de trouver à l'autopsie l'envahissement de presque tout le système ganglionnaire et de voir, depuis la racine du cou jusque dans le petit bassin, une longue chaîne de néoplasmes; les ganglions du médiastin et mésentériques sont parmi les plus fréquemment dégénérés. La généralisation viscérale affecte de préférence le foie et la rate, puis les poumons, les reins, la muqueuse gastro-intestinale, etc. L'altération secondaire du foie s'observe dans plus de la moitié des cas [1]. L'augmentation de volume est telle que le poids de l'organe peut s'élever jusqu'à 7 et 8 kilogrammes.

L'hypertrophie de la rate a été constatée dans le tiers des cas d'adénie; ses dimensions normales peuvent être doublées et même triplées.

Signalons enfin l'envahissement secondaire de la peau, du système osseux, du testicule, etc.

Le sang est fréquemment modifié chez les individus atteints de lymphomes multiples. Nous savons déjà que cette modification consiste principalement dans un excès de globules blancs, et qu'elle est loin d'être constante : elle peut manquer dans la lymphadénie ganglionnaire et osseuse, elle manque souvent dans la lymphadénie intestinale et surtout dans la lymphadénie cutanée.

Lorsqu'elle existe, la leucémie peut varier dans des limites assez étendues, elle peut être telle qu'on trouve : 1 globule blanc pour 10, pour 4, et même

(1) Erlich, cité par Jaccoud, art. Leucocythémie. In *Dict.*

pour 2 globules rouges. Il est difficile, à l'heure qu'il est, d'affirmer la pathogénie et même le siège de cette leucocytose ; il est probable que la multiplication des cellules lymphatiques se fait aussi bien dans le sang que dans les organes lymphoïdes.

Symptômes et évolution clinique.

Cette revue rapide des lésions de la maladie lymphadénique nous fait néanmoins entrevoir, qu'en clinique, le lymphadénome doit se montrer sous les aspects les plus différents; je laisserai de côté les formes viscérales pour ne m'attacher qu'à celles où il y a une tumeur apparente, celles en un mot qui sont plus spécialement du ressort des chirurgiens.

Les *lymphomes primitifs des os* sont rares; ils se traduisent d'une part par un état d'affaiblissement général sans amaigrissement notable, et d'autre part par l'apparition d'une tumeur adhérente à l'os et simulant l'ostéo-sarcome. On a donné [1] comme signes différentiels entre les deux productions, la marche plus rapide du lymphadénome, l'absence de crépitation parcheminée et la leucocythémie. Ces données seront la plupart du temps insuffisantes, car nous connaissons des sarcomes à marche extrêmement rapide et nous savons, d'autre part, que la leucocytose (dans des limites plus restreintes, il est vrai) existe également dans l'ostéo-sarcome.

Le *lymphadénone ganglionnaire* apparaît au début comme une petite tumeur indolente, mobile, et qui semble n'être qu'un simple ganglion tuméfié : peu à peu, souvent en l'espace de quelques mois, les ganglions de la région se prennent, sans déterminer d'ailleurs aucune réaction locale ni générale : la plupart du temps, la tumeur primitive est considérée par le malade et par le médecin comme une simple hypertrophie d'origine irritative ou scrofuleuse. Parfois, au moment où il est appelé, et alors même que les glandes de la région d'abord atteinte n'ont pas encore pris un développement considérable, le chirurgien découvre déjà en des régions éloignées de la première ou du côté opposé, des chapelets de ganglions hypertrophiés.

Cependant la tumeur primitive, qui était mobile et indépendante, ne tarde pas à contracter des adhérences avec les tumeurs voisines ou avec les organes qui l'entourent, et à acquérir un volume de plus en plus considérable. Alors le lymphadénome forme, au cou, par exemple, une masse bosselée, sans limites précises, uni ou bilatérale, étendue depuis la région parotidienne jusqu'à la clavicule.

Il existe beaucoup d'incertitude sur la durée de cette première période : il semblerait, d'après les descriptions classiques, que des ganglions atteints de lymphadénie demeurent assez fréquemment plusieurs années en conservant leur indolence, leur mobilité et leur petit volume; cela est possible [2], mais je dois faire observer que les ganglions tuberculeux sont susceptibles eux aussi de rester très longtemps sans altération apparente; Butlin nous dit que bien

[1] Périer, *Loc. cit.*

[2] Nous avons observé la longue durée de ce stade dans un cas de lymphadénome testiculaire; nous avions diagnostiqué, à cause de la durée (cinq ans), une tumeur bénigne. M. Tillaux, à qui nous montrâmes le malade, crut à un testicule tuberculeux et fit la castration; le mal récidiva dans la cicatrice et emporta le patient en quelques mois. L'analyse microscopique démontra qu'il s'agissait d'un lymphadénome.

des fois, chez des jeunes sujets, il a cru avoir affaire à de l'hypertrophie vraie ou à une véritable tumeur lymphatique, et que, l'ablation faite, il a reconnu soit à l'œil nu, soit à l'aide du microscope, qu'il s'agissait de ganglions tuberculeux.

Il paraît au contraire résulter de la plupart des observations de lymphadénome vrai, que le stade de la tumeur unique et mobile est relativement court et qu'en moins d'un an, parfois en trois ou quatre mois, le néoplasme est capable d'acquérir d'énormes dimensions. J'ai dit plus haut que cet accroissement s'accomplissait ordinairement sans aucune réaction générale; il est des exceptions à cette règle. Langhans [1] a signalé dans les formes rapides des élancements douloureux et quelquefois un peu de fièvre; j'ai observé avec Terrier un malade atteint de lymphadénome du cou, chez lequel une élévation de température très notable accompagnait chaque poussée nouvelle [2].

Dans une seconde période qu'on pourrait appeler période du fusionnement, les lymphadénomes ganglionnaires forment une masse immobile, diffuse, qui ne tarde pas à provoquer de la douleur, des troubles fonctionnels et des désordres généraux.

Les phénomènes douloureux et fonctionnels ne résultent pas simplement de la compression des nerfs et des organes par une tumeur plus ou moins volumineuse : on n'a pas, à mon sens, suffisamment insisté sur ce fait, c'est que, à l'exemple du carcinome, le lymphadénome s'accompagne souvent d'un processus sclérosique subaigu ou chronique, qui enserre les cordons vasculaires et nerveux et s'ajoute à leur envahissement par le tissu néoplasique. Dans le lymphadénome du cou, les malades accusent en particulier de vives douleurs le long des branches du plexus cervical et des troubles du côté de la respiration, de la voix, des pupilles, etc.; lorsque les tumeurs occupent le creux axillaire, tout le membre supérieur devient le siège de douleurs névralgiques intenses, et d'un œdème violacé, dur, qui distend la peau et amène une impotence incomplète.

Avec l'envahissement du médiastin, de nouveaux symptômes s'ajouteront aux premiers; ce sont surtout des troubles cardiaques, vocaux et respiratoires, de la dysphagie, de la cyanose et de l'œdème de la face du tronc, etc.

Cependant l'état général s'altère, le teint prend une couleur de cire; la perte des forces est particulièrement accentuée et nullement en rapport avec l'amaigrissement, qui peut être tardif. Tantôt les phénomènes dispnéiques prédominent et le malade succombe aux progrès de l'asphyxie ou à un accès de suffocation (tumeur amygdalienne, compression des récurrents, des bronches, etc.), tantôt la nutrition semble plus profondément atteinte dans son essence, la diarrhée est continuelle et la mort survient après une période de cachexie ordinairement courte.

Dans cette phase terminale divers symptômes peuvent se manifester : on a signalé des accès de fièvre à forme intermittente ou rémittente, des hémorragies nasales, des éruptions papuleuses, eczématiformes, etc. Il ne faut pas confondre celles-ci avec la généralisation cutanée. Ces éruptions se font par poussées, puis disparaissent en laissant une sorte d'œdème rouge des téguments : j'ai observé une malade atteinte de lymphadénome axillaire chez laquelle ces poussées eczématiformes se sont reproduites pendant plus d'une année à

[1] Langhans, cité par Humbert.

[2] Voy. l'observation dans *Bull. de la Soc. anat.*, 1889, par Dagron.