CHAPITRE VI

TUMEURS COMPLEXES OU A TISSUS MULTIPLES

Nous réservons le nom de *tumeurs complexes* aux tumeurs qui résultent de la combinaison de plusieurs tissus, sans qu'il soit possible d'attribuer à l'un ou à l'autre une priorité bien évidente dans le processus néoformatif; elles ont été successivement décrites sous le nom de tératomes ou tumeurs tératoïdes (Virchow), de tumeurs mixtes (Cornil et Ranvier), de tumeurs congénitales, de tumeurs à tissus multiples (Bard), ou polykystiques (Verneuil). Si nous préférons la dénomination de tumeur complexe, c'est qu'elle est plus générale et ne nous entraîne d'avance vers aucune théorie, tout en marquant assez bien qu'il s'agit d'autre chose que du simple rapprochement dans une même masse de tissus pathologiques différents. Souvent, en effet, il apparaît dans ces tumeurs complexes comme une ébauche, ou tout au moins comme une tentative d'organisation, ce qui leur avait justement fait donner le nom de tératoïdes ou d'organoïdes par Virchow, par opposition aux tumeurs purement histioïdes.

La plupart des tumeurs complexes sont congénitales, on pourrait même soutenir qu'elles le sont toutes, et que celles au développement desquelles on assiste chez l'adulte, existaient déjà à l'état de germes depuis la naissance; cette thèse a été généralisée, comme on le sait, par Conheim, qui a répandu partout de nombreux germes inutilisés, susceptibles de donner naissance à tous les néoplasmes aussi bien simples que complexes. Restreinte aux tumeurs complexes, la séduisante théorie de l'inclusion de Conheim nous paraît devoir être pleinement admise. Il y aurait, par suite, deux sortes de tumeurs : des tumeurs développées aux dépens des tissus de l'adulte, c'est-à-dire de tissus parfaitement différenciés, et des tumeurs développées aux dépens de germes embryonnaires, c'est-à-dire aux dépens d'éléments, pouvant tenir de leur origine une pleine et entière indifférence. Cette indifférence complète ou incomplète, suivant l'âge où le germe a été déposé, nous expliquerait l'existence et le mélange, dans une même masse néoplasique, de tissus que nous avons, dans nos généralités, considérés comme absolument indépendants et non transformables les uns dans les autres, à partir de la formation des trois feuillets, c'est-à-dire des tissus de substance conjonctive, des tissus nerveux, musculaire et épithélial. Nous accepterions bien volontiers pour toutes ces tumeurs le titre de congénitales, s'il était entendu qu'il signifie tumeur développée aux dépens d'un germe congénital [1]. Dans les tumeurs de l'adulte, le mélange et la combinaison des tissus n'ont lieu que dans les limites de l'indifférence cellulaire, telle que nous l'avons admise chez l'adulte, c'est-à-dire de l'indifférence restreinte aux tissus de substance conjonctive; de là, les combinaisons si fréquentes des tissus myxomateux, fibreux, lipomateux, sarcomateux, etc., qui ont fait inventer les noms de chondro-fibromes, fibro-sarcomes, etc.; on rangerait à tort ces productions parmi les tumeurs

[1] De même qu'on appelle hernie congénitale toute hernie développée, par suite d'une malconformation d'une région herniaire, à une époque plus ou moins éloignée de la naissance.

complexes, ce sont des tumeurs simples, car elles sont formées de tissus de mêmes types, la tumeur complexe doit être formée de tissus de types différents.

Nombre de tumeurs épithéliales sont, il est vrai, composées de tissus de types différents, telles sont le carcinome, l'adénome, les faux adénomes, etc.; mais il a été entendu, dès le début de cet article, que le développement des tissus multiples devrait être simultané, parallèle, et non la conséquence d'une influence réactionnelle exercée par l'un d'eux sur les autres; nous savons à qui revient la priorité évolutive dans le carcinome et l'adénome vrai; nous ne le savons pas aussi exactement dans les tumeurs adénoïdes, nous avons même gardé une certaine réserve au sujet du classement de ces tumeurs, nous demandant si elles ne devaient pas constituer une espèce particulière de tumeurs mixtes ou complexes. Il est vrai qu'on ne peut raisonnablement faire remonter leur apparition à la naissance; mais, d'autre part, la mamelle est un organe spécial qui reste embryonnaire jusqu'à la poussée imprimée par la première grossesse, et il y aurait peut-être lieu de faire des tumeurs dites adénoïdes une classe de néoplasmes intermédiaires aux tumeurs congénitales proprement dites et aux tumeurs de l'adulte.

Anatomie pathologique.

Presque toutes ces tumeurs sont kystiques; la néoplasie peut être représentée par un *kyste simple*, par un kyste multiloculaire, par une véritable *tumeur kystique*, composée en partie de kystes et de parties solides, plus rarement enfin par des *productions purement solides*.

1° *KYSTES*

Simples ou composés, les kystes qui forment le plus grand nombre des tumeurs complexes sont les kystes dermoïdes et les kystes dits mucoïdes.

Kystes dermoïdes [1]. — On appelle kystes dermoïdes des kystes dont la paroi est constituée par un épiderme appliqué sur un derme analogue au derme cutané; souvent cette paroi renferme des glandes sébacées et des follicules pileux, plus rarement on y remarque des papilles et des glandes sudoripares.

Les kystes dermoïdes s'observent principalement au pourtour de l'orbite et dans l'ovaire. Ceux du pourtour de l'orbite siègent de préférence au niveau de la queue du sourcil. On en a rencontré à la surface du crâne, à la face (principalement au niveau de la racine du nez), au cou, dans le plancher de la bouche, dans les parois du thorax et de l'abdomen, aux membres, etc. Il faut y joindre les kystes de la cavité thoracique, du scrotum, des maxillaires et de la région sacro-coccygienne.

Le *volume* des kystes dermoïdes est très variable; il en existe de très petits,

[1] Cruveilhier, *Anat. path.* — Lebert, Soc. de biol., 1852, et *Anat. path.* — Cusset, Thèse de Paris, 1877. — Trévoux, Thèse de Lyon, *Loc. cit.* — Lannelongue, *Traité des kystes congénitaux*, 1886. — Heurtaux, art. Kystes. In *Dict. Jaccoud.* (Voy. Lannelongue pour la bibliographie très complète.)

atteignant à peine la grosseur d'une noisette, d'autres dépassent de beaucoup le volume d'une tête d'adulte [1].

La *structure* a été indiquée dans la définition; la paroi se compose d'un derme dense analogue à celui de la peau, et d'un épiderme dont les cellules subissent l'évolution cornée [2]. Dans l'épaisseur de cette paroi véritablement cutanée, on observe souvent des appareils sébacés, d'où émergent des poils plus ou moins longs et gros. Le contenu se compose surtout d'une matière sébacée mélangée à des touffes de poils et à du liquide séreux; d'autres fois, ce contenu est hui-

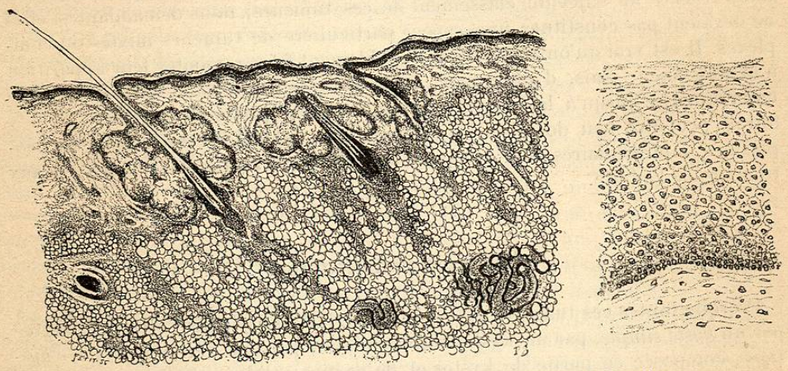

Fig. 103 et 104. — Kyste dermoïde de l'ovaire (préparation de Brault).

leux [3], clair comme de l'eau de roche [4], calcaire, etc. La structure de la poche peut offrir quelques variétés; Forster y a signalé des cornes, d'autres des productions verruqueuses des nerfs et des cellules nerveuses, des fibres musculaires lisses, du cartilage, de l'os et enfin des dents. Les dents sont surtout très communes dans les kystes de l'ovaire; elles sont tantôt libres dans la cavité, tantôt adhérentes à la paroi fibreuse ou bien encore implantées dans une pièce osseuse; toutes les variétés (incisives, molaires, etc.) s'y rencontrent avec leurs caractères normaux. Le nombre de ces organes peut être considérable et atteindre les chiffres de 100 et même de 300 [5].

Je n'ai parlé jusqu'ici que des kystes simples, uniloculaires; d'autres sont à plusieurs loges et méritent le nom de multiloculaires : tels sont spécialement certains kystes dermoïdes de l'ovaire et du cou, de la région sacro-coccygienne, etc.

Kystes mucoïdes. — Ce sont des kystes dont la paroi, au lieu d'être dermo-épidermique, est dermo-épithéliale; on pourrait, par conséquent, les appeler encore dermoïdes muqueux par opposition aux dermoïdes cutanés que nous venons de décrire. Lannelongue, à qui nous devons d'avoir appelé l'attention

(1) Principalement dans l'ovaire.
(2) Nous avons vu, au chapitre des *Épithéliomes*, qu'un dermoïde pouvait devenir le point de départ d'un cancroïde.
(3) Broca, *Arch. d'ophtal.*, 1883.
(4) Giraldès, cité par Lannelongue.
(5) Cas de Ploucquet, cité par Heurtaux. Tübingen, 1798.

sur cette variété, fait observer que tantôt le kyste est mucoïde dans sa totalité, que tantôt il est en partie muqueux et en partie cutané.

Comme exemple des premiers, nous pouvons citer les kystes du cou où l'on a trouvé un revêtement épithélial à cils vibratiles [1]; comme exemple des seconds, les cas où des cavités à parois de muqueuses ont été constatées dans des tumeurs dermoïdes de l'ovaire, du scrotum, du coccyx, etc.

Je ne pense pas qu'il faille, à l'exemple de Trévoux [2], confondre avec ces kystes dermoïdes muqueux, les kystes prolifères qui forment la plupart des

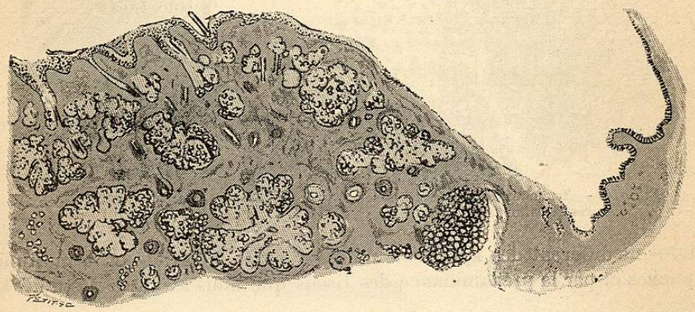

Fig. 105. — Tumeur kystique de l'ovaire (d'après Poupinel). Continuité d'un revêtement épithélial cylindrique avec un revêtement épidermique.

kystes ovariques que nous opérons [3]; c'est aller bien loin dans la spécificité cellulaire que de ranger ceux-ci parmi les tumeurs à tissus multiples, sous prétexte qu'on y rencontre trois sortes d'épithéliums adultes (cylindrique simple, caliciforme, cylindrique à cils vibratiles), non transformables les uns dans les autres. En réalité, ces productions ne méritent le nom de complexes que lorsqu'elles viennent s'ajouter à un dermoïde [4]; sinon j'aurais plus de tendance à les rapprocher des adénoïdes de la mamelle et d'en faire une classe de tumeurs intermédiaires aux tumeurs simples et aux tumeurs complexes.

2° *TUMEURS KYSTIQUES*

Nous pouvons prendre comme types les tumeurs sacro-coccygiennes : ordinairement ces tumeurs renferment des parties solides et des kystes.

Les parties solides se composent de fibres musculaires lisses et striées et de masses osseuses, conjonctives et cartilagineuses; çà et là existent parfois des traînées de cellules épithéliales rappelant les formations glandulaires [5]. Les poches kystiques sont plus ou moins nombreuses, inégalement développées; les unes sont tapissées par un véritable épiderme; dans les autres, les épithéliums

(1) Nélaton, Houel, Tapret, cités par Lannelongue.
(2) Trévoux, *Des tumeurs à tissus multiples.* Thèse de Lyon, 1888.
(3) C'est pour éviter cette confusion qu'au sujet d'une communication de Lannelongue à la Soc. de chir., 1889, je m'étais élevé contre le terme « mucoïde », et que j'avais proposé celui de dermoïde muqueux.
(4) Poupinel, *Arch. de phys.*, 1887.
(5) Observation Tourneux. Thèse Lachaud, 1883. — Observation Ranvier.

cylindriques, ciliés ou non, prédominent; d'autres enfin n'ont pour revêtement qu'un endothélium et forment de véritables kystes séreux. En somme, ces pro-

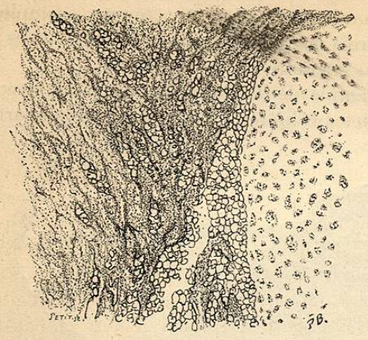

Fig. 106. — Tumeurs à tissus multiples (d'après Nicolle, faible grosseur).

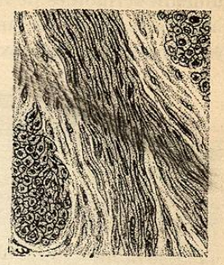

Fig. 107. — Fibres lisses.

ductions ne diffèrent des kystes dermoïdes que par la variété et la multiplicité des poches et par la prédominance des tissus que nous avons déjà étudiés dans

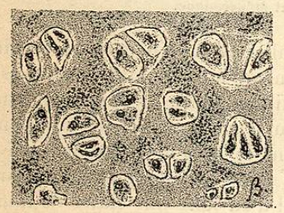

Fig. 108. — Cartilage.

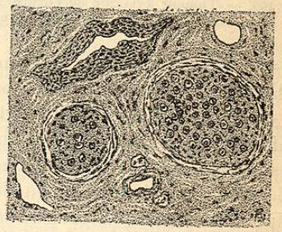

Fig. 109. — Troncs nerveux.

les parois des kystes uniloculaires; on peut d'ailleurs facilement retrouver tous les intermédiaires entre le dermoïde le plus simple et la tumeur la plus complexe.

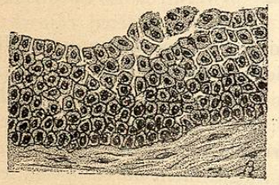

Fig. 110. — Paroi de kyste.

Le siège de cette variété à la région sacro-coccygienne est le plus commun; mais on peut l'observer sur d'autres points, et en particulier dans le scrotum [1], dans le cordon ombilical [2], à la voûte du palais [3], au cou, au maxillaire inférieur, etc.

Dans certaines tumeurs complexes, et spécialement dans celles qu'on a observées chez le fœtus (Trévoux), les tissus embryonnaires sont en plus grande abondance, et on trouve, par exemple, au milieu de masses kystiques, des noyaux de

(1) Verneuil, *Arch. de méd.*, 1845, et Soc. de chir., 1878.
(2) Budin, *Arch. tocol.*, 1888.
(3) Arnold, *Arch. de Virchow*, cité par Trévoux.

myxome, de sarcome ou de carcinome; dans une observation de Braune [1], on rencontrait, disséminés dans la même tumeur sacro-coccygienne d'un fœtus, du carcinome, du sarcome, du lipome, de l'enchondrome et des kystes [2], ces productions complexes ont généralement été présentées sous le nom de cysto-sarcomes-congénitaux.

3° *TUMEURS SOLIDES*

Les tumeurs complexes solides sont plus rares : on peut y ranger (à côté des productions précédentes dans lesquelles les kystes seraient restés à l'état microscopique), certains chondromes de la parotide, des tumeurs, développées aux dépens des éléments embryonnaires des dents, les odontomes (Trévoux), etc.; j'en écarte les fibro-chondromes branchiaux, car ce sont plutôt des malformations de l'appareil branchial que de véritables néoplasmes. Je sais bien d'ailleurs qu'il n'est pas toujours facile de distinguer ces deux processus l'un de l'autre, et nous allons en trouver la preuve dans l'étude de la pathogénie des tumeurs complexes.

Pathogénie.

Presque toutes les tumeurs complexes, sinon toutes, sont d'origine congénitale; elles sont susceptibles de rester longtemps stationnaires à l'état latent pour ainsi dire, pour prendre à un moment donné un accroissement plus ou moins rapide; aussi paraissent-elles parfois se développer primitivement chez l'adulte alors que leur existence remontait jusqu'à la naissance (Frænkel) [3], (Lannelongue).

Bien des théories ont été émises pour expliquer l'origine des tumeurs complexes : la plupart ont le grave défaut de ne s'appliquer non seulement qu'à une variété, mais encore qu'à une localisation spéciale d'une variété. Presque toutes partent de l'origine congénitale de ces tumeurs et recherchent par suite la raison de leur formation dans une anomalie du développement.

Nous avons vu que certaines tumeurs complexes présentent comme une ébauche d'organisation, qu'elles renferment des tissus d'un ordre élevé, tels que des muscles striés, de la peau, et même des éléments nerveux (tubes et cellules); or, il est possible de trouver toute une série d'intermédiaires entre ces productions et d'autres plus complexes encore qui contiennent des portions de fœtus nettement reconnaissables; il y aurait donc ainsi une véritable échelle tératologique commençant au kyste dermoïde simple et aboutissant à l'inclusion fœtale. On a admis, par suite, que toutes ces tumeurs rentrent dans les faits de diplogenèse avec inclusion [4] : deux fœtus se sont développés simultanément aux dépens du même œuf, l'un d'eux s'est arrêté dans son développement, et ce sont ses débris plus ou moins organisés suivant la période de l'arrêt, que nous retrouvons inclus chez son frère, le porteur de la tumeur

(1) Braune, cité par Trévoux.
(2) Voy. également observ. Panas, Soc. de chir., 1879.
(3) Frænkel, *Wiener med. Wochenschrift*, 1883.
(4) Pigné, Soc. anat., 1846. — Cornil et Berger, *Arch. de phys.*, 1885.

complexe. Cette pathogénie paraît vraie si l'on se contente de l'appliquer aux cas où l'on a observé de véritables segments de membres: elle est inapplicable à la plupart des kystes dermoïdes, sans compter qu'elle ne donnerait nullement la clef de certains détails, tels que le nombre considérable des dents, l'existence d'un kyste dermoïde dans chaque ovaire, etc.; nous devons admettre avec Broca, Lebert, Lannelongue, etc., que la théorie de la *diplogenèse* ne paraît convenir qu'à des cas exceptionnels.

Beaucoup plus satisfaisante est la nouvelle théorie que vient d'exposer Repin dans sa thèse (1). Pour Repin, à l'origine de tout kyste dermoïde il y a un ovule; chaque kyste représente un embryon rudimentaire, mais cet embryon ne provient pas d'un ovule fécondé, il provient du développement parthénogénétique de l'ovule : La segmentation du vitellus et la formation d'un blastoderme en dehors de toute fécondation sexuelle, est un fait général dans toute la série animale; elle peut aller chez les Articulés jusqu'à la génération d'un animal viable; dans l'espèce humaine, Morel a observé des ovules dans lesquels la segmentation était aussi dessinée que dans les œufs fécondés. « Dans cette manière de voir, les dermoïdes de l'ovaire résulteraient d'une dégénérescence spéciale de l'ovule associée le plus souvent (puisque ces kystes sont mixtes en général) à une prolifération consécutive de l'épithélium du follicule de de Graaf. »

Je ne m'arrête pas à discuter la théorie de l'*hétérotopie* de Lebert, qui suppose la formation de toutes pièces, au sein des organes, de tissus aussi différenciés (2), ni celle de la *grossesse extra-utérine*.

J'arrive à une pathogénie plus solide, émise pour la première fois en 1852 par Verneuil, et que cet auteur a tenté dans la suite de généraliser : je veux parler de la théorie de l'*enclavement*. Verneuil, frappé par la fréquence des kystes dermoïdes au voisinage de l'orbite et au cou, c'est-à-dire en des points où existent chez l'embryon les fentes brachiales, émit cette idée que, dans un travail anormal d'occlusion de ces fentes (3), il pourrait se produire un pincement du tégument externe et par suite un enclavement d'un petit sac cutané; ce petit sac se développant avec tous ses éléments deviendrait un kyste dermoïde.

Cette théorie s'est plus tard un peu modifiée en s'adaptant à une connaissance plus complète de l'évolution branchiale (4). Les fentes branchiales doivent disparaître par fusionnement de leurs bords; que ce fusionnement soit incomplet, et il pourra se produire, suivant les cas, un kyste dermoïde (muqueux, cutané, ou cutanéo-muqueux), ou une fistule branchiale.

J'ai montré, dans ma thèse d'agrégation (5), que, d'après les travaux des embryologistes modernes, le développement des arcs branchiaux n'est pas aussi simple qu'on l'avait supposé, et fait beaucoup de réserves sur les descriptions un *peu théoriques* (6) qu'on a données de la disparition normale ou anormale des fentes branchiales. Pour moi, le grand mérite de Verneuil a été de chercher dans une anomalie locale du développement l'explication des productions qui nous occupent : j'admets avec lui qu'il existe une relation

(1) Repin, *Origine parthénogénétique des kystes dermoïdes de l'ovaire*. Thèse de Paris, 1892. — Repin a repris en développant une idée de M. Duval.
(2) Acceptée par Follin.
(3) La cause fréquente serait une adhérence du tégument aux pièces du squelette.
(4) Cusset, Thèse de Paris, 1877.
(5) Des arcs branchiaux chez l'homme. Thèse d'agrég., 1886.
(6) Pour ne pas dire fantaisistes.

étroite de cause à effet, entre les kystes dermoïdes du cou et de la tête et le développement de l'appareil branchial; je ne suis pas aussi sûr qu'il faille toujours invoquer le pincement et l'enclavement, je me demande s'il ne faut pas dans une large mesure faire entrer en ligne de compte un processus d'*involution épithéliale* (1).

Du reste, les défenseurs de l'enclavement sentent bien actuellement que cette pathogénie ne peut être généralisée sans quelques modifications; si, à la *rigueur*, les kystes du scrotum et de la région sacro-coccygienne peuvent s'y rattacher, les dermoïdes de l'ovaire, de la cavité thoracique, etc., y échappent. Aussi le terme d'enclavement est devenu plus général (sous la plume de Lannelongue), et s'applique au développement normal des ovisacs aux dépens des tubes de Pflüger. N'est-ce pas sortir de la théorie purement mécanique de Verneuil et de ses élèves, et tendre vers celle à laquelle nous faisions allusion plus haut, c'est-à-dire à la théorie d'une involution épithéliale anormale aboutissant à la formation de germes qui resteront ou non stationnaires dans la suite. C'est, en somme, la théorie de Conheim appliquée et limitée, comme nous le disions au début de cet article, aux tumeurs à tissus multiples.

La théorie de la *cellule nodale* de Bard (2) se rapproche, bien qu'il s'en défende, de la théorie de Conheim ; comme ce dernier, Bard suppose au sein d'un organe la persistance d'éléments embryonnaires, seulement il applique à ces cellules sa théorie du développement cellulaire par dédoublement successif, théorie très ingénieuse et que je vais exposer en quelques mots : chez l'adulte, les types cellulaires sont nettement différenciés, il n'y a que des processus de prolifération cellulaire; chez l'embryon, les cellules plus complexes ne font pas que se multiplier, elles se dédoublent pour ainsi dire pour donner naissance aux divers types qu'elles renfermaient en germe : type épithélial, musculaire, nerveux, etc., c'est à ces cellules complexes de l'embryon que Bard donne le nom de cellules nodales. Les tumeurs à tissus multiples étant nées pendant la période embryonnaire, ne peuvent descendre que des cellules nodales et, suivant que leur origine remontera à une époque plus ou moins rapprochée de la formation primitive des feuillets blastodermiques, leurs cellules nodales, moins dédoublées, donneront naissance à des tissus de plus en plus complexes.

ÉVOLUTION DES TUMEURS COMPLEXES

Je ne puis présenter ici l'histoire clinique des tumeurs à tissus multiples; elle sera faite avec plus de profit dans les articles de pathologie régionale, je ne ferai qu'insister sur l'époque tardive à laquelle ces productions prennent tout leur accroissement et attirent ainsi l'attention du malade et du médecin. Il existe donc une *période latente*, prouvée par les résultats d'autopsies d'ovaires faites chez des petites filles, et une *période d'accroissement*.

D'une façon générale, les tumeurs complexes observées après la naissance,

(1) Lannelongue présente comme une preuve de la théorie de l'enclavement les résultats des expériences de Masse, qui a greffé des lambeaux de peau dans le péritoine de jeunes rats blancs : les expériences de Masse ne prouvent à mon sens qu'une chose, c'est que les greffes cutanées qu'on a réussi à obtenir, s'enkystent, elles ne démontrent nullement que les dermoïdes résultent dans tous les cas d'un déplacement et d'une inclusion de la peau.
(2) Bard, *Lyon médical*, 1888, et Th. Trévoux, *Loc. cit.*

ont un développement lent et constituent des tumeurs bénignes, sans tendance à l'infection locale ou générale; on remarquera toutefois que les tissus d'origine congénitale sont susceptibles de se comporter comme les tissus correspondants de l'adulte; une paroi cutanée de kyste peut devenir l'origine d'un épithéliome pavimenteux [1], une paroi muqueuse du kyste ovarique complexe, peut donner naissance à des productions mucoïdes en tout semblables à celles qui se développent sur un ovaire normal d'adulte. Il se produit ainsi une superposition de tissus néoplasiques d'adultes et de tissus néoplasiques d'embryon, avec toutes les conséquences possibles au point de vue de la généralisation [2] : comme le dit Trévoux, *ce sont des tumeurs de tumeurs*.

Si les tumeurs complexes observées chez l'adulte sont en général bénignes [3], il n'en est pas de même de toutes celles qu'on a rencontrées chez le fœtus [4]. Il existe, nous le savons, chez le fœtus, des tumeurs à tissus multiples dont les éléments sont tous à l'état embryonnaire : ces tumeurs ont la plupart du temps un volume énorme, elles ne tardent pas à amener la mort soit avant la naissance, soit peu de temps après.

(1) Babinsky et Cornil, Soc. anat. *Loc. cit.*
(2) Observ. de Coster. In *Obstetr. Soc. of London*, 1884.
(3) J'entends par là tumeurs à évolution bénigne, quelle que soit la gravité des accidents locaux.
(4) Th. Trévoux.

CHAPITRE VII

APPENDICE AUX TUMEURS

A l'exemple des traités classiques, j'aurais dû placer au chapitre des Tumeurs une description générale des kystes et l'histoire de l'angiome et du lymphangiome.

Pour ce qui est des kystes, j'éprouve un peu d'embarras : il existe assurément dans la plupart des néoplasmes un processus de formation kystique, je l'ai mentionné à propos de chaque espèce. Il ne me resterait à décrire qu'un certain nombre de kystes congénitaux à contenu séreux; cette description trouvera en partie sa place à la pathologie régionale [1]. Je renonce à parler, à propos des tumeurs, de tous les kystes en général, qu'ils soient néogènes ou progènes; je ne vois en aucune façon l'utilité d'écrire un chapitre de pathologie qui rassemble des productions aussi dissemblables que les kystes hydatiques, les dermoïdes, les hygromas, les loupes, les hydropisies tuberculeuses des gaines synoviales, etc.

Quant aux angiomes et aux lymphangiomes, la question est plus délicate; assurément, au sens propre de la définition, ce sont des tumeurs; il y a production d'un tissu nouveau, le tissu vasculaire, qui tend à persister et à s'accroître; remarquons toutefois qu'un certain nombre de taches et même de tumeurs érectiles sont susceptibles de disparaître spontanément. « Le professeur Depaul estime que le tiers des enfants nés à la Clinique ont des taches érectiles plus ou moins larges, sans saillie ou très légèrement saillantes, qui disparaissent pour la plupart spontanément au bout de quelques jours ou de quelques mois [2] ». L'angiome paraît bien plus se rapprocher de la malformation que de la tumeur proprement dite, c'est une malformation locale du système vasculaire, ordinairement congénitale, susceptible de s'arrêter et de rétrograder ou de s'accroître jusqu'à donner naissance à toute une série de dilatations artérielles (anévrysmes cirsoïdes) [3]. Il importe de distinguer des angiomes les productions vasculaires qui accompagnent le développement de tout néoplasme, et dont l'exagération nous a donné dans chaque espèce les formes dites télangiectasiques. Cette distinction [4] est facile, lorsqu'il s'agit des télangiectasies des tumeurs malignes, sarcomes ou carcinomes; elle l'est moins lorsque c'est une tumeur bénigne qui subit la transformation angiomateuse, et l'on conçoit par exemple qu'il puisse être anatomiquement impossible de différencier un lipome en voie de transformation érectile, d'un angiome lipomateux. Quoi qu'il en soit, je n'aurai en vue dans ma description que le processus angiomateux observé en dehors des tumeurs [5].

(1) Voir plus loin les lymphangiomes kystiques.
(2) Lancereaux, *Anat. path.*
(3) A ce titre, l'anévrysme cirsoïde devrait rentrer dans la description des tumeurs; c'est l'avis de Billroth qui, néanmoins, se conformant aux habitudes reçues, traite ces deux maladies dans un chapitre différent.
(4) La plupart des chirurgiens anglais, au commencement de ce siècle, ont fait la plus grande confusion des tumeurs érectiles avec les cancers vasculaires qu'ils désignaient sous le nom de *fungus hématodes*.
(5) De même que le lipome, le fibrome subit assez fréquemment la transformation angiomateuse ou plutôt caverneuse (polypes naso-pharyngiens).