les plaies diverses, par les piqûres et surtout par les piqûres avec corps étranger. La suppuration d'un épanchement sanguin par contusion simple est rare.

Le début est marqué par une douleur tensive, avec chaleur, avec sensibilité extrême au moindre contact. La suppuration est à peu près constante. Elle est annoncée par une douleur pulsative intense, causant l'insomnie; par une fièvre souvent hors de proportion avec un si petit mal. Du troisième au quatrième jour, une gouttelette de pus se forme, constituant sous l'ongle une tache jaune. Ce petit abcès s'ouvre en avant ou dans la rainure latérale; presque jamais il ne perfore l'ongle; s'il est un peu volumineux, il décolle et fait tomber l'ongle, qui repousse difforme si la région lunulaire a été compromise.

Le traitement consiste à évacuer l'abcès : d'un coup de bistouri oblique, s'il pointe vers la rainure péri-unguéale; en trépanant l'ongle, s'il est éloigné du bord.

III

ONYXIS

On a groupé, sous le nom d'onyxis, des affections très disparates dont la caractéristique commune est l'inflammation des parties molles péri-unguéales. J'en ai déjà distrait l'onyxis traumatique, qu'il est logique de décrire à côté des corps étrangers sous-unguéaux.

Il est classique de consacrer quelques lignes à l'*onyxis aiguë rétro-unguéale*, lymphangite réticulaire du derme sus-unguéal, le plus souvent consécutive à une excoriation, à l'arrachement d'une « envie ». Quoiqu'on cherche parfois à établir un diagnostic différentiel entre cette lésion et la « tourniole », il ne semble pas que ces deux affections méritent une description séparée. Je renvoie donc à ce qui sera dit de la tourniole parmi les variétés du panaris.

Je décrirai l'onyxis latérale, et les lésions syphilitiques et scrofuleuses.

1° *ONYXIS LATÉRALE*

L'onyxis latérale est une ulcération du sillon latéral de l'ongle. Cette ulcération repose sur un bourrelet fongueux dans lequel l'ongle s'enfonce. C'est, en résumé, une complication de « l'ongle rentré dans les chairs » ou « ongle incarné », et l'ulcération semble bien être de cause mécanique, due à la pression intempestive de l'ongle sur le sillon latéral infecté par les microbes pyogènes.

Follin, *loc. cit.*, t. II, p. 76, 1867. — Le Dentu, art. Ongles du *Nouveau Dict. de méd. et de chir. prat.*, 1877. — Gosselin, *Clin. chirurg. de l'hôpital de la Charité*, 3e éd., 1879, t. I, p. 111. — Humbert, art. Ongles du *Dict. encyclop. des sciences méd.*, 1881. — Quénu, Des limites de la matrice de l'ongle, etc. *Bull. et mém. de la Soc. de chir.* Paris, 1887, p. 252 et 331. — A. Poncet, Pathogénie de l'ongle incarné. *Troisième Congrès franç. de chir.* Paris, 1888, p. 578, et A. Waill, Thèse de Lyon, 1888-1889, n° 455. — Th. Anger, Sur l'ongle incarné. *Bull. et mém. de la Soc. de chir.* Paris, 1889, p. 594.

Étiologie. — Un fait domine l'étiologie : l'ongle incarné est une maladie du gros orteil; il est rare aux autres orteils, il est douteux à la main; et, des deux bords du gros orteil, l'externe en est le siège à peu près exclusif. Sur 54 onyxis

latérales, Gosselin en compte 47 externes, 4 bilatérales et 3 seulement internes. Quelques autres constatations encore sont importantes : les malades appartiennent pour la plupart au sexe masculin et aux classes sociales inférieures; presque tous sont jeunes, adolescents de quatorze à vingt ans. De temps à autre, on trouve l'ongle incarné chez de jeunes enfants, vers quatre à cinq ans. J'en ai opéré plusieurs qui gênaient la marche, mais ne s'accompagnaient pas de bourrelet ulcéré. L'hérédité a une influence notable.

Le rôle du sexe et de la position sociale s'explique bien par diverses conditions mécaniques. La marche, les fatigues interviennent certainement, surtout chez les sujets peu soigneux, malpropres. L'action de la chaussure a été diversement interprétée. Elle est réelle, quoique Dionis objecte l'existence possible de l'onyxis chez les religieux déchaussés. Mais pointue ou carrée, fine ou grossière, peu importe : c'est la chaussure mal ajustée qu'il faut incriminer.

La cause déterminante de l'onyxis latérale semble en effet d'ordre mécanique. L'ongle est refoulé de haut en bas et vient incessamment irriter, couper, ulcérer la rainure latérale; ou bien, le bourrelet des parties molles externes étant mal maintenu, le poids du corps, appuyant sur le sol, refoule de bas en haut, par une force passive, ce bourrelet qui vient se léser contre le bord de l'ongle.

Tout cela explique bien pourquoi c'est en avant surtout, près de l'angle antérieur, libre, que le bord de l'ongle s'incarne. De là le rôle de la forme de l'ongle, qui dur, épais, bombé, transmet trop énergiquement la pression de la chaussure; qui trop mince, trop étroit, trop aplati, maintient mal les parties molles. De là encore la prédisposition lorsque l'ongle est coupé en rond, le bourrelet péri-unguéal devenant plus long que le bord de l'ongle, bord rendu en outre tranchant par le fait même de la section. De même enfin, dit le professeur Le Fort, on comprend bien l'incarnation et l'ulcération lorsque le gros orteil chevauche sur le second, qui refoule les chairs en haut.

Toutes ces causes mécaniques n'agissent que si des micro-organismes pyogènes entrent en jeu pour provoquer et entretenir l'ulcération.

Reste un fait à interpréter : pourquoi l'ongle incarné est-il une maladie de l'adolescence? dans la proportion de 41 sur 54, affirme Gosselin. Des chiffres semblables font immédiatement attribuer un rôle à la croissance et invoquer une disproportion, temporaire au moins, entre la largeur de l'ongle et celle des parties molles péri-unguéales. Est-ce le développement de l'ongle qu'il faut incriminer, ou bien, au contraire, celui des parties molles? La première théorie était celle de Gosselin, mais des mensurations soignées ont conduit Poncet (de Lyon) à la seconde. Le bourrelet latéral trop large déborde l'ongle sur le bord duquel, refoulé de bas en haut, il vient se contondre, se couper, s'ulcérer.

On conçoit, d'ailleurs, que certaines causes adjuvantes puissent favoriser l'incarnation et l'ulcération. Mal soignés, malproprement pansés par un sujet qui continue de marcher, un érythème humide, un herpès, une tourniole, etc., sont souvent la cause déterminante d'une ulcération qui ne se cicatrise pas : à partir de ce moment l'onyxis latérale existe. La scrofule, la syphilis surtout, ont parfois une action analogue. Verneuil a vu l'ongle incarné se manifester chez des sujets âgés à l'occasion du diabète.

Symptômes. — Le *début* est marqué par une légère douleur, avec gonflement et rougeur, qui s'exagère pendant le jour par la marche et la station; qui s'amende au contraire au repos, pendant la nuit. Puis une petite écorchure se

forme dans la rainure unguéale, le plus souvent en avant, et dégénère peu à peu en une ulcération qui se creuse, gagne d'avant en arrière et arrive à occuper toute la longueur de la rainure. Parfois l'incarnation est bilatérale, et même l'ulcération peut entourer l'ongle en fer à cheval.

L'ulcération une fois constituée, la suppuration est fétide, assez abondante, les tissus voisins se tuméfient, le bourrelet latéral devient dur, saillant, tandis que de la perte de substance naissent des fongosités saignantes qui recouvrent plus ou moins la face dorsale de l'ongle. La couleur de la peau est d'un rouge violacé, qui s'éteint progressivement en se diffusant. Dans les cas anciens, la phalange déformée, élargie, aplatie, prend la forme d'une spatule. L'ongle, à un moment donné, se décolle, devient mince, tranchant, facile à déchirer : mais jamais il ne tombe de façon que la guérison spontanée puisse survenir.

L'onyxis latérale est une lésion sérieuse, car la douleur devient vive dès que l'ulcération est quelque peu accentuée, et elle rend impossible ou tout au moins très pénible la marche, la station même. Dans la classe laborieuse, cet inconvénient n'est pas minime. De plus, le sujet porte une ulcération permanente et une ulcération du pied : aussi est-il exposé à des *complications inflammatoires*, à des lymphangites surtout.

Traitement. — Pour les accidents du début, l'*hygiène du pied* donne d'excellents résultats. L'ongle sera coupé carré, la propreté sera minutieuse, les chaussures seront aisées, le sujet gardera le repos dès que l'inflammation tendra à se manifester. Pour l'onyxis confirmée, ces pratiques simples suffisent souvent, à condition d'y associer l'*isolement de l'ongle et des parties molles*, par interposition d'une bandelette de linge, de quelques brins de charpie. C'est plus simple et aussi efficace que les lames métalliques de Desault, de Boyer, que les appareils de Vésignié, de Labarraque. Il est vrai que tous ces petits moyens demandent de la propreté, du soin et de la patience : aussi réussissent-ils presque toujours dans la classe aisée, tandis que dans la classe ouvrière on est ordinairement obligé de prendre le bistouri.

Les *procédés opératoires* sont extrêmement nombreux, ce qui tient à l'efficacité insuffisante de beaucoup d'entre eux. Le but visé est, suivant les cas : 1° isoler l'ongle et les parties molles; 2° détruire les parties molles; 3° arracher l'ongle; 4° détruire l'ongle.

Le *procédé de Guyon* obtient l'*écartement de l'ongle et des parties molles*. Un fragment en quartier d'orange est excisé sur la face latérale du gros orteil, tout le long du bourrelet, à 3 ou 4 millimètres de son bord libre; ce fragment a 3 ou 4 millimètres de large. Il s'arrête en arrière et en avant à une incision libératrice, perpendiculaire à l'axe de l'orteil. Les surfaces cruentées étant juxtaposées, on conçoit que le bourrelet se trouvera abaissé de toute la hauteur du fragment excisé. Un rouleau de diachylon maintenu par une circulaire suffit pour obtenir cette juxtaposition.

La *destruction du bourrelet* par le fer rouge ou les caustiques est délaissée. On emploie parfois encore, dans la classe aisée, la méthode de G. Monod : l'ulcération est cautérisée énergiquement au nitrate d'argent, deux ou trois fois en cinq ou six jours; l'eschare tombée, on laisse un pansement au diachylon tant que l'ongle n'est pas assez long pour pouvoir être coupé carrément.

L'*arrachement total ou partiel de l'ongle* est insuffisant. Certains chirurgiens ont conseillé de fendre l'ongle dans toute sa longueur d'un coup de ciseaux et

d'extirper la moitié incarnée. D'autres ont enlevé l'ongle entier, d'une seule pièce, ou après fente médiane (Dupuytren). Pendant que l'ongle repousse, l'ulcération se cicatrise : mais une fois l'ongle repoussé, la récidive est la règle, quoi qu'en ait dit Verneuil.

La vraie méthode consiste à *détruire définitivement la partie incarnée de l'ongle*, ce qui est aisé, en extirpant, avec le bourrelet fongueux, la partie correspondante de la matrice et du derme sous-unguéal.

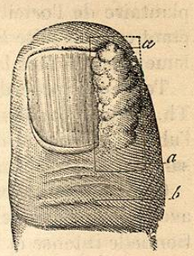

Fig. 139.— Onyxis latérale avec incarnation.
a, *a*, chairs fongueuses comprises dans quatre incisions. — *b*, ligne articulaire.

Le procédé de Follin se propose de ne sacrifier que le bord incarné de l'ongle. « On trace quatre incisions qui comprennent avec les chairs fongueuses une languette plus ou moins large de l'ongle et du derme sous-unguéal. Une petite incision transversale, à 5 millimètres en arrière du repli qui recouvre la racine de l'ongle, forme la partie postérieure de ce quadrilatère, dont le bord antérieur répond à la partie libre de l'ongle. Les deux incisions latérales sont tracées l'une au delà du bourrelet des chairs fongueuses, l'autre sur l'ongle même, à une distance variable du milieu de cet ongle. Il faut avoir soin de disséquer le lambeau assez profondément pour ne pas laisser dans la plaie des fragments du derme sous-unguéal » (fig. 139). Gosselin, plus radical, a préconisé l'extirpation de l'ongle entier et la dissection

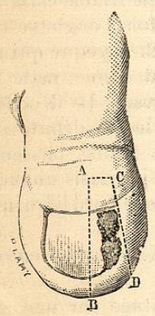

Fig. 140.

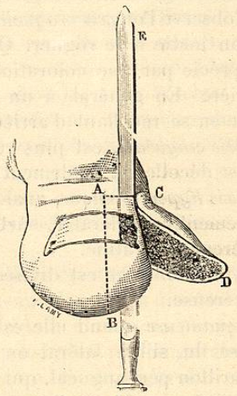

Fig. 141.

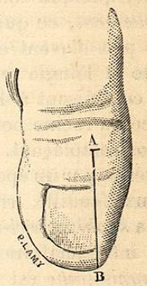

Fig. 142.

Fig. 140 : A, B, C, D, quadrilatère qui sera sacrifié. — Fig. 141 : C, D, lambeau transfixé; le bistouri à lame étroite chemine suivant C, A, puis A, B. — Fig. 142 : Résultat opératoire.

totale de la matrice et du derme sous-unguéal. On peut se dispenser de disséquer tout le derme sous-unguéal : il suffit d'en enlever la partie lunulaire, qui seule sert à la formation de l'ongle. De là des procédés de Quénu [1], de Stocquart.

Le procédé le moins compliqué est celui de Baudens : un fort coup de bistouri racle la face latérale de la phalange, de la partie la plus reculée de la

[1] Quénu, *Bull. et mém. de la Soc. de chir.* Paris, 1887, n. s., t. XIII, p. 252 et 331. — Bussat, Thèse de doctor. Paris, 1888-1889, n° 21.

matrice à la pointe. Il enlève donc les parties molles ulcérées, un rectangle latéral de l'ongle et toute la matrice correspondante. Ce procédé est expéditif et efficace ; mais il a le défaut de sacrifier trop de parties molles, et la cicatrisation est lente. Aussi vaut-il mieux, avec Th. Anger, transfixer d'abord dans les parties saines un lambeau triangulaire, à base postérieure, allant du bord plantaire de l'orteil à 2 ou 3 millimètres en dehors du bourrelet. L'excision étant ensuite faite à la manière de Baudens, ce lambeau s'appliquera très facilement sur la face latérale de la phalange (fig. 140, 141 et 142).

Tous ces procédés exposent à la récidive, rare il est vrai dans celui de Th. Anger. La dissection complète de la matrice met seule complètement à l'abri. Le procédé de Quénu a l'avantage de permettre, par suture transversale, la réunion immédiate, ce qui abrège le traitement.

Cette petite opération se pratique en anesthésiant l'orteil par congélation, avec un mélange de glace pilée et de sel marin. Pour éviter une douleur réactionnelle intense et le sphacèle possible, Th. Anger conseille de ne faire durer le contact avec la glace que pendant une à deux minutes, et non pas pendant cinq minutes, comme le voulait Velpeau.

2° *ONYXIS SYPHILITIQUE*

Il faut distinguer la syphilis unguéale et la syphilis péri-unguéale.

a. La *syphilis unguéale* présente, dit A. Fournier, quatre variétés. Aux mains, chez les femmes surtout, s'observe l'*onyxis craquelée* : l'ongle friable est ébréché, dentelé, quelque soin qu'on mette à le rogner. Quelquefois l'ongle se *décolle partiellement*, ce qui s'apprécie par une coloration blanche opaque qui gagne peu à peu d'avant en arrière. En général, à un moment donné, cette lésion s'arrête et l'ongle repousse en se recollant d'arrière en avant. Le décollement total, conduisant à l'*alopécie unguéale*, est plus rare : la lésion débute vers la matrice, la racine bombe, se décolle, et finalement l'ongle tombe, laissant voir déjà son remplaçant. L'*onyxis hypertrophique*, analogue au psoriasis unguéal, se caractérise par un épaississement considérable, surtout vers le bord libre, qui est rugueux, fendillé, irrégulièrement stratifié.

b. La *syphilis péri-unguéale secondaire* est divisée par A. Fournier en onyxis sèche, inflammatoire et ulcéreuse.

L'*onyxis sèche* est dite *squameuse* quand elle est constituée par une simple syphilide papulo-squameuse du sillon latéral ou antérieur. *Cornée*, elle est caractérisée par un vrai durillon péri-unguéal, qui quelquefois, par frottement, par arrachement, devient ulcéreux. L'*onyxis inflammatoire* ressemble, tout à fait au début, à une tourniole vulgaire; mais cette *tourniole syphilitique* ne suppure pas. L'ulcération, suivie quelquefois de la chute de l'ongle, est rare.

Les deux formes précédentes n'ont aucun intérêt chirurgical. Mais, abandonnées à elles-mêmes, elles deviennent parfois ulcéreuses, surtout si la région est malpropre. Ailleurs, la *forme ulcéreuse* est *primitive*, due alors à une véritable plaque muqueuse péri-unguéale. Cette onglade syphilitique peut siéger aux mains et aux pieds, mais elle est plus fréquente au pied et y a une prédilection marquée pour le gros orteil. On voit une ulcération fongueuse, irrégulière, toujours assez creuse, à sécrétion abondante, séro-purulente, fétide. Autour est un bourrelet saillant, rouge sombre ou violacé.

Cette lésion peut occuper tout le pourtour de l'ongle ou seulement le repli rétro-unguéal, et c'est généralement dans cette dernière région qu'elle débute. Elle arrive à entourer tout l'ongle, à ulcérer la matrice, et l'ongle racorni, brunâtre, finit par tomber. A partir de ce moment l'état s'améliore, car jusque-là l'ongle ébranlé était une cause d'irritation incessante. La régénération de l'ongle est subordonnée à l'état de la matrice.

Quelquefois, la lésion s'aggrave; sur ce doigt en massue, violacé, fongueux, l'ulcération peut atteindre et nécroser la phalange.

Ces complications sérieuses s'observent surtout aux orteils, où la marche, la malpropreté engendrent des phénomènes douloureux et inflammatoires. Au pied, au gros orteil principalement, une autre particularité est à noter. Il n'est pas rare que l'onyxis syphilitique soit en cet endroit latérale et non point postérieure; c'est qu'alors il y avait, souvent au moins, une tendance légère à l'incarnation, et que cette irritation, jusque-là bien tolérée, a provoqué la localisation de la vérole. On conçoit qu'alors l'aspect sera fort analogue à celui de l'onyxis latérale simple; la couleur du bourrelet est cependant plus violacée, plus blafarde, l'ulcération est de plus mauvais aspect, la suppuration est plus sanieuse. Ces quelques particularités permettent, en dehors des commémoratifs ou des accidents concomitants, de soupçonner un diagnostic dont on conçoit toute l'importance pour la thérapeutique.

A côté de la syphilis secondaire, une mention est due à la *syphilis tertiaire*. Parfois une sorte de gomme diffuse, bientôt ulcérée, envahit la rainure péri ou rétro-unguéale, puis cerne l'ongle entier et provoque sa chute, si l'on n'intervient vite par un traitement heureusement efficace.

Le *traitement général* de la syphilis sera mis en œuvre. Dans la forme ulcéreuse, un *traitement local* est en outre indiqué. L'ongle, toujours irritant, sera arraché pour peu qu'il soit ébranlé; pour l'onyxis du pied, on fera cesser la marche. Les applications d'iodoforme, d'emplâtre de Vigo, de teinture d'iode, et au besoin de nitrate acide de mercure, hâtent la cicatrisation.

3° *ONYXIS SCROFULEUSE*

L'*onychia maligna* de Wardrop est une lésion de l'enfance et de l'adolescence. Est-ce une lésion de nature scrofuleuse? La question n'a guère été étudiée à ce point de vue. Mais il est certain cliniquement que, chez les scrofuleux, les onyxis traumatiques, les lymphangites péri-unguéales, les engelures même, ont une évolution caractéristique, au lieu de disparaître sans laisser de traces comme sur un sujet sain. La lésion peut occuper plusieurs doigts, simultanément ou successivement.

Un gonflement rouge, livide, marque le début, au niveau du pli rétro-unguéal, puis fait tout le tour de l'ongle et forme un bourrelet qui s'ulcère, devient fongueux, saignant; l'ongle mou, noirâtre, ébranlé, finit par tomber. Dans une autre forme, la lésion initiale est un abcès sous-unguéal. L'ongle décollé tombe, et l'ulcération apparaît, identique à ce qu'elle est dans le cas précédent.

Cette affection est chronique, et si un traitement approprié ne l'arrête, elle peut causer des désordres assez sérieux : l'ulcération destructive de la matrice rend définitive la chute de l'ongle; la nécrose de la phalange est possible.

Le *traitement* local consiste à enlever l'ongle s'il est ébranlé, à cautériser ou

exciser les fongosités, et à faire des pansements à l'iodoforme ou à l'emplâtre de Vigo. On aura soin d'administrer la médication anti-scrofuleuse.

IV

TUMEURS SOUS-UNGUÉALES

L'exostose sous-unguéale du gros orteil n'a avec l'ongle que des rapports de voisinage, et il n'en sera pas question ici. Je dois mentionner certaines productions morbides nées du derme sous-unguéal. On trouve, dans le traité de Follin, une mention des hypertrophies papillaires; mais les études un peu précises sont toutes récentes. Elles sont dues, en 1888, au professeur Le Fort et à son élève P. Thiéry. Puis sont venues des observations de G. Marchant, de Le Clerc (de Saint-Lô), de Brunon (de Rouen), de Toupet et Peyrot. Ces matériaux ont été réunis dans la thèse de Lebouc [1].

Les tumeurs sous-unguéales atteignent surtout le gros orteil de sujets jeunes et ont pour cause la pression exercée par des chaussures trop étroites sur la face dorsale de l'ongle. Les symptômes fonctionnels attirent vite l'attention, car la douleur pendant la marche est vive. On voit alors qu'une saillie plus ou moins dure soulève l'ongle au niveau du sillon antérieur. La tumeur naît quelquefois au centre du derme sous-unguéal, et apparaît par transparence, sous forme d'une tache jaunâtre. Il n'y a pas de phénomènes inflammatoires.

Les caractères précédents sont communs aux diverses *variétés anatomiques* des tumeurs sous-unguéales. Ces variétés sont multiples, et l'on a signalé le durillon simple, le papillome, le fibrome, le myome, et même l'épithélioma tubulé. Le myome à fibres lisses observé par Blum, le fibrome vu par Verneuil, avaient décollé et chassé l'ongle, puis s'étaient ulcérés. Les durillons et papillomes décrits par Le Fort, Thiéry, Le Clerc, G. Marchant, n'avaient pas produit une semblable lésion. L'ongle était soulevé, mais non décollé.

Le *pronostic* est bénin, toutes réserves faites pour l'épithélioma, quoique la malade de Peyrot soit indemne de récidive au bout d'un an.

Le *traitement* consistera en l'ablation de la tumeur après arrachement de l'ongle. Le papillome traité par Gérard Marchant a repullulé sur place, en sorte qu'il fallut amputer la phalange pour parvenir à la guérison radicale.

(1) Thiéry, *Bull. de la Soc. anatom.*, 1888, p. 332. — R. Leclerc, *Ibidem*, p. 446. — Toupet, Épithélioma sous-unguéal. *Ibidem*, 1889, p. 30. — L. Lebouc, Thèse de Paris, 1888-1889, n° 359.

LYMPHATIQUES, MUSCLES TENDONS, SYNOVIALES TENDINEUSES ET BOURSES SÉREUSES

Par le Dr FÉLIX LEJARS

Professeur agrégé à la Faculté de médecine. — Chirurgien des hôpitaux de Paris.

CHAPITRE PREMIER

VAISSEAUX LYMPHATIQUES

Le système lymphatique est un des derniers venus en pathologie. Trop fins, les vaisseaux lactés d'Aselli (1622), de Pecquet, de Rüdbeck, de Bartholin, se prêtaient mal aux procédés d'analyse qui étaient ceux de la clinique et de l'anatomie pathologique au siècle dernier; aussi, quand les recherches de Hewson, de Cruikshank, et surtout de Mascagni eurent achevé presque la description topographique du système, l'application qu'on voulut faire des données nouvelles à la pathologie fut-elle encore tout hypothétique; ainsi en est-il des Traités d'Assalini [1] et de Sœmmering [2].

Au mémoire d'Alard (1824) débute l'histoire précise de la pathologie lymphatique: Andral, Cruveilhier, Breschet, J. Roux, Bouisson et plus tard Chassaignac apportent de nouveaux documents.

Mais c'est à Velpeau que revient l'honneur d'en avoir le plus loin poursuivi l'étude. Il sut prévoir l'immense rôle qui était réservé au système lymphatique, et son article *Angioleucite* [3] reste comme un monument d'analyse clinique; la théorie infectieuse contemporaine y est contenue tout entière.

A l'avènement des doctrines microbiennes, le rôle des absorbants allait grandir encore : ils devenaient l'une des voies principales de l'inoculation et de la diffusion virulentes, et on les trouve mêlés aux maladies de la plupart des organes et des tissus.

Aussi leur histoire est aujourd'hui trop large pour entrer tout entière dans le cadre d'un *Traité de chirurgie*, et, du reste, l'heure n'est pas venue encore où les nombreux problèmes de pathologie générale qu'elle soulève pourraient recevoir une solution définitive.

(1) Assalini, *Essai médical sur les vaisseaux lymphatiques*. Turin, 1787.
(2) Sœmmering, *De morbis vasorum absorbentium*. Francfort, 1795.
(3) *Dict. Encyclopédique*, 1866.