cite un cas, où l'on pouvait introduire un stylet dans un trajet canaliculé au-dessus et au-dessous de l'orifice, et Bassereau a constaté, dans une autopsie, que le canal fistuleux était bien un lymphatique hypertrophié, à paroi épaissie, qui allait se perdre d'une part dans les ganglions inguinaux, et se fusionnait, à son autre extrémité, avec l'induration chancreuse.

Lymphangite syphilitique secondaire. — Dès le déclin du chancre, on pourrait parfois, d'après Jullien, reconnaître les rudiments d'une « leucopathie généralisée »; sur les membres, le long des gaines vasculaires, on sent de minces cordelettes, résistantes et dures, et les ganglions, cervicaux et épitrochléens surtout, sont déjà engorgés.

C'est sous cette forme, en effet, que se présente la lymphangite secondaire, décrite par Bazin, Sigmund, Rollet, etc. C'est au cou et au membre supérieur, et aussi à la face interne de la cuisse et même sur le tronc, qu'on la trouve, contemporaine des adénopathies; mais il faut la chercher. Sa marche est froide et indolente : elle se résout toujours.

Lymphangite syphilitique tertiaire. — C'est une lymphangite en cordons ou en plaques.

Elle survient à une époque plus ou moins tardive, et qui varie de trois à trente ans après l'infection. Elle reparaît souvent près de la région même où siégeait la lésion primaire, aux organes génitaux; ou encore, on trouve ses cordons reliant plusieurs ganglions atteints d'adénopathie gommeuse.

Ce sont des cordons aplatis, durs, plus souvent arrondis, très légèrement bosselés et presque cylindriques. S'ils sont en faisceau, une gangue de sclérose les entoure et les fusionne quelquefois, sans qu'on puisse les isoler. Leur rétraction entraîne des gênes fonctionnelles : l'incurvation latérale de la verge, par exemple.

Il est une autre forme de la lymphangite gommeuse : c'est la forme en plaques. Dans un fait de M. Lailler, la peau présentait une série de plaques saillantes, élastiques, à grand diamètre dirigé suivant l'axe du membre, et reliées entre elles par une sorte de bande ou cordon induré. Peut-être doit-on ranger dans ces faits ce que Verneuil a décrit sous le nom de lymphangiome tertiaire (voy. *Syphilis des ganglions lymphatiques*).

IV

LYMPHANGITE TUBERCULEUSE

C'est à l'intestin et dans le mésentère que la lymphangite tuberculeuse a été d'abord décrite par Andral, Cruveilhier, Carlswell, Förster, Klebs, Hérard et Cornil; elle y est presque d'observation courante. Virchow la signale sur les lymphatiques du cordon. Au poumon, elle était aussi depuis longtemps connue et Lépine l'avait étudiée en 1870.

Mais la lymphangite tuberculeuse chirurgicale, celle des membres restait mêlée au groupe confus des angioleucites chroniques; à peine Colin l'avait-il relevée, dans ses expériences.

L'observation de Bazin (1870) peut passer aujourd'hui pour le type clinique le plus complet et le mieux caractérisé de lymphangite tuberculeuse; mais, avec les données de l'époque, l'interprétation était difficile, et la pièce a longtemps figuré au Musée de Saint-Louis sous le titre de *Lymphite valvulaire* (fig. 148).

En 1880, à la Société de chirurgie, un important mémoire de M. Lannelongue sur les abcès froids tuberculeux dû tissu cellulaire mettait en question l'origine lymphatique de ces tuberculoses sous-cutanées, MM. Verneuil, Desprès, Marc Sée la soutenaient, et M. Le Dentu donnait, sous le titre d'abcès lymphangitiques profonds à marche chronique, une observation très caractéristique, qu'il intitulerait aujourd'hui : lymphangite tuberculeuse (1).

Mais c'est surtout depuis que la tuberculose par inoculation cutanée chez l'homme est connue et étudiée, que des faits de lymphangite tuberculeuse ont été publiés, assez nombreux aujourd'hui, pour permettre d'en écrire l'histoire.

L. E. Dupuy, Sur un cas de tumeurs suppurées des lymphatiques du membre supérieur. *Ann. de dermat. et de syphil.*, 1870 (c'est l'observation de Bazin).—Lannelongue, Soc. de chir., février 1880. — Weigert, Die Verbreitung des Tuberkelgiftes nach dem Eintritt in das Organismus. *Jahrb. für Kinderheilkunde*, 1886, t. XXI. — Weichselbaum, *Wiener med. Wochensch.*, 1884, nos 12 et 13. — Merklen, Soc. méd. des hôpit., 12 juin 1885, et *Ann. de dermat.*, 1888. — Martin du Magny, Thèse de doct., 1885. — W. Vallas, Sur les ulcérations tuberculeuses de la peau. Thèse de doct. Lyon, 1887.—Birsch-Hirschfeld, Die Geschwülste der Lymphgefässe. *Lehrbuch der path. Anatomie*, 1887. — Hanot, art. Phthisie du *Dict. de méd. et de chir. prat.* — Sanchez-Toledo, Thèse de doct., 1887. — Tuffier, Un fait d'inoculation tuberculeuse chez l'homme. *Études expér. et clin. sur la tuberculose* (Verneuil), 1888. — Morel-Lavallée, Scrofulo-tuberculose de la peau. *Ibidem*. — Lefèvre, Sur la tuberculose par inoculation cutanée chez l'homme. Thèse de doct., 1888. — Tartivel. Contribution à l'étude de la tuberculose d'origine cutanée. Thèse de doct., 1890. — Hallopeau et Goupil, Lymphangite gommeuse de nature probablement tuberculeuse. Société de dermat. et de syphil., 10 juillet et 13 novembre 1890. — Prioleau (de Brives), De la tuberculose cutanée et de la lymphangite tuberculeuse consécutives à la tuberculose osseuse. *Études expér. et chir. sur la tuberculose*, t. III, 1891, p. 116. — Lejars, Essai sur la lymphangite tuberculeuse. *Idem*, p. 190. — Dubreuilh et Auché, De la tuberculose cutanée primitive. *Arch. de méd. expériment.*, 1re sér., t. II, n° 5, 1890, p. 604. — Goupil, De la lymphangite tuberculeuse et particulièrement de sa forme angiectasique. Thèse de doct., 1892. — Friedrich Westberg, Ein Fall von Lymphangoïtis tuberculosa nach Lupus. *Inaug. Diss. Freiburg-in-Brisgau*, 1892.

Étiologie. — Les conditions d'âge et de sexe ne présentent rien de spécial : sur 20 cas relevés par Goupil, on trouve 7 cas de 6 à 20 ans, 11 cas de 20 à 40 ans, 2 cas au-dessus de 60 ans.

En ne laissant à ces termes qu'une valeur conventionnelle, on peut dire de la lymphangite tuberculeuse qu'elle est *primitive* ou *secondaire*.

A la variété *primitive* se rapportent un certain nombre de faits, aujourd'hui nombreux, d'inoculation cutanée de la tuberculose. Le plus souvent il s'agit de lésions toutes superficielles, de piqûres, d'érosions, de micro-traumas, comme disait Verneuil. Leur mode de production ne laisse parfois subsister aucun doute sur la réalité du contage, et, de temps en temps, la preuve bactériologique a été fournie, par l'examen de la lésion d'entrée. Signalons d'abord les piqûres anatomiques et le « tubercule anatomique » qui leur succède : chez les malades de Karg et de Morel-Lavallée, par exemple, la lymphangite tuberculeuse ne procédait pas d'une autre origine. — La femme observée par Tuffier soignait un phtisique : elle eut au doigt une ulcération suspecte, bientôt suivie d'une série d'abcès tuberculeux, le long des lymphatiques du membre. Une autre malade (celle de Jeanselme) soigne son mari phtisique : il se développe à la face palmaire de l'index et à la première phalange du pouce deux nodules cutanés,

(1) Communication orale.

qui ne tardent pas à devenir le point de départ de la lymphangite tuberculeuse. La pathogénie est tout aussi nette, chez les malades de Merklen, de Dubreuilh et Auché.

Ailleurs l'inoculation tuberculeuse ne se démontre plus qu'*a posteriori*, pour ainsi dire. L'infirmier de Tartivel s'était enfoncé dans la paume de la main, en frottant le parquet d'une salle, une esquille de bois : un an après, « un petit bouton blanc entouré d'une auréole violette » se développe entre les deuxième et troisième métacarpiens, s'ouvre et donne issue au corps étranger; mais la petite plaie ne se ferme pas. Une petite malade, dont nous avons publié l'histoire en 1891, s'était piquée à la troisième phalange du médius, en travaillant à la couture; il en était résulté une tourniole d'allures torpides, et bientôt une lymphangite tuberculeuse, des mieux caractérisées, étendue à tout le membre supérieur; Tournier (de Lyon) a publié un curieux exemple d'inoculation par le tatouage (1).

Il faut reconnaître que la porte d'entrée est parfois si étroite qu'elle passe inaperçue, d'autant mieux que la lésion locale n'est pas constante et ne présente d'ailleurs le plus souvent, qu'un caractère assez banal : on comprend que l'étiologie soit alors hypothétique.

Secondaire, la lymphangite tuberculeuse vient compliquer une tuberculose locale, à un stade plus ou moins tardif de son évolution. Il y a, du reste, ici, une distinction à établir, suivant qu'il s'agit d'une tuberculose de la peau ou propagée à la peau, ou d'un foyer tuberculeux profond, sans lésion tégumentaire.

Morel-Lavallée, le professeur Fournier (2), Leloir (3), F. Westberg (chez une malade de Kraske) ont observé la lymphangite tuberculeuse au cours du lupus. Or la peau s'inocule fréquemment, par suite de l'extension des foyers tuberculeux profonds : Cronier et Jeanselme en avaient déjà fourni des exemples. En 1891, Prioleau (de Brives) a publié cinq observations de lymphangite tuberculeuse développée autour de fistules osseuses : la tuberculose osseuse engendre, « par ensemencement », la tuberculose cutanée et la peau sert d'intermédiaire entre le foyer profond et les troncs lymphatiques sous-dermiques.

Dans un autre groupe de faits, d'un haut intérêt, la lymphangite tuberculeuse secondaire n'est reliée par aucune voie directe, aucune continuité apparente, avec le foyer profond originel. Elle paraît, au cours d'une tumeur blanche non ulcérée (Goupil, Artus, Verneuil), d'une synovite des gaines palmaires, recouverte d'une peau intacte. Chez le malade de MM. Hallopeau et Goupil, les extrémités inférieures des os de la jambe paraissaient gonflées et malades. Enfin les « abcès concomitants » du professeur Lannelongue, qui coexistent d'ordinaire avec la tuberculose osseuse, ne doivent-ils pas être rapportés, eux aussi, au processus de la lymphangite tuberculeuse?

Par quel mécanisme les troncs lymphatiques superficiels sont-ils alors envahis? Pourquoi ne le sont-ils que rarement, et sous quelles influences locales? Quel est, en pareille occurrence, l'état des lymphatiques profonds? Autant de questions qu'il est utile de poser, sans pouvoir faire plus.

Jusqu'à présent, la lymphangite tuberculeuse (chirurgicale) n'a été observée

(1) Tournier, *Tuberculose de la peau inoculée par le tatouage. Lyon médical*, 23 juin 1889. — Le malade avait délayé dans sa salive l'encre de Chine qui devait servir au tatouage.
(2) Fournier, *Tuberculose de la peau, tubercules anatomiques, lymphangite tuberculeuse à foyers gommeux. Bull. de la Soc. méd. des hôpit.*, 1888.
(3) Leloir, *Ann. de dermat. et de syphil.*, 1886, p. 528.

qu'aux membres, et avec une fréquence à peu près égale aux membres supérieurs et inférieurs (1) : pourtant la main, l'avant-bras et le bras ont été le siège, en général, des exemples les mieux caractérisés.

Anatomie pathologique. — Elle a été surtout étudiée dans les lymphangites tuberculeuses viscérales, celles du poumon, de l'intestin (Cornil et Ranvier, Lépine, Girode) (2); pourtant les lymphangites externes ont été l'objet de quelques recherches, assez rares encore, mais qui semblent concorder par leurs résultats avec celles dont nous venons de parler.

Il s'agit, avant tout, d'une lymphangite *noueuse* : épaissis, bosselés, d'un blanc jaunâtre, les troncules lymphatiques figurent autant de cordelettes à nœuds, et ces nœuds deviendront plus tard des gommes et des abcès froids.

Karg, Goupil et Jacquet, Dubreuilh et Auché, Westberg ont publié quelques

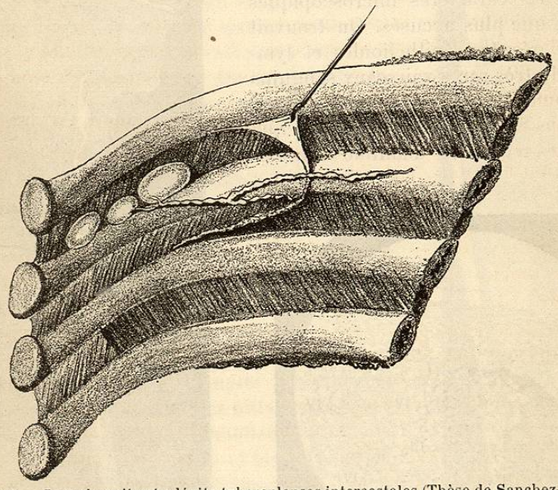

Fig. 145. — Lymphangite et adénite tuberculeuses intercostales (Thèse de Sanchez-Toledo, pl. III, fig. 1).

examens histologiques, à divers stades du processus. D'après Westberg, il y a trois phases à considérer.

Dans la première, les troncules lymphatiques, de paroi très épaissie, ne sont pourtant pas oblitérés : leur lumière, circonscrite par un bord festonné, se montre encore nettement sur les coupes. Le même fait a été relevé par Goupil et Jacquet : il s'agissait d'une lymphangite à forme lymphangiectasique, la cavité des vaisseaux était véritablement élargie, et « l'ensemble de la coupe présentait une série de lacunes correspondant aux espaces lymphatiques, qui lui donnaient l'aspect d'un tissu caverneux ». Infiltrées de cellules embryonnaires, les tuniques ne se distinguent plus guère les unes des autres, et se fusionnent en dehors, avec la gangue embryonnaire qui les entoure.

(1) Dans un fait provenant du service de M. Péan et qui nous a été communiqué, en 1891, par M. Répin, la lymphangite tuberculeuse existait à la fois aux membres supérieurs et inférieurs (voy. *loc. cit.*, p. 236).
(2) Girode, *Contribution à l'étude de l'intestin tuberculeux*. Thèse de doct., 1888.

A une période un peu plus avancée, on décèle de véritables *nodules tuberculeux*. « Les uns sont constitués par un simple amas de cellules épithélioïdes plus ou moins bien colorées; dans les autres, au milieu des cellules épithélioïdes, on trouve une cellule géante. Dans l'intervalle des masses tuberculeuses, le tissu conjonctif est fortement infiltré de cellules embryonnaires à noyaux très vivement colorés. » Les groupements cellulaires et le type des nodules paraissent d'ailleurs variables.

Enfin, le centre de ces nodules se ramollit et s'abcède. Karg a étudié la paroi de ces abcès lymphangitiques : elle avait tous les caractères des membranes tuberculeuses. « A l'œil nu, on ne distinguait pas de nodules tuberculeux disséminés, tels qu'on a l'occasion d'en voir dans les abcès froids, mais les caractères microscopiques n'en étaient que plus accusés. On trouvait des cellules géantes, épithélioïdes et lymphatiques, de très rares vaisseaux sanguins et, en de nombreux endroits, sur des zones plus ou moins étendues, la faible teinte que donnaient les couleurs d'aniline dénotait

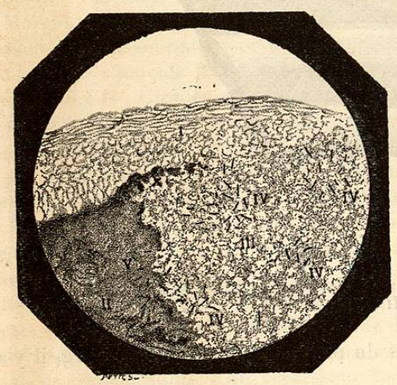

Fig. 146. — Coupe d'un nodule de lymphangite tuberculeuse; bacilles de Koch (Prioleau, *loc. cit.*)

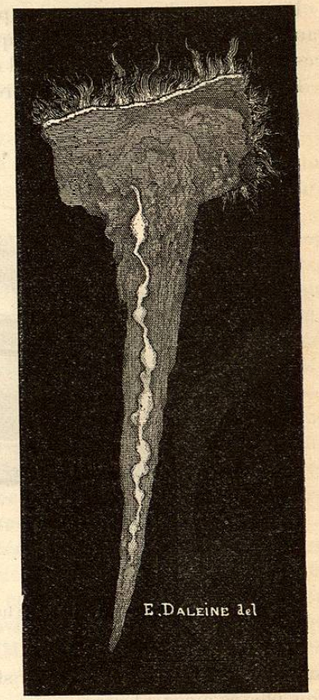

Fig. 147. — Lymphangite tuberculeuse expérimentale, cordon moniliforme. (Pièce de M. le Dr P. Villemin.)

une nécrose de coagulation commençante ou déjà développée. » Dans un autre nodule, Karg relève la disposition suivante, qui n'est pas sans intérêt : « Au centre, un petit îlot de nécrose et, tout autour, une zone périphérique contenant des cellules géantes et des bacilles : le tout entouré par un nombre relativement énorme de globules blancs. » Cette barrière de phagocytes n'est pas sans importance, et arrête sans doute, pour un temps, la diffusion bacillaire.

Les bacilles de Koch, qui caractérisent définitivement la lymphangite tuberculeuse, ont été trouvés maintes fois, par Marfan, dans le cas de Merklen, par Jeanselme, dans ceux de Lefèvre et de Hallopeau et Goupil, par Leser, Dubreuilh

et Auché, Prioleau, Westberg : on constate plus souvent leur présence sur les coupes, dans le tissu des nodules (fig. 146) ou la paroi des abcès que dans le pus, et leur nombre est d'ordinaire assez restreint.

Karg, Westberg insistent sur cette rareté des bacilles, et les inoculations concourent à montrer qu'il s'agit bien d'une forme atténuée de tuberculose : elles sont positives, mais les animaux survivent longtemps, et l'on ne découvre souvent, à l'autopsie, que des lésions peu avancées.

Dans ces faits expérimentaux, la lymphangite tuberculeuse a été rarement signalée. L'exemple suivant, dû à Paul Villemin, n'en est que plus intéressant : il s'agit d'un cobaye inoculé à la paroi antérieure de l'abdomen avec un fragment de tubercule pulmonaire. Il mourut quatre mois plus tard. Au point inoculé on trouvait une plaque nodulaire, d'aspect gris jaunâtre. De son limbe partait une double traînée jaunâtre, moniliforme; la traînée supérieure (fig. 147) est la plus nettement dessinée : elle forme un cordonnet à renflements multiples, du volume d'un gros fil à fouet, qui se détache et fait relief à la surface du lambeau de paroi, et remonte vers le thorax, où il se perd.

Cette lymphangite tuberculeuse expérimentale vaudrait la peine d'être étudiée, et nous donnerait peut-être une réponse aux quelques points de pathogénie obscurs qui restent en suspens.

Symptômes. — La lymphangite tuberculeuse est *tronculaire* ou *réticulaire*. Les faits sont aujourd'hui assez nombreux pour permettre de bien établir ces deux formes principales et les variétés cliniques que comporte chacune d'elles.

Lymphangite tronculaire. — C'est la plus fréquente et celle qui donne lieu aux types les mieux caractérisés.

1° *Type multinodulaire, en série.* — La figure 148 en donne la meilleure idée. Tout le long du membre, sur le trajet des troncules lymphatiques qui émanent de la région originelle, des noyaux s'échelonnent, un à un, isolés, ou reliés entre eux par un cordon épais : leur relief, même à la période initiale, s'apprécie quelquefois à la vue, il est toujours sensible au toucher. Bientôt leur nombre va s'accroître, ils vont grossir, puis se ramollir et s'ulcérer.

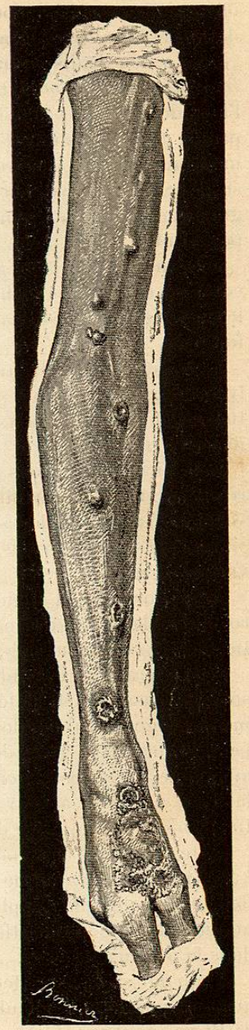

Fig. 148. — Tuberculose cutanée, lymphangite. (Musée de l'hôpital Saint-Louis, n° 185, vitr. 82.)

Il faut un temps variable, quelquefois plusieurs mois, pour que la poussée soit complète, et l'on note assez souvent des éruptions successives : des nodules

apparaissent entre ceux de la première traînée, ou même hors rang, sur les territoires lymphatiques voisins.

Leur nombre est donc loin d'être constant : il était considérable dans les observations les plus complètes, celles de Bazin-Dupuis (fig. 148), de Merklen, de Morel-Lavallée, de Karg, de Dubreuilh et Auché.

Il y a lieu de distinguer trois variétés de nodules, d'après leur siège : ils sont *intra-dermiques*, *sous-cutanés* ou *profonds*. Le plus souvent, ils naissent dans l'hypoderme, et ce n'est que plus tard qu'ils soulèvent la peau, l'entament par sa face profonde, l'amincissent et l'ulcèrent. D'abord très petits, comme un grain de mil, ils grossissent peu à peu, à mesure qu'ils deviennent plus superficiels : du volume d'un pois, d'une noisette, au début, ils deviennent gros comme une noix, un œuf, une mandarine, et s'entourent d'une zone d'empâtement.

D'ordinaire, tout en s'accroissant, les noyaux lymphatiques restent arrondis : ce sont des grains sphéroïdes, que le doigt circonscrit et contourne, sur lesquels il fait glisser la peau, qu'il fait glisser eux-mêmes sur les tissus profonds.

Souvent on ne retrouve entre eux aucun tractus anastomotique. Ailleurs la lymphangite gommeuse s'est diffusée tout le long du faisceau lymphatique, le tuméfiant sur toute son étendue, le transformant en un cordon dur, renflé de place en place.

Jusqu'ici nous avions affaire à des nodules crus, d'une consistance ferme, résistante : ils se ramollissent et figurent autant de petits abcès froids; leur volume n'influe d'ailleurs que fort peu sur la rapidité de leur caséification : on voit de très petits grains, intra ou sous-dermiques, déjà fluctuants et qui s'ouvriront bientôt.

C'est alors que la peau est envahie, qu'elle devient violacée, s'amincit et se rompt. A la phase des nodules ramollis succède celle, non moins caractéristique, des *nodules ulcérés, en série* (fig. 149).

Les ulcérations répondent d'ailleurs à une double variété, suivant qu'elles sont circonscrites et cratériformes, ou qu'elles s'entourent d'une zone plus ou moins large de tuberculose cutanée. Arrondies, taillées à pic, surmontant une petite tumeur en tronc de cône, elles ressemblent, dans la première variété, à autant de furoncles ouverts et à demi vidés (fig. 148). Plus souvent, peut-être, la peau s'inocule autour des gommes ulcérées et revêt les caractères de la tuberculose verruqueuse de Riehl.

Cette extension du processus crée naturellement des difficultés particulières à la réparation et ajourne le terme de la cicatrisation définitive. Les cicatrices deviennent elles-mêmes plus larges, plus irrégulières : elles reproduisent moins nettement cette disposition en série, en traînée, qu'elles conservent encore dans la première variété.

Jusqu'où s'étend l'infection tuberculeuse? — Un fait assez étrange, c'est que l'adénopathie tuberculeuse peut manquer. Elle n'existait pas chez le malade de Bazin, ni chez celui de Jeanselme, ni chez celui de Tournier, ni chez notre petite malade : les cordons lymphatiques s'arrêtaient à une hauteur variable, le long du membre supérieur, et les ganglions axillaires étaient indemnes, du moins ils le paraissaient. Pourtant il est utile d'ajouter que, le plus souvent, les ganglions sont pris. Peut-être même servent-ils d'intermédiaires à une propagation plus lointaine du processus : on sait quelles connexions relient l'adé-

nopathie tuberculeuse de l'aisselle à la tuberculose du sommet du poumon (Trélat, Sanchez-Toledo [1], Olympitis) [2].

La tuberculose pulmonaire est, de fait, une menace constante au cours de la

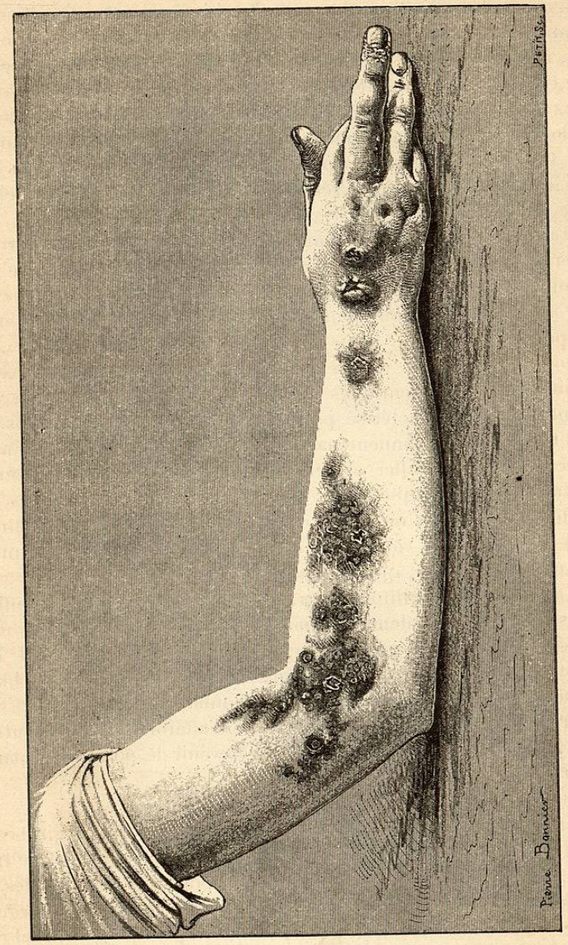

FIG. 149. — Lymphangite tuberculeuse de la main et de l'avant-bras; aspect des nodules et des ulcérations. (Figure extraite de notre mémoire, *loc. cit.*)

lymphangite tuberculeuse, bien que souvent elle ne se réalise pas et que la localisation du mal, au moins à ses premiers stades, et aussi la virulence atténuée, semblent laisser à la thérapeutique active de véritables chances de succès.

2° *Type paucinodulaire, à distance.* — Ici nous ne trouvons plus la série

(1) SANCHEZ-TOLEDO, *Des rapports de l'adénopathie tuberculeuse de l'aisselle avec la tuberculose pleuro-pulmonaire.* Thèse de doct., 1887.
(2) OLYMPITIS, *Id.* Thèse de doct., Montpellier, 1889.

continue des nodules : beaucoup plus rares, en général, ils apparaissent à longue distance du foyer d'inoculation. L'infirmier de Tartivel s'était piqué à la main droite : c'est au niveau de la pointe deltoïdienne que se développa, un mois plus tard, une grosseur du volume d'une noisette, bientôt ramollie et ulcérée; puis une autre paraît au niveau du bord inférieur du grand pectoral, et d'autres gommes se montrent successivement à l'aisselle, au-devant de la clavicule, au cou; à la main, à l'avant-bras, dans la moitié inférieure du bras, il n'y avait aucune trace de lymphangite gommeuse.

Nous avons rapporté deux observations, l'une de Verneuil, l'autre de Quénu, dans lesquelles, au cours d'une tumeur blanche tibio-tarsienne, des nodules de lymphangite tuberculeuse étaient apparus, à la cuisse, le long du faisceau lymphatique interne. L'abcès froid rétro-mammaire, observé par Leser, rentre dans la même pathogénie.

Et de fait, un grand nombre de gommes scrofuleuses et d'abcès froids, qui ne sont pas en rapport de continuité directe avec une lésion ostéitique, doivent être tenus pour des abcès lymphangitiques tuberculeux. Ainsi en est-il des *abcès froids concomitants*, et tous leurs caractères cliniques plaident en faveur de cette interprétation.

3° *Type lymphangiectasique.* — Il a été vu par Lailler, bien étudié par Hallopeau et Goupil; les faits authentiques en sont encore exceptionnels.

Il est essentiellement caractérisé par des dilatations lymphatiques ampullaires, qui se fistulisent et donnent naissance à des lymphorragies; aussi les deux faits anciens de M. Lailler avaient-ils été considérés comme une forme anormale de varices lymphatiques.

Ces ampoules sont isolées ou disposées en bourrelets plus ou moins volumineux, « qui rappellent les varicosités de certaines phlébites » (Goupil); elles reposent sur un fond induré, qui occupe le trajet du lymphatique, et se prolonge comme un cordon moniliforme ou comme une large corde à renflements inégaux. Elles sont molles, demi-fluctuantes, souvent réductibles : une fois ouvertes, elles présentent l'aspect de petites pustulettes d'acné, et laissent suinter un liquide séreux, coagulable à l'air, contenant des globules blancs et quelques hématies, et de quantité parfois très abondante.

La lymphorragie peut devenir une cause réelle d'affaiblissement; d'autre part, les ampoules fistuleuses peuvent s'infecter et devenir le point de départ d'accidents septiques.

Lymphangite réticulaire. — Elle est, en clinique, de morphologie beaucoup moins nette. Elle se présente en réseaux, au lieu d'offrir cet aspect de traînées noueuses que nous venons de décrire : c'est au pourtour des fistules ostéopathiques ou ganglionnaires qu'on arrivera le plus aisément à la retrouver. Il est vrai qu'elle conserve rarement, et pour peu de temps, un type initial et pur : elle passe vite au type tronculaire et nodulaire, ou bien la peau ambiante ne tarde pas elle-même à être envahie par la tuberculose; le réseau lymphatique est, en effet, l'une des principales voies de l'ensemencement cutané.

L'origine lymphatique de certaines tuberculoses de la peau se révèle parfois par leur topographie et leur ordonnance même. Cronier et Jeanselme ont bien mis en lumière ces particularités intéressantes : ils ont montré les plaques lupiques s'échelonnant régulièrement, le long des faisceaux lymphatiques, et figurant encore les traînées ascendantes caractéristiques.

Diagnostic. — Dans sa forme typique, avec ses cordons moniliformes, ses nodules et ses ulcérations en série, la lymphangite tuberculeuse est d'un diagnostic, en général, facile; parmi les autres types d'angioleucite noueuse, la lymphangite syphilitique tertiaire est celle qui offrirait peut-être le plus de prise à l'erreur. Mais, si elle revêt alors la forme de cordons et de plaques sériées, les cordons sont à peine bosselés, durs, rigides; les plaques sont diffuses, en nappe. Enfin le traitement spécifique est un criterium souverain, auquel il faut joindre les résultats de l'examen bactériologique et des inoculations.

C'est encore à ces dernières recherches qu'on demandera une solution définitive, dans les cas exceptionnels où les abcès farcino-morveux simuleraient les nodules lymphangitiques, et aussi dans certaines formes d'angioleucites suppurées banales, torpides et chroniques, où les abcès restent fistuleux et tardent à se fermer. Il faudrait se rappeler, du reste, que l'infection tuberculeuse peut se greffer sur une lymphangite primitivement franche.

Lailler, Renaut, Favrel ont décrit, au cours des maladies de la peau, un type de lymphangite en plaques ou en cordons, qui rappelle aussi de très près la lymphangite tuberculeuse, de si près, que les faits décrits sous cette étiquette de *lymphangite noueuse* rentrent peut-être, en partie, dans le cadre de la tuberculose.

Nous avons dit plus haut que la forme lymphangiectasique était restée longtemps confondue avec les diverses lymphangiectasies, et comment elle en avait été séparée.

Traitement. — La lymphangite tuberculeuse étant souvent le premier indice de l'inoculation bacillaire, le traitement ne saurait être trop hâtif.

Morel-Lavallée a pratiqué, dans les gommes péri-lymphatiques tuberculeuses, des injections d'éther iodoformé, puis de vaseline liquide d'Albin Meunier (de Lyon) contenant de l'iodoforme à 1 pour 100 : les nodosités s'affaissèrent très vite en donnant naissance à une série de cicatrices violacées. Mais cette régression n'est souvent que temporaire, et la récidive ne tarde pas, sur place ou en d'autres points des cordons lymphatiques. M. Prioleau, dans ses cinq faits, s'est borné à traiter la lésion cutanée, et il a eu recours à la cautérisation journalière avec un mélange à parties égales de glycérine et d'acide lactique : l'ulcération ne tarda pas à guérir, et ce résultat fut suivi d'une notable régression des lésions lymphatiques.

L'incision et le grattage à la curette, ou mieux l'extirpation, une à une, des nodosités ou l'extirpation, en masse, de tout le cordon lymphatique, ont été faites dans plusieurs observations (Karg, Leser, Jeanselme, etc.); elles doivent être combinées à l'éradication de la lésion locale d'entrée, et à l'ablation des ganglions, s'il en existe. Très précoce, une telle intervention pourrait donner des succès durables, mais la diffusion du bacille tuberculeux est souvent si rapide, qu'on ne saurait être entièrement rassuré sur l'avenir. Dans le fait rapporté par Westberg, Kraske extirpa, par une longue incision, le tractus moniliforme, qui s'étendait du milieu de l'avant-bras à l'aisselle : la réunion eut lieu par première intention; pourtant, quelques ulcérations fongueuses parurent, au niveau des fils, puis guérirent à leur tour. Au bout d'un an, le malade ayant été soumis aux injections de tuberculine, il se produisit tout le long de la cicatrice une réaction très intense.