V

LYMPHANGITE CANCÉREUSE

Krause, Ueber Lymphgefässe in Geschwülsten. *Deutsche Klinik*, 1863, XV, 377. — Waldeyer, Die Entwickelung der Carcinoma. *Arch. für path. Anat.*, 1872, p. 118. — Liouville, Greffe de tumeur mélanique, etc. *Bull. de la Soc. de biol.*, 1873. — Debove, Note sur les lymphangites cancéreuses. *Bull. de la Soc. anat.*, 1873, t. XVIII, p. 865. — Carcinome du pied. *Ibidem*, p. 36. — Troisier, Thèse de doct., 1874, et *Arch. de phys.*, 1874. — Langhans, Les lymphatiques de la mamelle et leurs rapports avec le cancer. *Arch. f. Gynäkologie*, 1875. — Neelcen, Untersuchungen über den Endothelkrebs (lymphangitis carcinomatodes). *Deutsche Arch. für klin. Med.*, 1882, XXXI, p. 375-404. — Neumann, Ueber Induration der Lymphgefässe, die sogenannten Lymphgefässstränge. *Allg. Wiener med. Zeit.*, 1885, XXX, 141. — Recklinghausen, Ueber die venösen Embolie und Retrograden in den Venen und in Lymphgefässen. *Arch. für path. Anat.*, 1885, Bd. C, p. 503.

Dans les néoplasmes malins, les lymphatiques servent de voie de transport, sans que leur paroi elle-même soit souvent le siège de la greffe cancéreuse : ici encore, la lymphangite est rare, comparée à l'adénopathie.

Sur les confins de la tumeur, au sein par exemple, on trouve les vaisseaux efférents, et même sur une certaine longueur, les vaisseaux afférents, bourrés d'un suc laiteux, épais, que signalait déjà Sœmmering. Il est formé de globules

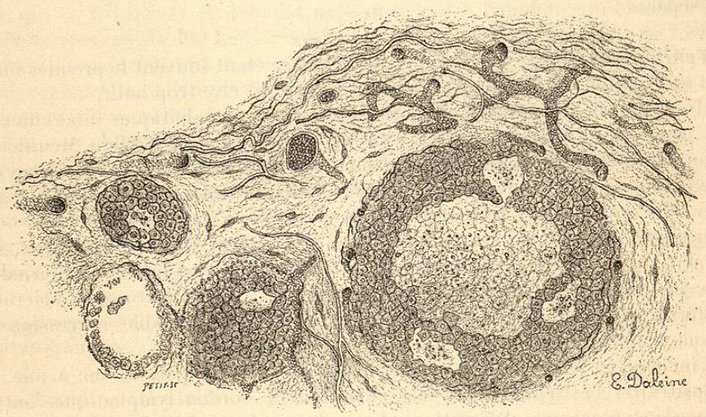

Fig. 150. — Lymphangite cancéreuse pulmonaire (Troisier, *Arch. de physiol.*, 1874, pl. XIII, fig. 3).

blancs et de cellules épithéliales, émanées du foyer épithéliomateux primitif (Crighton, Hoggan, Güssenbauer). A leur contact, l'endothélium de la paroi réagit, prolifère, et devient lui-même l'origine d'une néoplasie secondaire (voy. fig. 150); les embolus épithéliaux se fixent en certains points, et ainsi naissent, par places, sur le trajet des lymphatiques, des noyaux isolés. La lymphangite cancéreuse répond donc au type de la *lymphangite noueuse*.

C'est sur la plèvre ou à la surface du poumon qu'on l'a surtout étudiée (Waldeyer, Troisier), et aussi sous le péritoine. Dans la sphère chirurgicale, on la rencontre au sein, au cordon spermatique, plus rarement sur les membres, à la suite des épithéliomas cutanés.

[F. LEJARS.]

Son début est obscur et sa marche lente; des poussées de lymphangite subaiguë la précèdent assez fréquemment et semblent lui faire la voie.

Une fois constituée, c'est un cordon épais et dur, une traînée noueuse que le doigt découvre sous la peau et qu'il suit jusqu'aux ganglions. Il est tel cas où le tractus néoplasique semble déroger aux lois anatomiques et prendre un chemin aberrant. Güssenbauer, dans un cancer du sein droit, a vu émerger de l'angle supéro-interne de la glande des cordons indurés, bosselés, très nets, qui se prolongeaient jusqu'aux ganglions sous et sus-claviculaires gauches, eux-mêmes très gros : l'adénopathie axillaire existait à droite. De ce fait, il ressort que les embolies épithéliales peuvent s'engager dans les fines anastomoses qui mettent en communication les deux plexus lymphatiques brachiaux au devant du thorax [1]. On devine quelle est leur puissance de diffusion, et de quelle largeur doit être le plus souvent la *zone suspecte*.

Ces lymphatiques unissent encore les ganglions cancéreux : ils grossissent et s'étendent, et, au sein, par exemple, ils créent cette épaisse jetée néoplasique qui fusionne, à un moment donné, l'extrémité externe de la mamelle cancéreuse avec le paquet ganglionnaire de l'aisselle.

Leurs nodosités se ramollissent à la longue, on les dirait fluctuantes; elles adhèrent à la peau; s'ouvrent-elles ou sont-elles incisées, il en émerge un bourgeon mou, fongueux, saignant; un nouvel ulcère épithélial est constitué.

Le diagnostic ne saurait souffrir de difficulté si la nature même de la tumeur primitive est bien établie.

Et c'est l'ablation large que doit imposer une telle complication, si toutefois son extension ne contre-indique pas l'intervention chirurgicale.

VI

LYMPHANGITE CHRONIQUE

En mettant à part ce qui revient, dans les faits anciens, à la lymphangite syphilitique et à la lymphangite tuberculeuse, le rôle de la lymphangite chronique *simple* n'est plus que fort restreint.

Nous signalerons seulement la part qui doit lui être faite dans les lésions de l'*éléphantiasis* (voy. ce mot), et dans la pathogénie des œdèmes chroniques sclérémateux, que Virchow avait dénommés déjà *œdèmes lymphatiques*, et que Renaut (de Lyon) a si bien étudiés [2].

VII

LYMPHANGIECTASIES

Sous ce titre, nous étudierons les dilatations variqueuses ganglionnaires, tronculaires et réticulaires, en d'autres termes, *l'adéno-lymphocèle, les varices*

[1] Voy. H. Rieffel, *De quelques points relatifs aux récidives et aux généralisations des cancers du sein chez la femme*. Thèse de doct., 1890.

[2] Renaut, *De l'érysipèle et des œdèmes de la peau*. Thèse de doct., 1874. — Art. Dermatoses du *Dict. encyclopédique*.

[F. LEJARS.]