V

TUBERCULOSE DES GANGLIONS LYMPHATIQUES

L'histoire de la tuberculose ganglionnaire a suivi celle de la tuberculose elle-même; elle se divise en trois grandes périodes :

1° *Période ancienne.* — C'est le règne de la scrofule. Et de fait, jusqu'à la fin du XVIe siècle, le terme de *scrofules* s'appliquait exclusivement aux engorgements glandulaires du cou; c'était le *pessimus colli morbus* d'Hippocrate. Longtemps encore, les adénites chroniques, froides, indolentes, les ulcères et les cicatrices qui leur succèdent, seront considérés comme la signature même de la scrofule.

2° *Période intermédiaire.* — On pourrait l'appeler *la période histologique.* Le tubercule, entrevu par Baillie et Bayle, décrit par Laennec, et dont le microscope révèle peu à peu les caractères, est découvert dans un certain nombre de ganglions dits scrofuleux.

En 1871, Schüppel (1) y démontre la présence de la granulation grise, qui, d'après les idées régnantes, était seule caractéristique du tubercule.

Avec le triomphe de la théorie uniciste, la démonstration histologique se complète de plus en plus. Thaon (2) ramène à la tuberculose, de par la présence du nodule tuberculeux, toutes les adénites scrofuleuses; et les travaux successifs de Köster, Friedlander, Charcot, Lannelongue, Kiener, Brissaud, confirment et généralisent le fait et la théorie.

Une démonstration définitive se préparait.

Période contemporaine ou période bactériologique. — Conheim avait déjà avancé que les ganglions caséeux fournissaient la meilleure matière à inoculation, et qu'ils avaient toujours, entre ses mains, produit la tuberculose.

En 1882, R. Koch découvrait le bacille tuberculeux et démontrait sa présence 2 fois sur 3 dans les cellules géantes des ganglions scrofuleux.

Deux élèves de Volkmann, Schuchardt et Krause, reprirent ces recherches à la clinique de Halle, et, dans une longue série d'observations, ils retrouvèrent constamment le bacille spécifique.

Enfin Cornil et Babès ont examiné ces hypertrophies des ganglions lymphatiques qu'on trouve presque constamment à l'autopsie des enfants; ils ont trouvé dans la presque totalité des faits des tubercules et des bacilles isolés ou contenus dans des cellules géantes.

Si les bacilles manquent ou ne se révèlent pas, à l'examen, il est un autre critérium qui ne trompe pas : l'inoculation.

C'est là aujourd'hui une notion courante, et ainsi se trouve définitivement consacrée l'identité de nature de la scrofule et de la tuberculose ganglionnaires; à la place du dualisme ancien, il ne reste plus que des différences d'évolution.

Hervouët, Des adénopathies similaires chez l'enfant. Thèse de doct., 1877. — Dodin, De l'adénopathie scrofuleuse et tuberculeuse. Thèse de doct., 1880. — Clavelin, De la tuberculose des ganglions lymphatiques chez l'adulte. Thèse de doct., 1881. — Ch. Nélaton, Du tubercule dans les affections chirurgicales. Thèse d'agrég., 1883. — Carl Garré, Ueber

(1) Schüppel, *Untersuchungen über Lymphdrüsen-Tuberculose.* Tübingen, 1871.

(2) Thaon, Thèse de doct., 1873, et *Progrès médical*, 12 janvier 1878 : *La tuberculose dans ses rapports avec la scrofule.*

die Lymphdrüsen-Tuberculose und die Wichtigkeit frühzeitiger Operation. *Deutsche Zeitschrift für Chir.*, 1884, Bd. XIX. — Gassmann, Ueber primäre Lymphdrüsen-Tuberculose. Dissert. Halle, 1886. — Verchère, D'un nouveau traitement des adénites tuberculeuses de la région cervicale. *Études expérim. et clin. sur la tuberculose*, 1887. — Reclus, Traitement des adénites tuberculeuses par les injections d'éther iodoformé. *Gaz. hebdom.*, 1887. — Asthöver, Ueber Erfolge von Ertirpationen tuberkulöser Lymphome. Inaug. Diss. Bonn, 1889. — Maire, Ueber die Endresultate der Radikaloperationen tuberkulöser, Lymphome. Inaug. Diss. Würzburg, 1889. — Mirinescu, La polyadénite chez les enfants. Thèse de Paris, 1890. — W. v. Noorden, Ueber die operative Behandlung der Lymphdrüsentuberculose und deren Endresultate. *Beiträge zur Klin. Chirurg.*, t. VI, 2 et 3, 1890, p. 607. — J. Hock, Weiteres Schicksal der in den letzten Jahren zu Erlangen operirten tuberkülösen Lymphdrüsen. Inaug. Diss. Würzbürg, 1891. — Neve, Glandular tuberculosis and its operative treatment. *American journ. of the med. science*, 1892. — Haehl, Ueber Erfolge von Extirpationen hyperplastischer und tuberculöser Lymphomata colli. *Deutsche Zeitschrift f. Chir.*, Bd. XXXV, p. 585, 1893. — Potier, De la polyadénite chronique périphérique des enfants. Thèse de Paris, 1894. — Le Dentu, Traitement des adénopathies tuberculeuses. *Presse médicale*, 1894. — Welthaus, Ueber die operative Behandlung tuberculöser Lymphdrüsen und deren Endresultate. Inaug., Diss. Kiel, 1895. — Manson, Traitement des adénopathies tuberculeuses par l'extirpation, en particulier chez les enfants. Thèse de Paris, 1895.

Étiologie. — La tuberculose des ganglions lymphatiques est une maladie de la seconde enfance et de la jeunesse; c'est de huit à vingt ans, d'après Billroth, qu'elle est le plus fréquente, et les statistiques s'accordent toutes sur ces termes; mais on la trouve aussi chez le tout jeune enfant et après vingt ans (28 pour 100 des cas, de vingt à trente ans, dans la statistique de Kocher), et plus tard encore, jusqu'à soixante ans, limite extrême hors de laquelle elle ne paraît plus qu'à titre tout exceptionnel. Cliniquement il faut distinguer, et ceci correspond à des différences d'évolution et par suite d'indications thérapeutiques. les adénites scrofulo-tuberculeuses de l'*enfant* et celles de l'*adulte jeune.*

Il est inutile d'insister sur la fréquence extrême de ces adénopathies, mais il existe une prédominance marquée pour le sexe féminin, et qui se chiffre par les proportions relatives de 3 pour 2, de 70 pour 100 du nombre total, dans les séries publiées. Pourquoi cette fréquence plus grande? Est-elle due à une force moindre de résistance organique, ou tient-elle au milieu, à la vie plus confinée, etc.? Il y a là sans doute des influences complexes.

A côté de ces données générales, il faut placer l'hérédité et le milieu.

L'hérédité tuberculeuse est souvent facile à retrouver; elle existerait dans 77,5 pour 100 des cas, d'après Brun (1). Enfin, il est d'autres tares héréditaires dont l'importance ne saurait être niée : l'alcoolisme, la débilité diathésique, l'âge avancé des parents, etc.

On peut ranger, sous le terme compréhensif de milieu, la triple influence de l'alimentation insuffisante, du froid humide, du surmenage, causes prédisposantes qui se combinent souvent. C'est un fait de notion courante que la fréquence de ces bubons strumeux du cou dans certaines casernes, dans les maisons de détention, etc.

Tout cela ne suffit pas; c'est le terrain; il faut le germe et la « porte d'entrée » du germe. Et, en réalité, il n'est pas rare de voir naître et se développer l'adénopathie scrofulo-tuberculeuse chez un sujet indemne de toute tare héréditaire ou personnelle. Quelles sont donc les voies de cette inoculation?

Sous ce rapport, les observations se partagent en trois groupes :

1° Dans la première série de faits, l'*adénite tuberculeuse succède à une lésion originelle, tuberculeuse elle-même.* Les exemples abondent.

(1) Brun, *Wiener med. Blätter*, 1887, n° 24, p. 750.

Dans les tumeurs blanches, la coxo-tuberculose, par exemple (Lannelongue), dans les synovites fongueuses, les ostéites tuberculeuses, toujours peut-être les ganglions « régionaux » sont envahis par le tubercule, bien qu'ils ne soient pas toujours augmentés de volume et sensibles à l'exploration.

Au cou, on retrouve souvent aussi une lésion initiale, spécifique en quelque sorte, sur le vaste domaine, cutané et muqueux, des ganglions cervicaux; ce sont les ulcérations tuberculeuses de la langue, de la bouche et du pharynx et, en particulier, de l'amygdale (1); l'eczéma impétigineux du cuir chevelu et de la face, dont la nature est aujourd'hui reconnue; l'otite externe et moyenne; le coryza chronique et ulcéreux; les blépharo-conjonctivites à répétition, et même la dacryocystite chronique, en un mot, tout ce qui constituait autrefois les attributs de la scrofule.

A l'aisselle, l'adénite tuberculeuse secondaire se voit au cours de la tuberculose mammaire, et des lésions, du même ordre, du membre supérieur. Trélat, Sanchez Toledo (2) et Olympitis (3) ont bien montré les rapports de certaines adénopathies axillaires, d'apparence primitive, avec la tuberculose pulmonaire; trois éventualités cliniques peuvent se présenter : ou bien l'adénopathie est isolée et paraît spontanée, mais l'examen pleuro-pulmonaire du même côté révèle les lésions de la tuberculose, quelquefois à un stade avancé, plus souvent à sa première période; ailleurs, l'infection bacillaire a porté d'abord sur le poumon, puis sur les ganglions trachéo-bronchiques et sus-claviculaires, et de là, par voie récurrente, sur ceux de l'aisselle, ou encore il s'agit de cette *phtisie scrofuleuse* des anciens, qui débute par les ganglions sous-maxillaires et de proche en proche envahit la chaîne carotidienne, ceux du creux sus-claviculaire, de l'aisselle, des bronches, et se termine par la tuberculose pleuro-pulmonaire.

La tuberculose cutanée, si l'on en croit Vallas, n'aurait que peu de tendance, au moins dans la généralité des cas, à retentir sur les ganglions; pourtant il cite un cas de tuberculose d'une glande carotidienne à la suite d'une ulcération de la lèvre inférieure, et Leloir rapporte d'autres exemples d'adénopathies tuberculeuses, au cours du lupus (4). Il est des faits où l'envahissement ganglionnaire revêt en quelque sorte un caractère expérimental; nous voulons parler *des tuberculoses par inoculation*. L'atteinte ganglionnaire manque alors rarement, mais elle peut être tardive et l'adénopathie demande un certain temps pour devenir accessible à l'exploration. Nous avons vu plus haut (voy. *Lymphangite tuberculeuse*) que la lymphangite tuberculeuse n'est pas un intermédiaire obligé entre la lésion d'entrée, cutanée ou muqueuse, et la lésion ganglionnaire. Parmi les plus remarquables de ces faits, il faut compter les inoculations *par circoncision* : dans les dix faits de Lehmann, dans celui de Hofmokl, dans un autre de Eve, il y avait à la fois ulcération tuberculeuse du prépuce et adénite inguinale; Hofmokl extirpa les ganglions inguinaux chez son petit malade, il en retira 30, tous caséeux, et Weichselbaum y trouva des bacilles; l'enfant observé par Eve portait, dans chacune des aines, une grosse tumeur fluctuante qui contenait une quantité considérable de matière caséeuse; la plaie

(1) Voy. Krückmann, *Ueber die Beziehungen der Tuberkulose der Halslymphdrüsen zu der Tonsille. Arch. f. pat. Anat.* 1894, *Bol.* 158.
(2) Sanchez Toledo, *Des rapports de l'adénopathie tuberculeuse de l'aisselle avec la tuberculose pleuro-pulmonaire.* Thèse de Paris, 1887.
(3) Olympitis, *Ibidem.* Thèse de Montpellier, 1889.
(4) Leloir, *Revue de chirurgie*, 1889, p. 510.

préputiale, qui s'était cicatrisée d'abord, s'était rouverte et formait ulcère près du frein. Ce sont là de véritables *chancres tuberculeux* (Hippolyte Martin), avec adénopathie spécifique.

2° Dans un second type d'observations, *la tuberculose ganglionnaire se greffe en quelque sorte sur un fond d'adénite aiguë ou chronique simple;* l'inflammation « fait son lit » à la tuberculose.

Ainsi les poussées répétées de périostite alvéolo-dentaire, dues à la carie, à l'éruption des dents permanentes et de la dent de sagesse; les amygdalites, les angines à répétition, les éruptions du cuir chevelu et de la tête, engorgent les ganglions lymphatiques, et, après une série d'intermittences, le gonflement s'établit à demeure et revêt tous les caractères de l'adénopathie tuberculeuse (1).

Volkmann a signalé la coïncidence d'adénites tuberculeuses de l'aisselle et de mammites chroniques simples : Garré en relate plusieurs faits tirés de la clinique de Kocher, et Gassmann en donne une nouvelle observation (2). D'autres (Brun) ont vu l'adénite tuberculeuse de l'aisselle succéder à l'eczéma du sein, sans que la glande elle-même devînt tuberculeuse. Du reste, les faits de ce genre ne laissent pas que de soulever certains doutes.

Certaines adénopathies virulentes peuvent ainsi faire la voie à la tuberculose : tels sont les bubons vénériens, chancrelleux ou syphilitiques, et nous aurons plus loin à faire l'histoire de ces bubons mixtes.

Enfin, l'irritation directe, traumatique des ganglions pourrait servir aussi de cause localisatrice : ici se rangent les adénopathies cervicales des jeunes soldats, que les chirurgiens militaires ont décrites et traitées depuis longtemps. Le frottement du col d'uniforme, la contusion chronique produite par le fusil sur le creux sus-claviculaire, etc. : telles sont les causes toutes locales que, pendant longtemps, on a crues seules en cause. On s'accorde aujourd'hui à rapporter à la tuberculose ces engorgements cervicaux, et c'est encore à titre de causes localisatrices qu'interviennent les traumatismes répétés et professionnels signalés plus haut.

3° Nous arrivons *à la tuberculose ganglionnaire primitive*, au bubon tuberculeux d'emblée, à ces cas, et ils sont nombreux, où les ganglions s'engorgent lentement sans que, dans leur territoire lymphatique ni dans le reste de l'organisme, aucune lésion, passée ou actuelle, ne permette de retrouver l'origine ni les traces de l'infection.

En clinique, il faut se borner à constater le fait, mais il n'en faut pas moins reconnaître la nécessité d'une inoculation qui n'a pas laissé de traces. Il suffit d'une minime effraction tégumentaire, d'une pharyngite qui dépouille momentanément la muqueuse de son épithélium (Kœnig), de petites éraillures du cuir chevelu dans les affections prurigineuses (Koch, Strümpell), pour ouvrir une voie aux bacilles et les faire pénétrer dans le courant lymphatique. L'intestin et le poumon représentent deux autres portes d'entrée. C'est dans ce sens qu'il

(1) Il ne faut pas oublier qu'il s'agit souvent, en pareils cas, de véritables *inoculations tuberculeuses*, par la muqueuse buccale, l'amygdale ou même les dents cariées. Dans un mémoire récent, M. Hugo Starck a bien étudié ces *adénites dentaires tuberculeuses* (*Der Zusammenhang von einfachen chronischen und tuberkulösen Halsdrüsenschwellungen mit cariösen Zähnen. Beiträge zur klin. Chir.* 1896, Bd. XVI, p. 61).
(2) Chez une femme de quarante-deux ans, la mamelle était bourrée de noyaux indurés de mammite chronique, l'aisselle remplie par un paquet ganglionnaire gros comme le poing; on enleva le sein et la tumeur axillaire; à l'examen histologique, la mamelle ne présentait que des lésions de mammite scléreuse, mais on trouva dans les ganglions tous les degrés de la dégénérescence tuberculeuse, avec bacilles.

faut comprendre la pathogénie de la polyadénite tuberculeuse périphérique, qui accompagne, surtout chez les enfants, les différentes formes de tuberculose généralisée, et sert parfois de signe révélateur [1].

En résumé, au sens clinique, la tuberculose ganglionnaire est *primitive* ou *secondaire*, et la première variété est la plus fréquente.

C'est au cou qu'elle se rencontre surtout : la tuberculose des ganglions du cou et de la nuque entrerait pour 80 pour 100 dans le chiffre total des tuberculoses ganglionnaires; puis viennent les adénopathies de l'aisselle, de l'aine (bubon strumeux), etc.

Anatomie pathologique. — Il y a trois âges successifs dans l'évolution anatomo-pathologique de l'adénite tuberculeuse : la période de la *granulation grise* ou des *nodules crus*, celle du *ramollissement*, celle de la *caséification* et des *abcès froids;* et, à côté de l'évolution de l'élément tuberculeux, il y a celle de l'*inflammation péri-tuberculeuse* qui peut aboutir à la sclérose curatrice.

1° *Granulations grises, ou nodules crus.* — Le volume des ganglions tuberculeux reste souvent assez petit; du reste, comme l'indiquent Cornil et Ranvier, il est surtout en rapport avec l'inflammation péri-tuberculeuse, son extension et ses modes.

Si la réaction congestive est intense dès le début, le ganglion devient très gros, il est ovoïde, ferme, rouge à la coupe, et imbibé d'un suc lactescent plus ou moins coloré par le sang.

Ailleurs, la surface de section est grisâtre ou jaunâtre; les granulations tuberculeuses, isolées ou confluentes en îlots, ne se détachent que très peu; c'est à leur aspect plus opaque, à leur surface plus sèche, qu'on peut le reconnaître. Il est très rare qu'elles fassent relief sur le plan de section, mais sur un fond rouge et congestionné, leur coloration grise ou jaunâtre tranche beaucoup plus nettement.

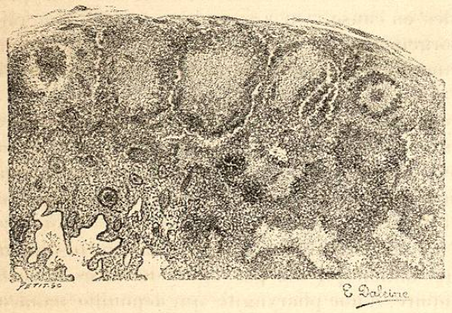

Fig. 158. — Coupe d'un ganglion tuberculeux (préparation de M. Pilliet).

Du reste, l'œil nu est souvent impuissant à les découvrir, aussi la granulation grise fut-elle pendant longtemps réputée très rare dans les ganglions.

Le siège initial des granulations révèle bien le mode et la voie d'infection du parenchyme ganglionnaire; c'est dans le tissu réticulé des follicules près de la capsule, c'est-à-dire à l'embouchure des lymphatiques afférents, qu'on les trouve d'abord (voy. fig. 158); on en voit même à la surface des ganglions, dans la capsule fibreuse, et parfois autour des afférents eux-mêmes (Cornil et Ranvier).

A peu près circulaires, d'un diamètre qui varie de $0^{mm},05$ à $0^{mm},10$, on peut

[1] Potier a montré (*loc. cit.*) qu'elle se rencontre aussi dans d'autres infections, dans la dyspepsie intestinale chronique, dans la syphilis héréditaire, dans la convalescence de certaines maladies aiguës.

suivre pas à pas leur filiation directe avec le tissu réticulé ambiant; pour les constituer, les cellules lymphatiques se tassent, s'atrophient et s'infiltrent de granulations; les fibrilles du stroma réticulé deviennent aussi granuleuses et minces; les capillaires sanguins, en s'oblitérant, donnent naissance à des cellules géantes; enfin, stroma réticulé et cellules lymphatiques s'unissent intimement et, par leur cohérence, forment un bloc semé de cellules géantes qui deviendra plus tard caséeux, en masse.

Du groupement des granulations naissent les nodules, à contour arrondi ou irrégulier. Quelquefois on trouve encore dans la substance folliculaire de petits îlots ou tubercules colloïdes, formés d'un amas de cellules lymphatiques deux ou trois fois plus grosses qu'à l'état normal, claires, sans noyaux (Cornil).

La sclérose du tissu réticulé est très fréquente et commence dès cette période; à l'œil nu, elle se présente sous forme de petits îlots clairs, transparents, sur la coupe du ganglion; « les faisceaux fibreux se forment d'abord autour des vaisseaux artériels, ils suivent les capillaires et ils gagnent le tissu réticulé ». Nous verrons tout à l'heure quel est le rôle du processus scléreux à un stade plus avancé.

C'est dans l'intérieur des cellules géantes que l'on trouve, en général, les bacilles de Koch; ils sont rares, ils peuvent manquer totalement, à la période caséeuse, ou encore lors de sclérose du ganglion, mais on les retrouve aussi dans des ganglions qui, à l'œil nu, paraissent sains. Un fait d'une haute portée, au point de vue de la diffusion bacillaire et par suite des modes de l'intervention chirurgicale, est le suivant : « les bacilles ne sont pas ordinairement limités au ganglion, ils se montrent dans la capsule épaissie, au niveau des follicules devenus tuberculeux, mais ils existent aussi dans le tissu conjonctif périphérique autour de la capsule : ce tissu est lui-même épaissi, infiltré de petites cellules et de granulations tuberculeuses ». Ainsi le foyer intra-ganglionnaire n'est jamais isolé, puisqu'il existe un foyer infectieux péri-ganglionnaire et des traînées de diffusion plus ou moins lointaines.

2° *Ramollissement.* — Le tubercule évolue dans les ganglions comme partout ailleurs; les granulations confluentes deviennent caséeuses et se ramollissent.

Le plus souvent les ganglions ont grossi; sur une coupe, on les trouve semés d'îlots jaunâtres, à peu près sphériques, ailleurs irréguliers et qui englobent parfois toute la masse du ganglion; ils sont formés d'une matière demi-solide, striée de raies noires, friable; plus tard, elle se liquéfiera en une bouillie grumeleuse, on n'y trouve plus que des cellules épithéliales gonflées et multinucléaires, des cellules lymphatiques granuleuses et des granulations graisseuses. Le parenchyme ganglionnaire se présente alors creusé de cavernes, de dimensions variables, qui se fusionnent et s'agrandissent plus tard, et qui rappellent en miniature celles du poumon.

Mais la sclérose n'existe pas seulement autour des foyers caséeux; il est des faits où, avec un seul et très petit noyau tuberculeux, le ganglion tout entier est devenu fibreux; il est ferme, sa coupe est lisse, grise, transparente, ou bien ardoisée et même noire (Thaon).

Mais les lésions ne restent pas encapsulées. *La péri-adénite tuberculeuse*, indiquée dès l'origine par la diffusion péri-ganglionnaire des bacilles, s'est accusée davantage, les lymphatiques inter-ganglionnaires sont eux-mêmes épaissis et tuberculeux, et par ce double processus, auquel se joint un élément inflammatoire d'intensité variable, il se crée, d'un ganglion à l'autre, des cor-