VI

NÉOPLASMES DES GANGLIONS LYMPHATIQUES

Lebert, Traité des maladies cancéreuses, 1851, p. 698. — Broca, Traité des tumeurs. — Humbert, Des néoplasmes des ganglions lymphatiques. Thèse d'agrég., 1878. — Hoggan, *Arch. de physiol.*, 1880. — A. v. Winiwarter, Die allgemeine Chirurgie, Pathologie und Therapie, 1880. — Chambard, Carcinome primitif des ganglions. *Revue mensuelle*, 1881. — Güssenbauer, Du développement des tumeurs secondaires des ganglions lymphatiques. *Zeitschrift für Heilk.* 1881. — Belin, Adénopathies externes à distance dans le cancer viscéral. Thèse de doct., 1888. — Chambard, Nouvelle contribution à l'histoire du carcinome primitif des ganglions lymphatiques. *Progrès méd.*, 1er juin 1889. — Zehnder, Ueber Krebsentwickelung in Lymphdrüsen. *Virchow's Arch.*, Bd. CXIX, 1891. — Petrick, Ueber die Verbreitung des Carcinoms in den Lymphdrüsen. *Deutsche Zeitschr. für Chir.*, 1891-1892, XXXII, 530-540. — Le Dentu, Tumeurs malignes primitives des ganglions lymphatiques. *Études de clinique chirurgicales*, 1890-1891. — Fr. Scherer, Zur Lehre von den bösartigen Geschwülsten der Lymphdrüsen. *Inaug. Diss.* Leipzig, 1892.

Il faut décrire à part les néoplasmes *primitifs* et les néoplasmes *secondaires*.

Néoplasmes primitifs. — C'est là une question longuement controversée, et qui n'est point susceptible encore d'une solution définitive. On a nié l'existence même de ces néoplasmes ganglionnaires primitifs, mais les conditions sont ici les mêmes que pour la tuberculose primitive des ganglions, à la fréquence près : il y a surtout, semble-t-il, une confusion dans les termes. On possède des observations indiscutables de néoplasmes des ganglions, isolés et primitifs, où la recherche la plus minutieuse n'indiquait nulle trace de lésion similaire d'origine; c'est, en somme, le même fait qu'on retrouve, mais autrement fréquent, dans la tuberculose ganglionnaire. Pas plus pour le cancer (et le terme est pris dans son sens général) que pour la tuberculose, il ne répugne d'admettre que l'agent d'infection, quel qu'il soit, ne laisse quelquefois aucune empreinte à son point d'entrée et d'inoculation, et qu'il ne se manifeste que dans l'organe d'arrêt ganglionnaire : primitif, dans le langage actuel, veut dire simplement qu'il n'y a eu aucune lésion spécifique au point d'entrée.

Birsch-Hirschfeld considère ces tumeurs primitives comme presque introuvables; Rindfleisch avait admis le sarcome; Lebert, en 1851, avait déjà rapporté 12 cas de néoplasmes primitifs de ganglions, parmi lesquels il confond sans doute des lymphadénomes. O. Weber, sur 369 cancers primitifs, aurait trouvé 14 cas de cancer primitif ganglionnaire.

Des observations de cancer isolé des ganglions superficiels, les unes encore hypothétiques (Potier, Cahen, Gosselin, Kalendero, Hubert), d'autres pourvues de la sanction histologique (Coyne, Verneuil, Colrat et Lépine, Nicaise) étaient publiées, rassemblées et discutées dans la thèse de Humbert, puis dans les deux mémoires de Chambard.

La plupart des faits portent l'étiquette de carcinome, qui ne répond plus aujourd'hui à la réalité des faits histologiques; mais la localisation primitive n'en reste pas moins établie.

L'épithélioma pavimenteux à globes épidermiques avait déjà été constaté par M. Malassez dans l'observation publiée par M. Nicaise sous le titre d'épithélioma ganglionnaire primitif du cou (voy. fig. 160).

Le sarcome serait le mieux établi de ces néoplasmes primitifs : Weber extirpa, à la clinique de Heidelberg, un énorme sarcome des ganglions du cou [1].

Enfin la mélanose maligne (épithélioma ou sarcome mélaniques) a été retrouvée deux fois par Cornil, et Le Dentu donne l'histoire d'un malade de Gosselin, chez lequel on extirpa une grosse masse ganglionnaire parotidienne : c'était un sarcome mélanique des ganglions, et un fragment de la glande parotide, enlevé en même temps, était entièrement sain.

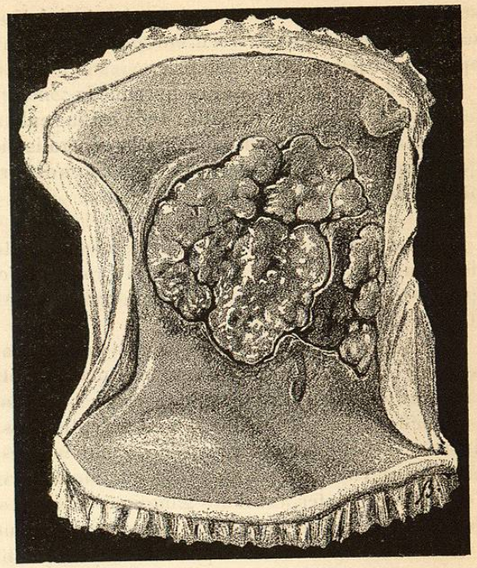

Fig. 160. — Épithélioma des ganglions du cou, primitif. (Musée de M. Nicaise, hôpital Laennec.)

L'obscurité règne sur l'étiologie de ces néoplasmes primitifs des ganglions; peut-être ont-ils quelque tendance à se greffer sur une adénite chronique (malade de Nicaise). L'âge des malades a varié de quarante à soixante-cinq ans.

L'aisselle, les régions sous-maxillaire, sus-claviculaire, parotidienne, l'aine plus rarement : tel est le siège ordinaire de ces tumeurs.

Leur évolution répond à trois périodes (Chambard) :

1° *Période de localisation mono-ganglionnaire.* — C'est d'abord une petite glande dure, arrondie, indolente ou à peu près, qui grossit très lentement, et n'acquiert un volume notable qu'au bout de plusieurs années, six ans, sept ans, etc. Ailleurs, la marche est plus rapide, et se compte par mois (trois mois, Colrat et Lépine).

Grosse comme un œuf, comme la moitié du poing, elle reste dure et mobile; ou bien elle se ramollit, s'ouvre, et ce pseudo-abcès laisse une ulcération cratériforme qui s'étendra plus tard.

Plus souvent l'extension se fait aux ganglions voisins.

2° *Période de diffusion régionale.* — On trouve alors des masses multiganglionnaires dont les bosselures, d'âge et de consistance différents, se multiplient et s'étendent de plus en plus. La tumeur adhère à la peau, et l'on voit souvent sur ses confins des nodules cutanés néoplasiques, indices de sa diffusion.

3° *Période de généralisation ganglionnaire.* — C'est par la voie lymphatique et ganglionnaire que se fait la généralisation; les ganglions profonds sont envahis (région carotidienne, médiastin), quelquefois ceux du côté opposé, ou encore les ganglions des régions lointaines, reliés au foyer primitif par une chaîne

[1] *Krankheiten der Lymphdrüsen. Handbuch von Pitha-Billroth.*

profonde, que révèlent les autopsies; puis surviennent les lésions viscérales : c'est l'origine des accidents mortels.

Ces néoplasmes primitifs sont, de toutes les affections ganglionnaires, celle qui prête le plus aux erreurs, et ce n'est qu'après avoir soulevé et écarté les hypothèses de la scrofulo-tuberculose, de la syphilis, du lymphadénome, de l'adénite chronique, après avoir recherché en vain, par l'exploration la plus soignée, *le point de départ*, qu'on est autorisé à poser ce diagnostic; quant à la nature du néoplasme, elle n'a été souvent reconnue qu'à l'examen anatomique, après l'extirpation ou à l'autopsie.

Une ablation large, et qui comprenne la *zone de malignité latente*, qui entoure le foyer ganglionnaire primitif : telle est la seule intervention utile, quand l'extension aux ganglions profonds ou la généralisation viscérale ne la contre-indiquent pas. La récidive n'est pas rare; elle s'est produite à deux reprises chez le malade de Verneuil.

Néoplasmes secondaires. — Ils reproduisent toujours très nettement le type de la tumeur primitive : cela est si vrai que l'examen des ganglions permet quelquefois d'en déterminer mieux la nature, que celui de la tumeur elle-même (Cornil et Ranvier).

Mais les néoplasmes ne retentissent pas tous, avec une égale fréquence, sur les ganglions : à ce point de vue, les tumeurs épithéliales tiennent la tête; puis viennent, à longue distance, le sarcome, l'enchondrome, le fibrome.

L'enchondrome et le fibrome sont exceptionnels : sur 257 cas d'enchondrome des os, Weber n'a pas trouvé une seule fois les ganglions affectés; pourtant Virchow a vu l'enchondrome des ganglions cervicaux, à la suite de celui de l'omoplate; Förster, celui des ganglions lombaires, à la suite de l'enchondrome de l'os iliaque; Paget et Dauvé, à la suite du chondrome testiculaire.

Le fibrome a été observé par Billroth et par Th. Anger : dans le dernier fait, on trouva, chez une petite fille, accolé à un fibrome du creux poplité, un petit ganglion. fibreux aussi, et qui, d'après un examen fait par Cornil, était formé de travées et de bandes de tissu fibreux, entre lesquelles persistait du tissu réticulé normal.

A quelle date a lieu cette propagation ganglionnaire? Quelle en est la première étape? Par quelles voies se fait-elle? Questions de haute importance, qui ont été déjà traitées ailleurs (voy. *Tumeurs*).

La marche du cancer ganglionnaire varie avec la nature même du néoplasme primitif. Mais la différence ne porte que sur la rapidité d'accroissement : toujours, et quel qu'en soit le type anatomique, l'infection ganglionnaire suit de très près le néoplasme primitif : en saine clinique, les ganglions sont *toujours suspects*.

C'est le groupe régional qui est pris d'abord, et, dans ce groupe, un seul ganglion quelquefois, celui qui reçoit les lymphatiques du foyer primitif.

S'il y a identité de nature entre le néoplasme primitif et celui des ganglions, l'évolution est loin d'obéir toujours aux mêmes lois. On voit des masses ganglionnaires énormes, avec une tumeur originelle très petite, et cela n'est pas rare dans l'abdomen, à la suite de certaines tumeurs malignes du testicule, etc.; le fait inverse est plus fréquent; ou encore l'envahissement ganglionnaire semble se produire tout d'un coup, et quelquefois à la suite de l'ablation du foyer primitif.

Cliniquement, les adénopathies cancéreuses répondent à trois types :

1° Il existe un seul ganglion, ou une chaîne, mais chacun de ses anneaux est resté dur, mobile, de volume moyen, indolent. On signale pourtant des douleurs névralgiques, se propageant au loin sur le trajet des nerfs. C'est la forme classique de l'adénopathie axillaire, dans le cancer du sein par exemple.

2° Les ganglions sont ramollis, ils s'ouvrent pour donner issue à une sanie grumeleuse; ils restent ulcérés, bourgeonnants et fongueux. Souvent alors ils s'accolent en masse, et ces cancers secondaires, quelquefois énormes, par les compressions qu'ils exercent, leurs hémorragies, etc., acquièrent souvent une gravité plus grande que le cancer originel lui-même.

3° Enfin il existe une forme de polyadénite suraiguë à début brusque, où les ganglions se prennent en masse et s'entourent d'un œdème diffus. M. Th. Anger l'a signalée dans le cancer de la langue, et on la retrouve ailleurs.

Mais la néoplasie secondaire ne s'arrête pas aux ganglions *de première étape*, aux ganglions régionaux; elle s'étend de proche en proche ou à distance. Broca divisait en deux variétés les adénopathies; il appelait *cancers successifs*, le cancer des ganglions correspondant à l'organe ou au tissu primitivement atteint; et *cancers métastatiques*, les néoplasmes ganglionnaires lointains, dus à l'infection générale.

Depuis, on a écrit l'histoire des *adénopathies externes à distance*, dans le cancer viscéral; on les a vues dans les cancers de l'estomac et du poumon, spécialement aux régions sus-claviculaires, et aussi, plus rarement, à l'aisselle ou à l'aine; le transport des éléments cancéreux par le canal thoracique et leur reflux dans les vaisseaux afférents de sa crosse terminale, ou leur transport rétrograde jusqu'aux ganglions inguinaux, expliquent suffisamment ces faits étranges en apparence (Troisier, Belin).

Que devient le néoplasme ganglionnaire? Une triple éventualité est possible : ou bien sa marche envahissante continue avec celle du néoplasme primitif; ou bien, le foyer d'origine enlevé, il rétrocède à son tour, et reste à l'état de noyau scléreux et inerte; ou encore il devient le siège de récidives. Cette question des récidives ganglionnaires, qui est loin d'être élucidée dans tous ses points, a déjà été traitée, et le sera plus tard (voy. *Chirurgie des régions*).

Diagnostic. — Il est inutile d'insister sur la nécessité de la recherche des ganglions, dans les néoplasmes; mais, dans cette recherche, il faut signaler un double écueil.

Les ganglions normaux sont eux-mêmes sujets à de notables variations de volume [1], et cela surtout pour les grands groupes ganglionnaires, de l'aisselle, de l'aine, du cou. Ils grossissent avec l'âge; de plus, le travail musculaire et la profession réagissent sur eux : chez les boulangers et les ouvriers qui se livrent à des travaux manuels pénibles, les ganglions axillaires sont gros, et il y a souvent inégalité de volume, de l'un à l'autre côté (Salneuve). Il en est ainsi des ganglions de l'aine chez les paysans qui travaillent la terre, chez les ouvriers de fabrique qui utilisent de préférence l'un des membres inférieurs (Güssenbauer). Enfin les engorgements répétés dus aux fluxions dentaires, etc., laissent, au cou, les ganglions longtemps gros et durs.

Bien que lié au néoplasme, l'adénopathie peut n'être qu'irritative et simple,

[1] Voy. Dietrich. *De la palpation des glandes lymphatiques. Centralblatt für klin. Medic.*, 1887, p. 288.

et ce sont ces ganglions que l'on voit diminuer et disparaître peu à peu, après l'ablation de la tumeur primitive. Mais il y a presque toujours alors une ulcération de la peau, et, en traitant et désinfectant l'ulcération, on guérit ou on atténue l'adénite simple. Sinon, il s'agit d'un véritable envahissement néoplasique, et Güssenbauer a fait voir, anatomiquement, que des glandes de volume normal et qui n'avaient au palper que des caractères normaux, étaient pourtant déjà cancéreuses.

Enfin, si l'on ne trouve pas dans la sphère chirurgicale accessible le néoplasme originel, il faut penser à l'adénopathie à distance et au cancer viscéral. Ajoutons que, dans les tumeurs abdominales d'un caractère douteux, la constatation d'une adénopathie externe fournit un précieux appoint au diagnostic.

La présence d'une adénopathie secondaire, en précisant la nature de la tumeur primitive, contribue à en déterminer le pronostic général; son extension l'aggrave en restreignant les conditions d'opérabilité.

La précocité de l'infection ganglionnaire, telle qu'elle est démontrée aujourd'hui, est de nature à faire poser en principe d'enlever toujours les ganglions avec le néoplasme originel. Mais, quand la propagation néoplasique a dépassé la première étape ganglionnaire et déborde au loin dans les régions voisines, l'ablation totale est souvent impraticable, et de là naissent une série de contre-indications opératoires (voy. *Sein* et *Chirurgie des régions*).

CHAPITRE III

MUSCLES

I

CONTUSION DES MUSCLES

Les lésions de la contusion musculaire [1] relèvent d'un double mécanisme :

1° Le plus fréquemment, des chocs extérieurs, des coups de bâton, de pied, de corne, etc., le passage d'une roue de voiture, les tamponnements, le boulet ou la balle à la fin de sa course, etc. : telles en sont les causes; elles agissent à travers la peau, qui cède sans se rompre, grâce à l'élasticité plus complète de son tissu.

2° Ailleurs, c'est de dedans en dehors que les muscles sont contus, par les fragments déplacés d'une fracture, les extrémités luxées d'une articulation, ou encore dans l'entorse, etc.

Aussi les muscles péri-articulaires (épaule, hanche, coude), les muscles du dos et de la fesse, le grand pectoral et les muscles de la paroi antérieure de l'abdomen

[1] La contusion musculaire n'a été l'objet que de rares travaux, et à part un mémoire d'Allison qui date de 1842 (*Gazette médicale*, p. 696), et les articles didactiques, la pénurie de documents est à peu près complète (Voy. Tédenas, *Contusion des muscles*. In *Montpellier médical*, 1892, p. 965). Ce sont pourtant des faits d'observation courante en clinique, et, dans les grands traumatismes, on a souvent l'occasion d'en faire l'anatomie pathologique.

sont-ils le siège le plus fréquent des contusions. Il faut ajouter que le muscle y prête d'autant plus qu'il est de texture plus fine, qu'il s'adosse par sa face profonde à un plan dur, osseux, enfin, qu'il est en état de contraction. Contracté, il se brise comme une corde tendue. Ajoutons que les dégénérescences de la substance charnue la rendent encore plus vulnérable à la contusion.

Parmi ces lésions, on peut reconnaître 4 degrés principaux :

1° *L'infiltration sanguine avec ruptures fibrillaires.* — C'est l'ecchymose des muscles; le sang infiltré s'étend en stries rouges entre les fibres charnues, et les ruptures fibrillaires, très restreintes qui semblent toujours coexister, ne suffisent pas à créer des, hématomes proprement dits. Le vaisseau rompu est-il de quelque importance, le sang se diffuse au loin, et le muscle tout entier peut en être imbibé.

La vascularisation si développée de la substance charnue explique la constance des hémorragies intra-musculaires dans les contusions : le choc fait éclater aisément les artérioles et surtout les veinules interstitielles, que le muscle ambiant soutient et comprime, et l'épanchement est en rapport avec la richesse du réseau sanguin intra-musculaire : ainsi en est-il, par exemple, dans les muscles du mollet, dans les jumeaux, sillonnés chez l'adulte d'énormes plexus veineux.

2° *La rupture partielle et l'hématome.* — Nous avons vu que l'hématome nécessite la rupture partielle, c'est-à-dire une cavité creusée par le choc dans la masse charnue; il se présente ici avec les caractères et l'évolution qui ont été décrits ailleurs (voy. *Contusion*).

3° *La rupture totale et l'attrition, le broiement.* — Il y a deux alternatives : 1° le choc a été violent, brusque, il a porté sur une surface étroite : la rupture est nette et franche. C'est ce qu'on appelle les ruptures traumatiques. Leur fréquence est, du reste, assez rare, relativement aux ruptures vraies; sur 132 faits, Régeard n'en a relevé que 13 : ils avaient trait aux muscles abdominaux, pour la plus grande part (chute d'un étage élevé, coup de pied de cheval); ou encore aux muscles de la masse sacro-lombaire, au grand pectoral [1], au deltoïde, au vaste externe, au sterno-mastoïdien, que le forceps déchire aussi parfois dans les accouchements laborieux, chez le nouveau-né; 2° la contusion a porté sur une large surface : c'est un écrasement, un broiement, étendu souvent à toute l'épaisseur d'un segment de membre : les muscles, arrachés, rompus, ne forment plus qu'une bouillie, sous une peau encore intacte, au moins en apparence.

Toutes ces variétés de contusions restent sous-cutanées; mais, ailleurs, la peau est déchirée, la gaine aponévrotique a résisté, et seule elle empêche la contusion de devenir une plaie contuse; ou encore l'aponévrose s'est rompue aussi sous la peau intacte, et le sang s'y épanche en créant une ecchymose ou une bosse sanguine.

Symptômes. — Dans la forme la plus bénigne, on trouve la *stupeur musculaire* [2], comparée par Allison à la commotion cérébrale. L'expérience permet d'en reproduire la plupart des phénomènes. Sous le choc, le muscle se contracte d'abord, puis il est le siège d'une série de tressaillements fibrillaires, auxquels

[1] Voy. Deverny, *Rupture du grand pectoral par le passage d'une roue de voiture*. Thèse de doct., 1878.

[2] Ce sont les mêmes phénomènes que Chassaignac décrit sous le nom de *torpeur musculaire*, et J. Simon (*Gaz. des hôpit.*, 1874) sous celui de *paralysie éphémère*.