laires, à en faire l'antisepsie soignée, et à suturer les deux bouts du muscle rompu?

Depuis 1890, où nous formulions ici ce desideratum, plusieurs faits de ce genre ont été publiés. Il y a lieu de distinguer les sutures primitives et les sutures secondaires ou tardives, appliquées aux ruptures anciennes.

Faucompré a donné, dans sa thèse, une intéressante observation, émanant de la pratique de Folet (de Lille), de réunion primitive du triceps brachial, rompu en totalité, un peu au-dessus du coude : les deux bouts furent rapprochés par deux points de catgut, en anses, qui chargeaient « une quantité assez importante de tissus, de manière à rendre les sutures aussi solides que possible » : le résultat fut très satisfaisant. Il s'agissait là, en réalité, d'une rupture musculo-tendineuse; pour le triceps crural, un certain nombre de cas similaires ont été publiés [1]. Lorsque la solution de continuité siège en plein corps charnu, sur le milieu du biceps, par exemple, il est évident que la friabilité du tissu musculaire rend assez difficile la réunion solide et persistante des deux bouts : les sutures d'appui, transversales, en anses, ou encore menées suivant un trajet sinueux, dans l'épaisseur du muscle, seront alors indispensables. Dans un cas où le rapprochement était irréalisable, Bazy rattacha le bout inférieur de la longue portion du biceps, au faisceau commun de la courte portion et du coraco-brachial.

Dans les ruptures anciennes, spécialement dans les ruptures partielles qui donnent naissance aux pseudo-hernies, la cure opératoire est souvent utile, mais soumise aussi à de très réelles difficultés et à de fréquents échecs. Delorme sutura les deux bouts du moyen adducteur, rompu en totalité; pendant deux mois, la réunion sembla parfaite, puis la récidive survint et la tumeur musculaire reparut. Dans les pseudo-hernies, la technique doit être la même que dans les hernies vraies : l'excision de la portion charnue exubérante, et la suture aponévrotique. On verra plus loin les différents procédés qui réalisent le mieux cette cure radicale.

IV

HERNIES MUSCULAIRES

« On nomme *hernie musculaire* la tumeur formée par une portion de muscle intact, c'est-à-dire non rompu, engagé à travers une boutonnière aponévrotique accidentelle de dimension variable » (Jeannel) [2].

C'est la définition schématique et, du reste, cette formule découle naturellement du terme, fort impropre, de hernie musculaire. Mais nous allons voir que cette boutonnière aponévrotique manque souvent.

Les premières observations ont presque toutes donné lieu à des erreurs de diagnostic : Portal [3] rapporte quelques faits de ce genre, il en emprunte d'autres à Pouteau, Andry, Lieutaud.

(1) J.-B. Walker en relate 21 cas, dans un mémoire récent que nous utiliserons plus loin. (Voy. *Ruptures des tendons.*)
(2) Art. Muscles. *Encycl. de chir.*
(3) *Anatomie médicale*, 1803.

Les observations de Dupuytren [1] (hernie du jumeau), de Larrey [2] (hernie du premier adducteur), de Bérard [3] (*id.*), sont les premiers documents précis; leur nombre s'accroît peu à peu.

Warren, dans son *Traité des tumeurs* (1827), signale une hernie du droit antérieur de la cuisse, prise pour une mélanose simple et enlevée comme telle; Chanet (Th. de doct. 1827) donne deux nouvelles observations de hernie du moyen adducteur, qu'on crut être, dans un cas, une hernie intestinale irréductible, dans l'autre un kyste; une hernie du jambier antérieur est relatée par Richet (*Anatomie chirurgicale*, 1855); une autre encore siégeant sur les muscles de la face antérieure de l'avant-bras, par Sédillot (1859).

Ce n'étaient guère que des faits épars. En 1861, le mémoire de Mourlon, qui, depuis lors, faisait autorité, renferme trois nouvelles observations. A son exemple, les chirurgiens militaires continuent à publier des cas de hernie du moyen adducteur chez des cavaliers (Dauvé, Weill, Gaujot, Baudin); Prat [4] étudie celles du jambier antérieur.

En 1881, la question subit une transformation complète. A la Société de chirurgie, Farabeuf, dans un rapport sur une observation de Larger, vient battre en brèche la théorie qui régnait depuis près d'un siècle, et, se basant sur une meilleure étude des conditions anatomiques de la contraction musculaire, démontre que la hernie vraie est au moins une exception, et il appuie ses conclusions sur l'analyse des faits donnés comme tels. La même année, Larger et Bousquet fournissent encore d'autres observations.

Depuis, les faits et les travaux se sont multipliés, comme en témoigne la bibliographie ci-jointe.

Mourlon, Essai sur les hernies musculaires. *Rec. de mém. de méd. et chir. milit.*, 1861. — Farabeuf, Rapport sur une observation de tumeur musculaire de la cuisse, communiquée par M. Larger. *Bull. de la Soc. de chir.*, 26 janvier 1881, p. 93, et 2 février 1881, p. 145. — Larger, Hernie du muscle jambier antérieur. *Bull. de la Soc. de chir.*, 30 mars 1881, p. 293. — Baudin, *Rec. de mém. de méd. milit.*, 1881. — Nimier, Hernie et pseudo-hernie musculaire. *Archives génér. de méd.*, 1882, p. 285. — Guinard, Hernies musculaires. *Gaz. hebd.*, 1888. — Th. Giess, Zwei operativ behandelte Fälle von Hernia muscularis. *Berliner klin. Woch.*, 15 mars 1882, p. 174. — Sellerbeck, Operation eines Muskelbruches. *Deutsche militärärztl. Zeitschrift*, août 1891, p. 551. — Tédenat, Lipomes et hernies musculaires. *Montpellier médical*, 1892, n° 8, p. 148. — Gazin, Cure radicale d'une hernie du moyen adducteur; guérison à peu près totale. *Arch. de méd. milit.*, avril 1892, p. 310. — Choux, De la cure radicale des hernies musculaires. *Revue de chir.*, 1893, p. 485. — Hartmann, Note à propos d'un cas de hernie musculaire. *Revue de chir.*, 1893, p. 508. — Michaux, Hernie musculaire. *Bull. de la Soc. de chir.*, 1894, p. 711 et 759. — Maurange, Étude sur la hernie musculaire. Thèse de 1894. — André, Hernie musculaire vraie de l'extenseur commun des doigts, cure radicale. *Arch. de méd. milit.*, avril 1895, t. XXV, p. 301. — P. Paradies, Zur Kasuistik der Muskelhernien. *Internat. med. phot. Monatsschrift*, juin 1895, p. 161. — Legneu, Des hernies musculaires, 9e Congrès de chirurgie, 1895, n° 699.

Anatomie pathologique. — La doctrine ancienne était fort simple : lors d'une contraction brusque et intense, le corps charnu distend sa gaine fibreuse et la rompt, il fait hernie par la brèche.

Or, d'après Farabeuf, même contracté, le muscle n'exerce jamais de pression excentrique sur les parois de sa loge aponévrotique; il la remplit chez les sujets bien musclés, il ne la distend pas, et, de fait, une pareille distension, par les frottements qu'elle aurait provoqués, eût été une entrave pour le jeu musculaire.

(1) *Gazette hebd.*, 1829.
(2) Communiquée à Mourlon : *Rec. de mém. de méd. milit.*, 1861.
(3) Thèse de Rouillois, 1829.
(4) Thèse de doct., 1879.

C'est que le muscle contracté ne grossit pas, en réalité, il *change de forme*, et sa gaine s'y prête; grâce à sa continuité avec le manchon aponévrotique du membre, elle tire à elle « la couverture » (Farabeuf), c'est-à-dire l'aponévrose du muscle antagoniste, allongé et aplati, et celle des groupes musculaires voisins qui sont au repos; son feuillet superficiel s'en élargit d'autant, et devient capable de recouvrir alors, sans aucune tension, le ventre charnu.

Les conditions anatomiques ne sont donc nullement favorables à la hernie brusque, par éclatement de l'aponévrose, et il se trouve qu'à l'examen des observations, le plus grand nombre de ces « hernies » se sont révélées par des signes de rupture. Presque tous les auteurs signalent que, par la contraction du muscle, la tumeur dite hernie musculaire durcit et grossit; or, si la hernie vraie peut durcir, en pareille occurrence, la rupture seule grossit. Voici pourquoi.

Les fibres herniées décrivent une série de courbes concentriques hors de la boutonnière aponévrotique; le muscle se contracte-t-il, chacune de ses fibres se raccourcit, se rapproche de l'axe central du corps charnu, et tend à devenir rectiligne : les anses musculaires herniées se redressent et se réduisent, au moins en partie, la tumeur s'affaisse, tout en durcissant.

Au contraire, les fibres rompues se raccourcissent sur elles-mêmes, leurs connexions brisées ne les ramenant plus vers l'axe commun, elles s'entassent et forment masse : la tumeur grossit.

Ces caractères de la hernie musculaire ont été vérifiés expérimentalement par Guinard : il enlève un lambeau d'aponévrose à la surface du demi-membraneux chez le lapin : la hernie se produit, quand on rapproche le plus possible, et rapidement, les deux insertions du muscle; la hernie disparaît : 1° quand on allonge mécaniquement le muscle suivant son grand axe; 2° quand le muscle se contracte énergiquement, sans produire d'effet utile sur les leviers osseux; la hernie durcit, mais se réduit notablement, quand le muscle se contracte sans nulle entrave.

De ces données acquises on devait donc conclure : que la plupart des faits jusqu'alors groupés sous le titre de hernies musculaires se rapportaient à des ruptures, le plus souvent partielles, suivies de hernie du tronçon rompu à travers l'aponévrose.

Mais la *hernie vraie* existe, bien qu'elle soit rare, et qu'elle relève d'un autre mécanisme.

1° Elle a été constatée, sur le vivant, au cours d'opérations; le fait de Bérard, relaté par Rouillois, en est un exemple; il s'agissait d'une tumeur grosse comme un petit œuf située à la partie supéro-interne de la cuisse : « La peau fut incisée... on aperçut en face de la plaie une ouverture faite à l'aponévrose *fascia lata*; une portion charnue se trouvait engagée dans cette ouverture et se présentait sous l'aspect d'un corps mou, rougeâtre. On agrandit l'ouverture aponévrotique et l'on chercha à saisir la prétendue tumeur graisseuse : impossible de la rencontrer. Alors on fit prendre au malade la position qu'il affectait lorsqu'il avait l'intention de la faire saillir, et l'on vit que cette tumeur était formée par une portion du muscle premier adducteur qui s'engageait dans l'ouverture faite à l'aponévrose. » Sellerbeck, Hartmann ont constaté l'existence d'une perte de substance de l'aponévrose, d'un ou de plusieurs orifices, par lesquels faisait hernie, à proprement parler, le corps charnu; « nous mettons à nu, écrit Hartmann, deux trous de l'aponévrose, à contours réguliers, lisses, arrondis. Lorsqu'on presse sur la cuisse au-dessous, en la prenant à pleines mains, on voit le

muscle faire hernie à travers ces perforations; ce muscle est libre de toute adhérence et ne présente pas trace de la moindre cicatrice ». Plus souvent encore, on a trouvé la gaine aponévrotique distendue, amincie, éraillée, mais, en somme, intacte et sans déchirure (Gazin, Choux, Michaux, Darricarrière). « Nous pouvons constater *de visu*, remarque M. Choux, que si, par le fait de sa distension extrême, cette gaine (celle du jambier antérieur) n'exerce plus, sur le muscle sous-jacent, la compression exacte et permanente, qui est l'état anatomique normal dans cette région, du moins elle ne présente pas de déchirure, ni la moindre solution de continuité; à peine peut-on y constater un peu d'amincissement, par élongation de ses fibres longitudinales. » Chez l'opéré de Legneu (hernie du biceps brachial), « il y avait non pas une perforation, mais un amincissement considérable de l'aponévrose ». Dans un fait récent, où nous relevions tous les signes d'une hernie du tenseur du *fascia lata*, nous avons trouvé, au cours de l'opération, la gaine aponévrotique un peu amincie, très transparente vers le centre du muscle, mais, encore une fois, sans la moindre perforation, sans rien qui pût ressembler à un orifice « herniaire ». Il est important d'attirer l'attention sur ces cas, qui représentent bien des hernies vraies, au sens clinique que l'on attache à ce mot, mais qui montrent aussi que la conception ancienne, théorique et simpliste, ne saurait être prise au pied de la lettre.

2° Elle a été constatée en clinique, et avec tous les caractères que la théorie nouvelle exige d'une hernie vraie. Larger a communiqué à la Société de chirurgie un cas de hernie du jambier antérieur, qui, saillante et molle au repos, se réduisait lors de la contraction du muscle, qu'elle eût ou non un effet moteur, mais surtout quand elle n'en avait pas, et se réduisait encore lors de contraction des antagonistes et de distension passive du jambier [1].

3° Enfin on l'a reproduite sur les animaux. Guinard a vu que, sur le lapin, les muscles larges à aponévrose adhérente ne se prêtaient aucunement à la production de la hernie, mais il n'en est pas de même des muscles longs et non adhérents, tels que le demi-membraneux, par exemple, qui a servi aux expériences.

Mais l'aponévrose ne se déchire pas brusquement, elle s'use peu à peu; ce n'est pas une hernie de force, c'est une hernie de faiblesse.

Cette *usure lente des aponévroses* avait été déjà indiquée par Dupuytren et par Follin : elle s'explique par les pressions répétées et les frottements des muscles qu'elles engainent. Chez les cavaliers novices, dans l'effort d'extension et d'adduction combinées des cuisses, les masses musculaires internes sont « à plein » dans leurs gaines; et, si la distension n'a pas lieu dans les mouvements simples, elle est inévitable dans ces mouvements complexes, où presque tous les muscles de la cuisse sont à la fois raidis et contractés; mais elle se fait *en surface*, elle éraille et amincit l'aponévrose sans la faire éclater d'emblée. Il en est de même à la jambe, par le jeu répété des jumeaux, dans le trot « à l'anglaise ».

Guinard n'a-t-il pas observé la première phase de cette distension aponévro-

[1] Prat (*loc. cit.*) relate une observation de M. Perrin où l'on sentait (ou croyait sentir) l'orifice aponévrotique « herniaire »; longue de 5 centimètres, large de 3 centimètres, la tumeur (c'était une hernie du jambier antérieur) est lisse, limitée en haut et en dehors par une ligne brusque, fibreuse. En haut, on perçoit sur son bord une sensation de corde tendue qui semble correspondre à une solution de continuité de l'aponévrose ». A notre sens, toutes les fois qu'on n'a pas « vu » la fameuse boutonnière aponévrotique, un doute légitime doit subsister; chez notre malade (hernie du tenseur du *fascia lata*), dans le relâchement, nous sentions aussi une sorte d'arcade à la partie inférieure de l'intumescence musculaire : elle était due simplement à la *différence de consistance* de la portion herniée ou soi-disant telle du corps charnu et du muscle ambiant.

tique : un jeune homme du service de Verneuil présentait, au creux poplité, des deux côtés et sur le bord interne du demi-membraneux, une tumeur arrondie, qu'on crut être un kyste et qui fut ponctionnée sans que le trocart ramenât autre chose qu'un fragment musculaire. Sur le même sujet, grand rameur, on constatait des saillies musculaires du même genre sur les trapèzes, aux angles supéro-internes des omoplates et sur les longs supinateurs.

Ainsi l'aponévrose se laisse soulever d'abord, puis elle s'ouvre peu à peu et la hernie, de son côté, grossit progressivement; ce mode pathogénique, s'il est indéniable, n'est pas, du reste, le seul, et certaines lésions du muscle, lésions encore mal déterminées, doivent y avoir leur part.

Étiologie. — La hernie musculaire vraie est, certes, très rare, et il faut reconnaître que le départage est difficile à faire parmi les observations publiées sous le titre de hernies musculaires : l'examen est souvent trop peu précis pour permettre de conclure, et, quelle que soit la valeur des signes d'exploration que nous allons indiquer, nous pensons que la certitude n'est jamais absolue, en dehors de la vérification directe, opératoire.

On peut admettre deux types de ces hernies :

1° Les *hernies traumatiques*, les plus rares, mais dont quelques exemples ont tous les caractères de l'authenticité. A la suite d'une plaie, accidentelle ou chirurgicale, d'une ulcération, d'une contusion violente, etc., l'enveloppe aponévrotique est rompue ou détruite, et, par cette brèche ouverte, le muscle s'engage. Delorme parle de deux faits de ce genre : sur un malade de Verneuil, une hernie du jambier antérieur, grosse comme la dernière phalange du pouce, saillante pendant le repos du muscle, réduite pendant la contraction, avait succédé à la ligature de la tibiale antérieure; à la suite d'un « séton » de l'avant-bras, une hernie musculaire soulevait la cicatrice laissée par la balle, et l'index pénétrait dans une ouverture aponévrotique. Chez le malade de Hartmann, la hernie s'était montrée à la suite d'une fracture vicieusement consolidée du fémur, et les fragments chevauchés avaient été, sans doute, les agents de la déchirure. Rappelons encore les hernies musculaires qui se produisent au fond de certaines plaies, où l'aponévrose est intéressée, ou de certains ulcères (ulcères syphilitiques de la jambe [Verneuil]);

2° La hernie vraie exigerait surtout la répétition des efforts et des mouvements forcés (cavaliers, rameurs). Peut-être certains sujets y sont-ils prédisposés par la minceur de leurs aponévroses. Elle se produit lentement et grossit peu à peu. Elle affecte certains muscles soumis à un « surmenage professionnel » : les adducteurs, et surtout le moyen adducteur, chez les jeunes cavaliers, le jambier antérieur, chez les marcheurs, comme chez ce lieutenant de douanes dont parle Prat, et qui était « astreint à des exercices musculaires violents dans la poursuite des contrebandiers ». On l'a vue encore sur le triceps crural (Hartmann), le biceps brachial, le couturier, le tenseur du *fascia lata*, etc.

Symptômes. — La hernie musculaire vraie a un début insidieux et lent : il est des malades qui ne l'ont découverte qu'au bout de plusieurs mois. Petite masse arrondie, d'abord, elle grossit de plus en plus, et son relief s'accroît progressivement, sans douleur, sans autre réaction qu'une sensation de pesanteur, de gêne ou de faiblesse.

Tous les faits, dans lesquels la hernie a paru se produire brusquement, à la suite d'un effort, d'une chute, d'un coup, doivent être tenus pour suspects : ils

rentrent presque tous dans le cadre des pseudo-hernies. Encore faut-il se rappeler que le traumatisme peut atteindre une hernie en voie de développement, exagérer tout d'un coup les vagues désordres qu'elle provoquait, et là encore, servir de *révélateur*.

Une fois constituée, la tumeur est de volume variable, assez petite parfois, comme une noix, etc., à la région jambière antérieure, par exemple; ou relativement grosse, comme un œuf, etc.; elle mesurait 5 à 6 centimètres de long sur 1 centimètre 1/2 de large, chez le malade de Choux (hernie du jambier antérieur), 7 à 8 centimètres de long, 5 centimètres de large, dans le fait de Darricarrière (moyen adducteur). Lorsqu'il y a simplement distension aponévrotique, le relief est d'ordinaire plus marqué que dans les cas assez rares, où l'aponévrose est réellement « trouée », et la chose, d'ailleurs, se comprend sans peine.

Quoi qu'il en soit, la saillie musculaire « hors rang » est, en général, ovalaire, de contours arrondis, un peu fuyants; jamais on ne découvre de pédicule. Nous avons dit, et le fait est plusieurs fois signalé dans les observations, que l'on pouvait sentir le rebord de l'orifice aponévrotique, de l'orifice herniaire : chez un malade de Mourlon, la tumeur disparaissait sous le doigt, à travers une ouverture dont les bords tranchants, perpendiculaires à l'axe du membre, semblaient des cordes très tendues. Il faut toujours rechercher avec soin cet anneau ou ces piliers, mais il faut se souvenir aussi qu'il est rare, en somme, de les retrouver nettement, que, de fait, ce trou dans la gaine manque assez souvent, et qu'on aurait tort de donner à ce signe inconstant plus d'importance qu'il ne vaut.

Molle, dépressible, réductible au repos, la hernie change de consistance et de volume, suivant les diverses attitudes du muscle, et c'est là qu'il faut chercher les principaux éléments de diagnostic de la hernie vraie et de la pseudo-hernie. *Le muscle est-il au repos et relâché*, la tumeur est *saillante et molle; est-il distendu passivement*, autrement dit, dans la hernie des adducteurs, la plus fréquente, porte-t-on le membre inerte dans l'abduction, *elle disparaît, au moins en partie;* le ramène-t-on à l'adduction, elle se dessine de nouveau. *Elle durcit* quand le malade rapproche les cuisses, *mais elle ne grossit pas*, elle diminue plutôt, et si l'on s'oppose à l'effet utile de la contraction, en écartant les genoux, *elle se réduit presque*, ou même tout entière. Tels sont, du reste, les signes rationnels de la hernie musculaire vraie, et dans ce groupe ne peuvent légitimement rentrer que les faits seuls qui se caractérisent de la sorte.

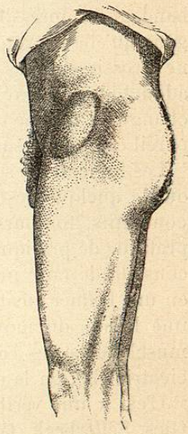

Fig. 164. — Hernie vraie du tenseur du fascia lata. (Obs. personnelle.)

Très rarement la hernie contracte des adhérences au dehors de la gaine aponévrotique, elle ne devient douloureuse qu'après les exercices prolongés. Le plus souvent, elle détermine une sensation de gêne, de courbature, dans certains mouvements et certains exercices, puis une fatigue rapide, une sorte de brisement. L'équitation devient pénible, lors de hernie des adducteurs, ou la marche un peu prolongée réveille des crampes et de véritables douleurs, lors de hernie du jambier. Chez notre malade (hernie du tenseur du fascia lata), il existait même une légère incertitude de la marche et un peu de claudication. Dans cet état, elle peut durer fort long-

temps, et, depuis huit ans, le batelier dont parle Larger portait une hernie du jambier antérieur qui ne l'entravait pas dans sa profession.

Diagnostic. — Il est inutile de revenir sur le diagnostic de la hernie et de la pseudo-hernie ; les caractères différentiels sont, en somme, ceux de la hernie et de la rupture. La pseudo-hernie est peu apparente sur le muscle au repos : elle grossit et durcit, lors de contraction et même lorsque la contraction n'est pas suivie d'effet utile ; la distension passive du muscle ne la modifie pas ou à peine. En voilà assez pour la personnifier : on ne saurait méconnaître toutefois que certains faits cliniques ne cadrent pas entièrement avec ces schémas et il faut avouer qu'en pratique la confusion n'est que d'importance médiocre, le pronostic et le traitement ne différant guère.

Mais la liste serait longue des hernies ou pseudo-hernies qu'on a prises, ou qu'on pourrait prendre encore, pour des tumeurs : lipomes, fibromes de la gaine aponévrotique, kystes hydatiques, kystes du creux poplité, névromes, varices, etc.

Toutes ces tumeurs siègent au-dessus ou au-dessous de l'aponévrose. Sus-aponévrotiques, la contraction musculaire n'agit pas sur elles ; sous-aponévrotiques et intra-musculaires, elles se fixent et disparaissent, au moins en partie, quand le muscle se contracte ; inter-musculaires, elles peuvent se fixer, mais restent explorables, leu consistance propre ne se modifie pas.

La tumeur musculaire durcit et change de volume par la contraction ; elle durcit sous la faradisation. Soigneusement recherchés, ces indices suffisent et l'on n'aura recours ni au trocart-hameçon de Duchenne, ni à l'épingle plantée dans la tumeur et qui oscille avec elle (Richet).

Traitement. — Le port d'un cuissard élastique, d'un brassard ou d'un bandage compressif, maintient la hernie réduite et supprime en grande partie la gêne qu'elle provoque. Certaines hernies ne provoquent aucune gêne notable et ne grossissent pas : Paradies rapporte et figure un cas de hernie du moyen adducteur, observé chez un médecin, et qui, depuis vingt-quatre ans, n'a pas changé de volume et ne crée aucune difficulté de la marche. Il est évident qu'en pareil cas, on ne saurait songer à une intervention.

Les indications sont tout autres, dès que la hernie s'accompagne de douleur ou de quelque désordre fonctionnel, et, plutôt que de recourir à des appareils contentifs, toujours peu efficaces et gênants, il est de bonne — et bénigne — pratique de pratiquer une opération « réparatrice ». Mourlon et Follin avaient conseillé de faire jusqu'au muscle une incision profonde, destinée à se convertir en une traînée cicatricielle « de renforcement » ; dans le même but, Nimier, dans une hernie du moyen adducteur, escharifia les enveloppes externes jusqu'au muscle, avec les caustiques : la tumeur avait disparu, au niveau de la traînée cicatricielle, on la retrouvait encore sur le bord externe.

C'est à une véritable cure radicale [1] qu'il faut procéder, comme l'ont fait Gies, Sellerbeck, Gazin, Choux, Hartmann, Michaux, Daricarrière [2], Legneu, et nous-même. Choux, dans son mémoire de 1893, en a parfaitement formulé les indications, la technique et les résultats. L'intervention, pour être complète et utile, doit porter à la fois sur le muscle et sur l'aponévrose : Sellerbeck s'était contenté de « réduire » le muscle dans sa gaine et de rapprocher par-dessus les lèvres de l'aponévrose par une série de sutures en anse ; la récidive partielle ne

(1) Nimier, *De la cure radicale des hernies musculaires. Mercredi médical*, 1892, p. 25.
(2) Observation rapportée in Thèse de Morange (*loc. cit.*).

tarda pas, mais l'amélioration fonctionnelle n'en fut pas moins des plus sensibles. Il paraît nécessaire « d'affaisser » le muscle proéminent, soit par l'excision de la portion « herniée » ou soi-disant telle, soit par l'application d'une série de ligatures, au catgut ou à la soie, qui étreignent et « boudinent » une partie du corps charnu (Choux, voy. fig. 165). Les lèvres aponévrotiques, excisées à leur tour, sont alors rapprochées par des sutures diversement combinées pour les accoler solidement.

En pratique, le procédé suivant nous semble réaliser toutes les conditions de sécurité : une incision longitudinale, *longue*, découvre la tumeur ; l'aponévrose est incisée, si, comme le fait est fréquent, elle est simplement amincie, ou, s'il en est autrement, la déchirure aponévrotique est élargie ; à la base de la portion



Fig. 165. — Cure radicale de la hernie musculaire, procédé de Choux : ligatures multiples « boudinant » la portion herniée du muscle.

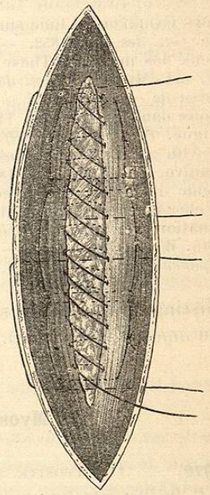

Fig. 166. — Cure radicale de la hernie musculaire, procédé utilisé chez notre malade : ligatures en anses à la base du coin musculaire excisé ; surjet réunissant les deux lèvres de l'excision ; sutures en anses de l'aponévrose.

herniée du muscle, on passe une série de fils, en anses transversales, qu'on lie sur l'un des côtés : on excise en coin tout ce qui dépasse du corps charnu, et un surjet réunit les bords de la brèche musculaire. Ceci fait, d'autres anses de catgut ou de soie traversent les lèvres de l'aponévrose, à 1 centimètre 1/2 ou 2 centimètres du niveau de l'incision et les rapprochent en les adossant : un dernier surjet achève de les réunir sur leur tranche. Un repos assez long est de rigueur, à la suite de l'opération.

Presque toujours, le résultat primitif semble excellent, mais il est relativement rare que la cure se maintienne radicale, et, au bout de quelques semaines ou de quelques mois, une récidive partielle est d'observation fréquente. Heureusement elle a été toujours assez restreinte, dans les faits connus, et elle n'a pas empêché la guérison « fonctionnelle », autrement dit, la disparition ou tout au moins l'atténuation considérable de la gêne motrice et des douleurs.