de tendon, prise sur un chien, fut interposée entre les deux bouts des fléchisseurs du médius gauche, sectionnés au niveau de la première phalange : il n'y eut pas de suppuration, la greffe ne fut pas éliminée, et le résultat fonctionnel, encore qu'imparfait, se traduisit pourtant par une amélioration. Dans un autre fait, M. Monod (1887) interposa un fragment de tendon de lapin entre les bouts du fléchisseur du pouce, mais le tendon à transplanter avait été mis dans une solution très chaude, et il était à demi cuit. Le sort le plus ordinaire des segments transplantés est de se résorber ou de s'éliminer : ils ne servent pas de *conducteurs* aux fibrilles régénérées, et la greffe n'est plus, en pratique, qu'une suture à distance par interposition, plus compliquée et moins sûre.

Pourtant Rochet (de Lyon) (1) a obtenu un succès par une *greffe autochtone*, réalisée de la façon suivante ; il s'agissait d'une section des deux fléchisseurs de l'index, dans la paume de la main ; le rapprochement étant impossible, il découvrit le fléchisseur près de son attache à la phalangette, le sectionna et ramena le segment devenu libre dans la plaie palmaire : le segment fut interposé entre les bouts supérieurs des deux fléchisseurs et le bout inférieur du fléchisseur perforé ; de plus, le petit bout tendineux resté adhérent à la phalangette, fut suturé à l'angle de division du tendon perforé. Grâce à cet appareillage fort ingénieux, les mouvements des doigts et de toutes les phalanges se rétablirent.

Il reste deux autres procédés, de conception ingénieuse, mais d'application fort rare :

La *vaginoplastie tendineuse*, telle qu'elle a été imaginée par Daniel Mollière (2), et décrite dans la thèse de Rochas. On mobilise d'abord les bouts tendineux, en détruisant leurs adhérences aux tissus ambiants ou à la cicatrice cutanée ; puis disséquant les débris intermédiaires de la gaine, on reconstitue, par leur suture, entre les deux fragments, un canal fermé de toutes parts, et où se produit plus tard le cordon cicatriciel. Mais la dissection de la gaine est le plus souvent fort pénible, et le canal n'est guère représenté que par un mince cylindre de tissu conjonctif (Duplay). Toujours est-il que M. Daniel Mollière obtint un succès.

La *suture téno-cutanée*, utilisée par Chassaignac (1853) dans une section des fléchisseurs du pouce et de l'index ; en tirant avec l'ongle sur la cicatrice, on obtenait des mouvements du pouce et de l'index ; Chassaignac inséra donc le bout supérieur des tendons divisés sur cette cicatrice, et, grâce à sa mobilité, la fonction fut rétablie. La mobilité et le glissement facile de la cicatrice sont, en effet, la condition indispensable de ce mode spécial de réparation tendineuse (au dos de la main, par exemple).

Signalons la suture d'un bout tendineux à un ligament voisin (Guermonprez), et l'opération hardie de Karl Löbker (3) : à la suite d'une section ancienne de tous les tendons palmaires de l'avant-bras, l'écart étant trop considérable, le radius et le cubitus furent réséqués sur une longueur de 5 centimètres. Le succès fonctionnel ne fut qu'assez imparfait, et la consolidation osseuse demanda trois mois.

Tels sont les procédés applicables aux plaies tendineuses ; les derniers, la suture par anastomose et les différents modes de la suture à distance, sont souvent de mise dans les plaies anciennes.

(1) Rochet, *Nouveau procédé de greffe tendineuse dans les cas de sections anciennes des tendons fléchisseurs des doigts. Gazette hebd.*, 1891, p. 293.
(2) *Bull. de la Soc. de chir.*, 1867. Rapport de M. Delens.
(3) *Centralblatt für Chir.*, 1884, n° 50.

II. **Sections anciennes.** — La fonction à jamais perdue ne laisse, en effet, que deux ressources, dans les sections tendineuses anciennes : la suture secondaire, ou le port d'un appareil prothétique.

Schwartz rapporte que, dans un cas de section ancienne du long extenseur du pouce, la suture ayant échoué, il fit porter au patient un doigtier muni d'une bande élastique, qui se rattachait à un bracelet serré au poignet : le blessé pouvait ainsi se servir de sa main. Des appareils du même type seront applicables dans d'autres régions ; mais il faut d'abord tenter le bénéfice de la suture.

Verduc (1694) la proposait déjà ; Marc-Antoine la fit, et il eut un succès ; Dutertre, Syme, Roux, Sédillot, Chauvel, etc., obtinrent de nouveaux résultats ; enfin la plupart des procédés exposés plus haut ont eu pour objet des sutures secondaires, à date plus ou moins éloignée.

Inciser près de la cicatrice et le long du trajet connu du tendon, ouvrir la gaine ou ce qui en reste, et chercher les deux bouts, en s'aidant des manœuvres que nous avons indiquées plus haut, les mobiliser en sectionnant leurs adhérences, mais sans intéresser profondément leur gaine nourricière, aviver leurs extrémités et procéder à la suture : tel est le plan opératoire généralement suivi.

Les différentes conditions qui peuvent se présenter nécessiteront tel ou tel mode de suture, suivant les indications qui ont été posées. C'est ici surtout que le traitement consécutif est de toute nécessité pour rendre au tendon sa mobilité et au muscle sa puissance de contraction.

IV

RUPTURES DES TENDONS

Comme celles des muscles, les ruptures des tendons doivent être définies : *solutions de continuité produites au cours et sous l'influence de la contraction du muscle correspondant.* C'est éliminer les fausses ruptures qui résultent du choc sur un tendon, ou qui compliquent les fractures et les luxations, ou encore les arrachements de certains tendons, à leur insertion osseuse, sous l'effort brusque et violent d'une contraction antagoniste (voy. *Arrachements des tendons*).

Demarquay, Mémoires sur la rupture du tendon du triceps fémoral au-dessus de la rotule. *Gaz. méd.*, 1842, p. 393. — Binet, Sur la rupture du tendon et du ligament rotulien. *Arch. de méd.*, 1858, t. I, p. 687. — Duplay, Rupture sous-cutanée du tendon du long extenseur du pouce. *Bull. de la Soc. de chir.*, 1876. — Heuck, Contribution à la suture des tendons. *Centr. f. Chir.*, 1881, n° 16. — Maydl, Ruptures sous-cutanées musculaires et tendineuses. *Deutsche Zeitschrift für Chir.*, 1892, t. XVII, p. 306. — Emery-Desbrousses, Rupture du tendon sous-rotulien. Thèse de doct., 1883. — Delon, A. Témoin, Thèses de doct., 1884. — Monks, Sur la rupture du long tendon du biceps brachial. *Boston med. and surg. Journal*, 25 novembre 1886. — Hager, Zur Pathogenese und Behandlung des spontanen Sehnenruptur. *Berliner klin. Woch.*, 1886, p. 360. — Devars, Arrachement du tendon du droit antérieur de la cuisse à son insertion à la rotule. *Lyon médical*, 13 avril 1887. — Mac Burney, Rupture du tendon extenseur de la jambe, guérison après suture des deux bouts. *New-York surg. Soc.*, 13 avril 1887. — Kaufmann, Ruptur der Sehne des rechten Muskels Quadriceps femoris ; Sehnennaht. *Correspondenzblatt für schweizer Aerzte*, 1888, XVIII, 290-303. — Bircher, Rupture du tendon du biceps huméral ; suture secondaire au tissu conjonctif. *Correspondenzblatt für schweizer Aerzte*, janvier 1888, p. 49. — Polaillon, Rupture du tendon d'Achille, suture, guérison. *Bull. de la Soc. méd. prat.*, 19 juillet 1888. — Hervé, Ruptures des tendons sus- et sous-rotuliens, traitement par la suture. Thèse de doct., 1891. — Chipault, Note sur deux cas de suture des tendons sus- et sous-rotuliens avec la rotule. *Congrès français de chir.*, 1891, p. 603. — John

B. Walker, Rupture of the quadriceps extensor muscle and its tendon above and below the patella. An analysis of 255 cases. *American Journal of medical science*, juin 1896, vol. CXI, n° 6, p. 638.

Les ruptures tendineuses sont-elles plus fréquentes que les ruptures musculaires? Le fait est indéniable pour quelques tendons, celui du triceps crural surtout : pour 36 cas de ruptures du tendon sus-rotulien, Delon n'a pu rassembler que 6 cas de ruptures du muscle triceps, et l'accident porterait aussi souvent sur le tendon proprement dit que sur le ligament rotulien. Mais ce résultat ne saurait être généralisé, surtout si l'on tient compte de la fréquence des ruptures dans la région musculo-tendineuse : faits qu'on trouve rangés, suivant les auteurs, dans les ruptures du muscle ou dans celles du tendon.

C'est surtout de 60 à 75 ans que les ruptures tendineuses se voient, mais on les rencontre encore de 40 à 60 ans, et même beaucoup plus tôt, 22, 15, 13 ans.

Plus fréquentes chez l'homme, plus fréquentes chez les sujets fortement musclés, chez les vieillards qui ont conservé intacte leur vigueur, il existe des ruptures professionnelles chez les bateleurs, les danseuses, les gymnastes.

Ruysch avait déjà soupçonné quelque altération prédisposante [1]; Marguet, Germain Sée, Desprès signalent l'influence du rhumatisme chronique; Hager [2], plus récemment, a montré que la téno-synovite crépitante chronique peut affaiblir le tendon au point qu'il se rompe en quelque sorte spontanément.

Quelquefois, en effet, la rupture se fait sous un faible effort : en montant un escalier (Desprès), en battant du tambour (Czerny), etc.

Mais le plus souvent, c'est au cours d'une contraction violente que le tendon cède, et la rupture des différents tendons résulte presque toujours des mêmes mouvements. Le tendon d'Achille se brise dans le saut, la course, la danse, l'escrime, etc.; le tendon rotulien se déchire dans un renversement brusque du tronc en arrière, pour éviter une chute, dans une projection violente du pied, etc.

Aussi Nélaton a-t-il fait remarquer que les muscles des membres inférieurs, qui exécutent surtout des mouvements de force, sont les plus fréquemment atteints : le tendon rotulien (et le ligament), le tendon d'Achille, celui du jambier antérieur, du grand fessier (Mac Donnell) [3], et aux membres supérieurs, ceux du long extenseur du pouce (Czerny, Duplay, Kümmell), de la longue portion du biceps (Monks), du triceps brachial (Güterbock) [4], du long supinateur (Grentham). La rupture du long tendon du plantaire grêle, sans avoir la fréquence qui lui a longtemps été attribuée, se voit pourtant aussi (Nichols [5], Judson) [6].

Enfin on a observé la rupture simultanée de deux tendons symétriques : des tendons rotuliens, des tendons d'Achille, comme chez ce bateleur dont parle J.-L. Petit.

Anatomie pathologique. — Le siège de la rupture semble assez constant pour quelques tendons; celui du triceps crural se brise tout près de ses insertions rotuliennes, et l'on a remarqué, en effet, que son volume ne se réduit un peu, dans le sens transversal, qu'à 1/2 centimètre de la base de l'os; il y aurait

[1] Volkmann incriminait une fragilité spéciale des tendons, grêles et minces, chez certains sujets.

[2] Hager, *Pathogénie et traitement des ruptures des tendons. Berliner klin. Wochenschrift*, 31 mai 1887.

[3] Mac Donnell, *British med. Journal*, avril 1876.

[4] Güterbock, *Arch. für klin. Chir.*, 1877, t. XXI, p. 460.

[5] Nichols, *Rupture spontanée du plantaire grêle. Boston med. and surg. Journal*, août 1878.

[5] Judson, *Rupture du plantaire grêle. New-York med. Journal*, 1880.

là, pour quelques auteurs, un véritable arrachement. Le tendon d'Achille cède plus souvent à 4 ou 5 centimètres de son attache calcanéenne.

C'est surtout par l'examen clinique et par ce que l'on sait des plaies tendineuses et des ténotomies expérimentales, que l'on a fait l'histoire anatomique de la rupture. Binet cite pourtant une observation de Martini où l'on put, un an après la rupture du tendon rotulien, constater à l'autopsie un cal fibreux reliant ses deux bouts, et Picard a présenté à la Société anatomique (1838) une rupture de la longue portion du biceps, au niveau de son entrée dans la coulisse humérale, où le segment supérieur s'était recroquevillé par en haut.

Nous serons donc bref sur le processus de cicatrisation qui a été exposé au chapitre précédent; mais on ne saurait assimiler de tout point la rupture à la section sous-cutanée franche et régulière.

Et d'abord, la rupture peut-elle être incomplète? On l'a nié, mais cette variété est démontrée, au moins pour le triceps crural; le tendon du droit antérieur peut se briser seul; et si les expansions des vastes se déchirent aussi, le cul-de-sac synovial est presque toujours ouvert. Aussi Gosselin et Delon, à son exemple, décrivent-ils une rupture *complète* ou *incomplète*, suivant que la synoviale sous-jacente est ou non intéressée; le second type est de beaucoup le plus rare.

Il faut remarquer encore que l'ensemble des faisceaux tendineux ne cède pas sans doute au même niveau, que la surface de rupture doit être irrégulière, que la distension porte au loin sur la gaine et le tissu cellulaire ambiant, et y produit des infiltrations sanguines; en résumé, le foyer est toujours moins net que dans une ténotomie, et la réunion sans adhérences moins aisée à obtenir. Nous aurons à tenir compte de ces données dans les indications opératoires.

Signes. — Un coup de fouet, une douleur vive, un craquement qui s'entend parfois, et l'impuissance soudaine d'un muscle; une chute, s'il s'agit du tendon d'Achille ou du tendon rotulien : tels sont les premiers signes d'une rupture tendineuse.

La déformation et l'impotence qui suivent sont celles qui caractérisent les plaies tendineuses. Là encore, une gouttière, une simple dépression ou un méplat que le sang épanché et le gonflement peuvent effacer dans les premiers jours, indiquent le lieu de la rupture; le muscle est rétracté au-dessus, et le palper retrouve et mobilise les deux extrémités rompues. Au tendon rotulien, c'est un creux que limite en bas la rotule, elle-même plus mobile transversalement; les ailerons sont ordinairement en partie déchirés.

Une cicatrisation régulière est suivie d'une restauration fonctionnelle complète; mais la non-réunion est fort à craindre, et elle entraîne les désordres permanents que nous avons déjà signalés.

Diagnostic. — C'est avec la rupture musculaire, et avec une fracture, ou plutôt un arrachement osseux, dans les *ruptures para-osseuses* (tendon rotulien), que le diagnostic se pose quelquefois. Il a été fait déjà au chapitre des ruptures musculaires. La dureté spéciale et l'aspérité des deux bouts, la crépitation que l'on obtient en relâchant le muscle et en les ramenant au contact, permettront de reconnaître la fracture apophysaire.

Traitement. — Ici se pose une question de haut intérêt : celle de l'intervention sanglante. On l'a redoutée longtemps, surtout au genou, à cause de la

communication ordinaire du cul-de-sac sous-tricipital et de la synoviale. Avec les méthodes contemporaines, les mêmes dangers n'existent plus.

Il est des cas où l'attitude seule, maintenue par un appareil inamovible, suffit à une guérison régulière (Sistach, J. Guérin). Il ne saurait en être ainsi partout et l'on peut dire que, dans tous les cas où la suture peut être régulièrement faite, elle s'impose.

Warren, et plus récemment Polaillon, ont fait la suture du tendon d'Achille rompu; Czerny, Duplay, Kümmell, Lindner, celle du long extenseur du pouce; Bircher, la suture secondaire du tendon bicipital, au bras.

Pour le tendon rotulien, la question de la suture avait été déjà posée par Renouard (1846), mais les insuccès fréquents et le danger des complications inflammatoires, dans les « temps pré-antiseptiques », l'avaient fait réserver; et Demarquay avait fourni une statistique de 14 cas guéris par le repos et l'immobilisation. Depuis, Mac Burney et Kaufmann, Chaput, Walther, Chipault, Bourgeois, Championnière, Köhl, etc., ont pratiqué la suture avec un résultat heureux. Quant au ligament rotulien, il a été suturé par Uhde, Rivington, Harriman, Chipault, Sendler, Hopkins, etc.

Dans un mémoire tout récent, J.-B. Walker a réuni 140 faits de ruptures du tendon sous-rotulien (dont 8 incomplètes), et 115 faits de ruptures du tendon sus-rotulien, dont 114 incomplètes. Le dépouillement de ce volumineux dossier lui a permis de conclure que le traitement mécanique, par l'immobilisation et le massage, a donné 72,5 pour 100 de guérisons complètes, 12 pour 100 en trois mois, 32 pour 100 en six mois; quant à la suture, elle a été pratiquée 41 fois, 21 fois pour le tendon rotulien, 20 fois pour le ligament, sans mortalité : elle a été suivie, dans 86 pour 100 des cas, d'une guérison complète, obtenue en trois mois (50 pour 100), en six mois (10 pour 100). Dans 10 des observations de suture du tendon rotulien, la capsule articulaire était intéressée et plus ou moins largement ouverte.

Ces sutures n'ont rien de spécial dans leur technique : la recherche des bouts divisés et leur mise en contact se font d'après les règles qui ont été plus haut exposées. Kümmell [1], dans une rupture sous-cutanée du long extenseur du pouce, remontant à quelques semaines, interposa, entre les bouts tendineux distants de 8 à 10 centimètres, 3 fils de soie : la guérison fonctionnelle fut complète.

Il est évident que, plus la date de l'accident primitif s'éloigne, plus le pronostic de la suture secondaire devient douteux.

Enfin à la suite d'un échec définitif, ou chez un blessé qui n'accepterait pas l'opération, c'est aux appareils prothétiques qu'il faut recourir.

V

ARRACHEMENTS DES TENDONS

C'est là une lésion assez rare, qui s'observe surtout aux doigts et aux orteils, et dont l'histoire remonte à Recolin et Morand (1753). On en trouve un exposé

[1] Kümmell, *Das Endresultat des artificiellen Ersatzes eines Sehnendefektes.* 64e Congrès des chir. allem., 1893.

très complet, en ce qui concerne les doigts, dans l'article de Polaillon [1]. (Voy. aussi *Plaies par arrachement.*)

1. *Arrachements tendineux dans une plaie.* — Les morsures de cheval, le doigt pris dans une boucle du harnais ou dans l'anse du bridon, quand le cheval « tire au renard », les engrenages, la main retenue, dans une chute, sous une trappe, à travers un grillage, etc., ou l'annulaire saisi par une tige saillante qui s'engage dans l'anneau : telles sont les causes ordinaires de ces arrachements.

Nous n'y insisterons pas, nous indiquerons seulement les lésions propres au tendon.

On dit que le tendon s'arrache, quand il se déchire au-dessus du niveau d'attachement du segment de membre, de la phalange, etc., à une distance souvent lointaine. Sur 42 doigts arrachés, Polaillon relève 36 arrachements tendineux, à l'avant-bras; 2 fois seulement, la section de tous les tendons au niveau de la plaie; 3 fois un seul tendon subsistait, distendu, mais non arraché; 1 fois, tout arrachement manquait.

Il est ordinaire qu'un seul tendon s'arrache, les autres se déchirent au niveau de la plaie; et ce tendon est le plus souvent celui du fléchisseur profond, aux doigts. En effet, son attache phalangettienne est fort solide, sa longueur très grande, et la gaine synoviale qui l'entoure, au poignet, facilite encore son étirement; les deux bandelettes d'attache du flé-

Fig. 199. — Arrachement de tous les tendons de l'avant-bras (Musée Dupuytren, n° 10.)

[1] Art. Doigt. *Dict. encycl.*

chisseur superficiel sont beaucoup plus grêles, et, de plus, la force d'arrachement porte presque toujours au-dessous de son insertion, sur la phalangette. L'extenseur, avec sa triple bandelette, est aussi moins résistant.

Mais où se rompt le tendon arraché? Quelquefois sur sa continuité même; mais il est presque de règle que la déchirure porte à la jonction des fibres musculaires et tendineuses (dans 3/4 des cas) : le tendon s'arrache du corps charnu où il plonge, comme une racine du sol, et il en résulte ces longs fuseaux effilés que la figure 199 représente fort bien. Enfin le muscle lui-même peut être déchiré et, après Morand, on répète que l'arrachement musculaire se voit plus souvent sur les extenseurs, et l'arrachement tendineux sur les fléchisseurs; mais l'arrachement musculaire est également rare sur les deux ordres de muscles, et le muscle se rompt, d'après Polaillon, quand l'effort d'arrachement le saisit en état de relâchement, car il résiste, contracté, beaucoup plus que son tendon.

Sous le nom d'*arrachement incomplet*, Gosselin a décrit une sorte d'allongement du tendon, étiré hors de la plaie, sur une grande longueur quelquefois, mais non déchiré et libre; des ruptures partielles et une sorte d'effilement du corps charnu permettent sans doute cette curieuse lésion, plusieurs fois retrouvée.

Nous serons très bref sur les signes (voy. *Plaies par arrachement*); nous rappellerons l'absence parfois complète de douleur dans les arrachements; à leur suite, les gaines ouvertes, les larges cavités anfractueuses laissées par les tendons, prédisposent aux phlegmons, aux hémorrhagies secondaires, et même au tétanos.

L'intervention doit être la suivante, en ce qui concerne les tendons : enlever ceux qui ne tiennent plus et qui deviendraient des corps étrangers; lors d'arrachement incomplet, s'assurer, par une traction assez forte, que le bout musculaire est encore adhérent, et alors sectionner au ras de la plaie la portion herniée; s'il restait avec le tendon une bandelette cutanée, on pourrait tenter la réunion totale, à l'exemple de Millet et Doubre [1], et de Lallement [2].

2. *Arrachements tendineux sous-cutanés.* — Leur histoire n'a encore été faite qu'aux doigts, mais il semble qu'on puisse les rencontrer ailleurs.

Segond [3] a décrit, le premier, en 1880, l'arrachement des extenseurs des doigts à leur attache phalangettienne, et cette curieuse lésion a été étudiée depuis par Busch [4], Polaillon [5], Schœning [6], Pierre Delbet [7], Schwartz [8], Mouchet [9], Novodetzki [10], Hœgler [11].

(1) Doubre, *Obs. d'arrachement de la troisième phalange de l'index gauche. Rec. de mém. de méd. milit.*, 1880, t. XXXVI, p. 172.
(2) Lallement, *Des plaies par arrachement du pouce.* Thèse de doct., 1880, n° 117.
(3) Segond, *De l'arrachement des tendons extenseurs des doigts de la phalange unguéale. Progrès médical*, 3 janvier 1880.
(4) Busch, *Ueber den Abriss der Strecksehne von der Phalanx des Nagelgliedes. Centr. für Chir.*, 1881, n° 1.
(5) Polaillon, *Loc. cit.*
(6) Schœning, *Ueber den Abriss der Strecksehne von der Phalanx des Nagelgliedes. Arch. f. klin. Chir.*, 1887, XXV, p. 237.
(7) P. Delbet, *Des lésions consécutives à la flexion forcée des phalangettes. Bull. de la Soc. anat.*, 1890, p. 117.
(8) Schwartz, *Arrachements sous-cutanés des tendons extenseurs des doigts sur la phalangette. Arch. gén. de méd.*, 1891, p. 513.
(9) Mouchet, *Arrachement sous-cutané des extenseurs. Ibid.*, 1895, p. 730.
(10) Novodetzki, Thèse de doct., 1891, n° 713.
(11) Hœgler, *Loc. cit.*

On peut l'observer sur tous les doigts, mais plus souvent sur l'auriculaire. Dans une flexion brusque de la phalangette, le tendon extenseur s'arrache de son insertion. Sur le vivant, c'est à la suite d'une chute, d'un choc sur l'extrémité fléchie du doigt, d'une flexion forcée par une constriction directe, etc., que l'accident se produit.

Segond avait reproduit la lésion, sur le cadavre, par ce mécanisme : presque toujours, un fragment osseux s'enlevait avec le tendon, et cela, surtout, chez le vieillard. P. Delbet, par une étude expérimentale très complète, a montré qu'on pouvait observer : 1° l'arrachement du point d'insertion avec ouverture de l'articulation; 2° la fracture de la phalangette sans ouverture de l'articulation; 3° la déchirure du tendon avec ouverture de l'articulation : les deux premières lésions sont de beaucoup les plus fréquentes. Les muscles ne prennent aucune part au mécanisme de l'accident : il est dû au mode de fixation des tendons extenseurs au niveau des capsules articulaires et de la face dorsale de la deuxième phalange, mode de fixation qui ne leur permet qu'une courte excursion dans le sens de la flexion; si la phalangette est hyperfléchie brusquement, ils se déchirent ou arrachent leur insertion osseuse.

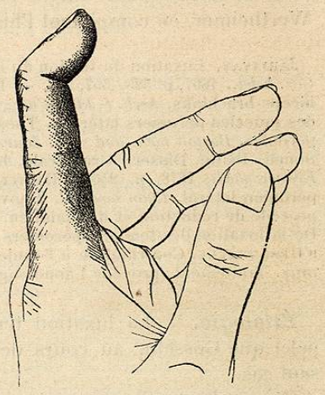

Fig. 200. — Arrachement du tendon extenseur de l'index : flexion permanente de la phalangette.

La phalangette reste fléchie sous un angle variable, quelquefois à angle droit; elle ne s'étend que mécaniquement. A la longue, il se fait une sorte d'accoutumance, et le blessé arrive à se servir de sa main comme auparavant.

Hœgler a observé un arrachement du tendon *fléchisseur* de l'annulaire, à son insertion à la phalangette, et il a cherché à le reproduire sur le cadavre. Ici, l'hyperextension forcée ne donne aucun résultat; et, sur le vivant, l'accident succède, d'après l'auteur, à une brusque et violente contraction du muscle fléchisseur, combinée à une hyperextension passive du doigt : c'est le mécanisme des ruptures proprement dites.

L'immobilisation dans l'extension, prolongée deux ou trois semaines, suffit assez souvent. Sinon, l'on aura recours à la suture, qui a donné de bons résultats à Schwartz, Morris [1], Hœgler : la brièveté du moignon tendineux la rend assez délicate.

VI

LUXATIONS TENDINEUSES

On trouverait dans Hippocrate la première notion des déplacements musculotendineux dans les luxations; mais, sans remonter aussi loin, Pouteau, qui admettait la luxation des muscles, niait celle des tendons. Il s'est trouvé que

(1) R. Morris, *Mallet-Finger. Med. News*, 9 septembre 1893.