chisseur superficiel sont beaucoup plus grêles, et, de plus, la force d'arrachement porte presque toujours au-dessous de son insertion, sur la phalangette. L'extenseur, avec sa triple bandelette, est aussi moins résistant.

Mais où se rompt le tendon arraché? Quelquefois sur sa continuité même; mais il est presque de règle que la déchirure porte à la jonction des fibres musculaires et tendineuses (dans 3/4 des cas) : le tendon s'arrache du corps charnu où il plonge, comme une racine du sol, et il en résulte ces longs fuseaux effilés que la figure 199 représente fort bien. Enfin le muscle lui-même peut être déchiré et, après Morand, on répète que l'arrachement musculaire se voit plus souvent sur les extenseurs, et l'arrachement tendineux sur les fléchisseurs; mais l'arrachement musculaire est également rare sur les deux ordres de muscles, et le muscle se rompt, d'après Polaillon, quand l'effort d'arrachement le saisit en état de relâchement, car il résiste, contracté, beaucoup plus que son tendon.

Sous le nom d'*arrachement incomplet*, Gosselin a décrit une sorte d'allongement du tendon, étiré hors de la plaie, sur une grande longueur quelquefois, mais non déchiré et libre; des ruptures partielles et une sorte d'effilement du corps charnu permettent sans doute cette curieuse lésion, plusieurs fois retrouvée.

Nous serons très bref sur les signes (voy. *Plaies par arrachement*); nous rappellerons l'absence parfois complète de douleur dans les arrachements; à leur suite, les gaines ouvertes, les larges cavités anfractueuses laissées par les tendons, prédisposent aux phlegmons, aux hémorrhagies secondaires, et même au tétanos.

L'intervention doit être la suivante, en ce qui concerne les tendons : enlever ceux qui ne tiennent plus et qui deviendraient des corps étrangers; lors d'arrachement incomplet, s'assurer, par une traction assez forte, que le bout musculaire est encore adhérent, et alors sectionner au ras de la plaie la portion herniée; s'il restait avec le tendon une bandelette cutanée, on pourrait tenter la réunion totale, à l'exemple de Millet et Doubre [1], et de Lallement [2].

2. *Arrachements tendineux sous-cutanés.* — Leur histoire n'a encore été faite qu'aux doigts, mais il semble qu'on puisse les rencontrer ailleurs.

Segond [3] a décrit, le premier, en 1880, l'arrachement des extenseurs des doigts à leur attache phalangettienne, et cette curieuse lésion a été étudiée depuis par Busch [4], Polaillon [5], Schœning [6], Pierre Delbet [7], Schwartz [8], Mouchet [9], Novodetzki [10], Hœgler [11].

(1) Doubre, *Obs. d'arrachement de la troisième phalange de l'index gauche. Rec. de mém. de méd. milit.*, 1880, t. XXXVI, p. 172.
(2) Lallement, *Des plaies par arrachement du pouce.* Thèse de doct., 1880, n° 117.
(3) Segond, *De l'arrachement des tendons extenseurs des doigts de la phalange unguéale. Progrès médical*, 3 janvier 1880.
(4) Busch, *Ueber den Abriss der Strecksehne von der Phalanx des Nagelgliedes. Centr. für Chir.*, 1881, n° 1.
(5) Polaillon, *Loc. cit.*
(6) Schœning, *Ueber den Abriss der Strecksehne von der Phalanx des Nagelgliedes. Arch. f. klin. Chir.*, 1887, XXV, p. 237.
(7) P. Delbet, *Des lésions consécutives à la flexion forcée des phalangettes. Bull. de la Soc. anat.*, 1890, p. 117.
(8) Schwartz, *Arrachements sous-cutanés des tendons extenseurs des doigts sur la phalangette. Arch. gén. de méd.*, 1891, p. 513.
(9) Mouchet, *Arrachement sous-cutané des extenseurs. Ibid.*, 1895, p. 730.
(10) Novodetzki, Thèse de doct., 1891, n° 713.
(11) Hœgler, *Loc. cit.*

On peut l'observer sur tous les doigts, mais plus souvent sur l'auriculaire. Dans une flexion brusque de la phalangette, le tendon extenseur s'arrache de son insertion. Sur le vivant, c'est à la suite d'une chute, d'un choc sur l'extrémité fléchie du doigt, d'une flexion forcée par une constriction directe, etc., que l'accident se produit.

Segond avait reproduit la lésion, sur le cadavre, par ce mécanisme : presque toujours, un fragment osseux s'enlevait avec le tendon, et cela, surtout, chez le vieillard. P. Delbet, par une étude expérimentale très complète, a montré qu'on pouvait observer : 1° l'arrachement du point d'insertion avec ouverture de l'articulation; 2° la fracture de la phalangette sans ouverture de l'articulation; 3° la déchirure du tendon avec ouverture de l'articulation : les deux premières lésions sont de beaucoup les plus fréquentes. Les muscles ne prennent aucune part au mécanisme de l'accident : il est dû au mode de fixation des tendons extenseurs au niveau des capsules articulaires et de la face dorsale de la deuxième phalange, mode de fixation qui ne leur permet qu'une courte excursion dans le sens de la flexion; si la phalangette est hyperfléchie brusquement, ils se déchirent ou arrachent leur insertion osseuse.

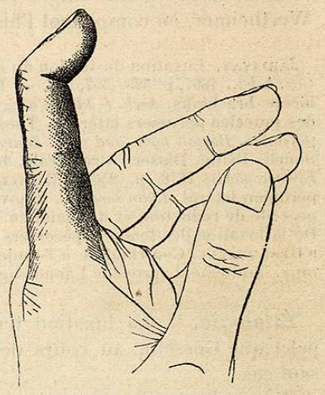

Fig. 200. — Arrachement du tendon extenseur de l'index : flexion permanente de la phalangette.

La phalangette reste fléchie sous un angle variable, quelquefois à angle droit; elle ne s'étend que mécaniquement. A la longue, il se fait une sorte d'accoutumance, et le blessé arrive à se servir de sa main comme auparavant.

Hœgler a observé un arrachement du tendon *fléchisseur* de l'annulaire, à son insertion à la phalangette, et il a cherché à le reproduire sur le cadavre. Ici, l'hyperextension forcée ne donne aucun résultat; et, sur le vivant, l'accident succède, d'après l'auteur, à une brusque et violente contraction du muscle fléchisseur, combinée à une hyperextension passive du doigt : c'est le mécanisme des ruptures proprement dites.

L'immobilisation dans l'extension, prolongée deux ou trois semaines, suffit assez souvent. Sinon, l'on aura recours à la suture, qui a donné de bons résultats à Schwartz, Morris [1], Hœgler : la brièveté du moignon tendineux la rend assez délicate.

VI

LUXATIONS TENDINEUSES

On trouverait dans Hippocrate la première notion des déplacements musculotendineux dans les luxations; mais, sans remonter aussi loin, Pouteau, qui admettait la luxation des muscles, niait celle des tendons. Il s'est trouvé que

(1) R. Morris, *Mallet-Finger. Med. News*, 9 septembre 1893.

les luxations musculaires de Pouteau n'étaient autres que des ruptures; et si les muscles peuvent se déplacer sous la traction des extrémités osseuses luxées ou sous la pression des tumeurs, la luxation vraie, isolée et primitive, ne se voit que sur les tendons.

C'est à Monteggia (1803) qu'on rapporte la première observation de luxation des péroniers latéraux; il en avait étudié le mécanisme, et il éprouvait lui-même, en mettant le pied sur le pavé froid, une vive douleur à la plante, qu'il attribuait à une demi-luxation du long péronier latéral et même du tibial postérieur. Des exemples bien moins établis furent donnés pour la longue portion du biceps (Cowper, Stanley, Sebregondi, Fleury), et Jarjavay devait plus tard (1867), dans un excellent mémoire, en faire la critique. Cependant Robert (1847), Demarquay (1862), Jarjavay lui-même, Legouest publiaient d'autres observations de luxation des péroniers. En 1872, Broca lut à l'Académie un mémoire du professeur Martins (de Montpellier), qui avait observé sur lui-même une luxation du jambier postérieur. Deux autres faits de Gosselin et Benoît (1874), la thèse de Blanluet, les observations de Beach, Gillet de Grandmont, Daniel-Mollière, Wertheimer, en complètent l'histoire.

Jarjavay, Luxation du tendon du biceps huméral et des tendons des péroniers latéraux. *Gaz. hebd.*, 1867, p. 325, 357, 387. — Hueter, Zur Diagnose der Verletzungen des Muskels biceps brachialis. *Arch. f. klin. Chir.*, Bd. V, p. 521. — Blanluet, De la luxation des tendons des muscles péroniers latéraux. Thèse de doct., 1875. — Beach, Luxation du tendon du long péronier. *Boston med. and surg. Journal*, mars 1876, n° 31. — Chognacki, Ueber Sehnenluxationen. Inaug. Dissert. Greifswald, 1877. — Gillet de Grandmont, Luxation des péroniers. *France méd.*, 1878, p. 236. — Daniel-Mollière, Nouveau traitement de la luxation du long péronier latéral. *Lyon médical*, 2 novembre 1879. — Maydl, Luxation des tendons, nouveau procédé de réduction et de maintien. *Allg. Wiener med. Zeit.*, 1882, nos 5 et 6. — Wertheimer, De la luxation des tendons péroniers. *Bull. de la Soc. méd. du Nord*, janvier 1882. — Balard d'Herlinville, Contribution à l'étude de la luxation des tendons des muscles péroniers latéraux. Traitement (procédé Lannelongue). Thèse de 1890.

Étiologie. — La luxation tendineuse est un accident rare : il suffit de rappeler que Gosselin, au cours de sa longue carrière, n'en avait observé qu'un seul cas.

Ce sont les tendons péroniers latéraux [1] qui en représentent le siège le plus fréquent; on l'a vue aussi au jambier postérieur, au jambier antérieur, au long chef du biceps brachial.

Elle se produit dans un mouvement forcé ou une brusque distension du pied, une chute de cheval, dans l'élévation forcée du bras, en un mot, dans tous les traumatismes qui peuvent causer l'entorse. Le professeur Martins s'était luxé le tendon du jambier postérieur lors de l'atterrissement d'un ballon.

Aussi n'est-on pas étonné de voir les auteurs incriminer tour à tour tel ou tel mouvement. Ce qui semble établi, c'est que la lésion porte surtout sur les tendons longs, qu'elle est plus fréquente chez les sujets de vingt-deux à trente-cinq ans, à l'époque du plein développement de la vigueur musculaire; la contraction, sa brusquerie et sa force jouent donc un rôle important dans la déchirure de la gaine fibreuse et le déplacement consécutif du tendon. Mais d'autres conditions interviennent. C'est d'abord la disposition angulaire et réfléchie du tendon; lors de contraction, il tend de plus en plus à devenir recti-

[1] La luxation isolée du tendon du long péronier est plus fréquente que le déplacement simultané des deux tendons; quant au court péronier, il ne se luxe jamais seul. Sur 18 cas réunis par Beach (*loc. cit.*), 13 ont trait au long péronier, 5 aux deux péroniers.

ligne, et à sauter par-dessus la berge qui l'encaisse. Martins a montré que l'angle de réflexion sous-malléolaire est de 145 degrés environ pour le court péronier, de 160 degrés pour le long péronier, et pour le jambier postérieur, beaucoup moins coudé, de 170 degrés, d'où la rareté plus grande de sa luxation. Il est tels mouvements combinés qui facilitent aussi la hernie des tendons hors de leurs gouttières : pour les péroniers latéraux, on s'assure aisément que le mouvement forcé d'adduction et d'extension est celui qui les fait saillir le plus sur le bord externe de la malléole péronière, où ils font effort contre leur gaine fibreuse; pourtant l'abduction forcée peut être suivie aussi du « déclanchement » du tendon.

Enfin, l'on ne saurait méconnaître que certaines causes locales prédisposent à cet accident; la laxité de la gaine fibreuse, telle qu'elle se rencontre chez les sujets malingres et pauvrement musclés (Blanluet), le peu de profondeur de la rigole rétro-malléolaire et l'affaissement de sa berge externe, que Jarjavay avait constaté 4 fois sur 80 malades pris au hasard.

Au cours de quelques interventions réparatrices dont nous allons parler, on a constaté la rupture de la gaine fibreuse et la hernie des tendons, du reste intacts, et qui reprennent leur place dans certaines attitudes.

Symptômes. — Une sensation de déchirure, un claquement quelquefois, accompagnent l'accident; on croirait à une rupture, mais l'impotence est loin d'être la même. Si la marche est souvent très pénible, ou même impossible, par suite de la douleur, les mouvements peuvent toujours se faire, en réalité, et la souffrance des premières heures ne tarde pas, en général, à s'atténuer. On cite un malade de Jarjavay qui vint à pied, et de loin, au Bureau central.

La pression réveille une douleur très aiguë au niveau du tendon luxé, derrière la malléole externe, par exemple, où le doigt s'enfonce dans la gouttière vide des péroniers; l'épanchement sanguin masque parfois, dans la première semaine, les reliefs et les dépressions. Sur la face externe de la malléole, ou rejetés au-devant d'elle, on voit et l'on touche les deux cordons tendineux, ou l'un d'eux, et alors, plus souvent, le long péronier; ils roulent sous le doigt, ils se tendent lors des essais de contraction, et sans trop de peine ordinairement, on les refoule à leur place. Mais ils n'y restent guère et, dès qu'ils sont libres, se luxent à nouveau.

Ce sont les mêmes signes qu'il faut rechercher en d'autres régions; mais s'il s'agit d'un tendon profond, du biceps, par exemple, dans la coulisse humérale, leur netteté est souvent beaucoup moindre.

Bien traitée, la lésion se répare en cinq ou six semaines, et le fonctionnement reprend toute son amplitude. Se produit-il des adhérences de synovite plastique, qui retiennent dans sa gouttière le tendon, comme l'admettait Gosselin? Ou bien la gaine fibreuse se restaure-t-elle par la cicatrisation de ses lambeaux? Martins, Maydl tiennent pour cette seconde théorie, et la liberté complète des mouvements, dès les premiers temps de la guérison, en serait le principal argument. Peut-être y a-t-il place, suivant les cas, pour l'un ou l'autre processus.

Mais la luxation peut aussi rester à l'état de luxation ancienne et récidivante. Elle se reproduit quelquefois à chaque mouvement, et Legouest cite un malade chez lequel ces alternatives incessantes de réduction et de déplacement s'accompagnaient d'un bruit de claquement susceptible de s'entendre à distance. La gêne qui en résulte n'est pas toujours très accusée; le malade de Benoît était

maître de danse, et il continuait sa profession. Un autre, observé par Cloquet, se luxait volontairement le tendon bicipital en dedans ou en dehors. Enfin Schiff a été témoin aussi d'une luxation volontaire des péroniers, et il accuse même les spirites du temps de recourir à ce stratagème pour faire croire aux « esprits frappeurs ».

Les suites ne sont pas toujours aussi simples, et la gêne de la marche ou les troubles fonctionnels justifient les interventions opératoires.

Diagnostic. — Quant au diagnostic, il ne devient difficile que pour les tendons profonds, tels que le biceps, ou en présence d'un gonflement et d'une infiltration sanguine considérables. On a pu croire alors à l'entorse, à une fracture et même à la synovite tendineuse : la présence du tendon hors de son siège normal, constatée au palper, est pathognomonique.

Traitement. — Le repos, un appareil contentif soigneusement appliqué, et qui fixe dans leur gouttière les tendons réduits, une grande prudence dans l'exécution des premiers mouvements, au bout de trois à cinq semaines : telle est la conduite à suivre dans les cas récents.

En présence d'une luxation ancienne et récidivante, que faire, si les fonctions sont considérablement entravées?

Daniel-Mollière, dans un cas de luxation ancienne du long péronier latéral, a pratiqué la ténotomie, réduit les deux bouts du tendon, puis, avec le ténotome, irrité la gaine rétro-malléolaire : il eut un succès. Les opérations de « réengainement » semblent plus rationnelles.

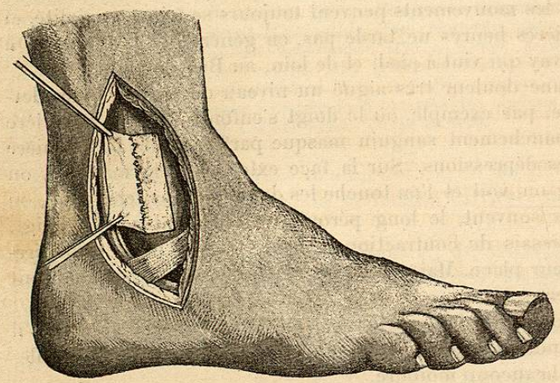

Fig. 201. — Luxation des péroniers latéraux : procédé de « réengainement » de M. le professeur Lannelongue : lambeau périostique taillé sur la face externe de la malléole et rabattu par-dessus les tendons.

Le professeur Albert (de Vienne) a eu recours, dans une luxation vieille d'un an, au procédé suivant : il fit une incision dans la région rétro-malléolaire, détacha le périoste de la gouttière péronéale, l'excava avec la gouge et le maillet, et, le tendon réduit entre ses berges, plus hautes, il l'y enferma en suturant le périoste par-dessus. Six semaines plus tard, la malade, une jeune fille de dix-sept ans, marchait bien (Maydl). Sur un petit garçon de six ans, atteint aussi d'une luxation des tendons péroniers, M. le professeur Lannelongue découvrit les tendons, et, après réduction faite, tailla sur la face externe de la malléole péronière un lambeau périostique quadrilatère, qui fut rabattu en arrière et suturé aux débris de la gaine, par-dessus les tendons (fig. 201) : il servait de gaine et, en s'ossifiant, il devait surélever le bord externe, le relief d'arrêt de la gouttière rétro-malléolaire. De fait, cette crête osseuse ne manqua pas de se produire, et le résultat fut excellent.

[F. LEJARS.]

C'est à une pratique analogue que le professeur Kousmine (de Kazan) a eu recours, dans un cas publié par M. V.-A. Périmoff [1], mais avec le lambeau périostique, il détacha une lamelle osseuse qui fut aussi rabattue et fixée par deux clous de nickel; au bout de dix-sept jours, les clous furent retirés et l'on reconnut que les tendons demeuraient à leur place; « au bord antérieur de la malléole se forma une élévation considérable », qui prévint tout nouveau déplacement.

VII

TÉNOSITE

La ténosite est l'inflammation du tissu tendineux; sa coexistence ordinaire avec la phlegmasie de la gaine, dans les tendons engainés, a fait étendre ce terme à certaines variétés de synovite : telle la ténosite crépitante. Ce sont, en réalité, des téno-synovites, et nous verrons plus loin quelles sont les lésions secondaires du tendon, dans chacune de leurs formes (voy. *Synovites*).

Quant à l'inflammation primitive et isolée des tendons, elle a été étudiée expérimentalement par Demarquay, Feltz, Leprince, Güterbock, Günsburg (de Saint-Pétersbourg), etc., sur des tendons de lapins ou de grenouilles. Leurs résultats concordent sur certains points principaux : au niveau du segment irrité il existe une zone de dégénération, caractérisée par la déformation des cellules propres du tendon, qui deviennent granuleuses, se soudent en colonnettes opaques, puis s'atrophient; et tout autour une zone de régénération où les éléments cellulaires, proliférés et plus volumineux, s'irradient en prolongements multiples, se rangent en séries régulières et reproduisent les premières phases du développement des tendons.

On retrouve des faits du même genre dans l'anatomie pathologique de la ténosite chez l'homme. Cliniquement, elle s'observe, soit dans les lésions sous-cutanées des tendons, ruptures, ténotomies, etc., où elle reste presque toujours à l'état de ténosite plastique cicatrisante, et ne suppure que rarement, soit au fond des plaies, des ulcérations, des foyers purulents qui dénudent le tendon, et l'isolent sur une large surface, ou dans les plaies tendineuses elles-mêmes.

La ténosite revêt alors deux formes : elle reste encore *plastique*, ou elle *suppure*.

Le tendon est blanchâtre, mat à sa surface, opaque, il forme un cordon plus ou moins épaissi, œdémateux, infiltré de cellules embryonnaires; des bourgeons granuleux sillonnent sa surface, par plaques ou par stries, et plongent entre ses faisceaux : ils se fusionnent avec le tissu granuleux du reste de la plaie, plus tard, ils s'organisent comme lui, et, devenus fibreux, ils créeront des adhérences solides entre le tendon et la peau.

Dans les foyers suppurés, le tissu tendineux s'infiltre lui-même de pus, il est grisâtre, ramolli, friable; il se détache en lambeaux superficiels, en fragments irréguliers, qu'on a comparés à l'étoupe mouillée, à des bourbillons; ce sont les *séquestres du tendon*, et ce processus de nécrose s'appelle l'*exfoliation*.

On comprend le danger de telles lésions; la perte totale de l'action muscu-

[1] V.-A. Périmoff, *Un nouveau procédé de traitement chirurgical des luxations des tendons. Revue de chir.*, 10 sept. 1896, p. 679.

[F. LEJARS.]

laire, qui suit la destruction du tendon, ou l'entrave fonctionnelle qui succède aux adhérences. Mais l'histoire clinique des ténosites tient de trop près à celle des synovites et des plaies tendineuses pour que nous y insistions davantage.

VIII

PHLEGMON DE LA GAINE CELLULEUSE DES TENDONS

La gaine celluleuse des tendons, et c'est un point sur lequel a insisté M. Kirmisson, est l'*homologue anatomique des gaines synoviales* : il en résulte aussi une certaine communauté pathologique. C'est surtout l'enveloppe celluleuse du tendon d'Achille qui, jusqu'à présent, a été l'objet des recherches, mais d'autres tendons fourniront, à n'en pas douter, des faits du même genre.

Sous le nom de *cellulite péri-tendineuse* du tendon d'Achille, Raynal [1] et Kirmisson [2] ont décrit le phlegmon de sa gaine celluleuse.

Il succède à des fatigues et à des marches prolongées, aux pressions exercées par les chaussures mal faites, à la blennorrhagie, et cette dernière cause, signalée par M. Kirmisson, est d'un haut intérêt, car elle complète l'assimilation de l'enveloppe celluleuse aux gaines synoviales. On l'a vu encore au cours du rhumatisme.

Le phlegmon de la gaine celluleuse se caractérise par une douleur que la pression réveille au niveau des gouttières rétro-malléolaires, et qui s'accuse dans la flexion du pied, dans la marche et dans la station debout, qu'elle rend fort difficiles. Un gonflement diffus, qui occupe toute la partie postérieure du cou-de-pied, englobe le tendon d'Achille; dans le fait de M. Kirmisson, le tendon lui-même était le siège d'une série de bosselures et de nodosités, échelonnées sur son parcours et faisant corps avec lui. L'affection se résout ou suppure.

Nous n'insisterons pas sur le diagnostic, qui est tout local; nous dirons seulement que ces phlegmons de la gaine celluleuse ne sauraient être confondus avec l'inflammation des bourses séreuses, voisines des tendons, avec celle de la bourse rétro-calcanéenne, par exemple : le gonflement est alors plus arrondi, il siège plus bas, il est fluctuant dès le début.

Le repos, les révulsifs, l'incision précoce, si la suppuration survient, résument le traitement.

IX

SYPHILIS DES TENDONS

Les tumeurs syphilitiques des tendons, signalées par Lagneau (1828) et par Ricord, ont été étudiées par Lisfranc (1842), sous le nom de *nodosités blanches des tendons* : il rapporte le fait d'une gomme du tendon d'Achille, observée chez une danseuse de l'Opéra, et qui disparut par le traitement ioduré.

(1) Raynal, *Cellulite péri-tendineuse du tendon d'Achille. Arch. gén. de méd.*, déc. 1883.
(2) Kirmisson, *Ibidem. Arch. de méd.*, 1884, p. 100.

Bouisson (1846), dans son mémoire sur les tumeurs syphilitiques des muscles et des tendons, publia un nouveau cas de ténosite syphilitique des deux tendons d'Achille.

Plusieurs thèses ont étendu peu à peu la liste de ces observations : celles de Monginot, Saint-Arromand, Thévenet, Sabail. M. Lancereaux, dans son *Traité d'anatomie pathologique*, a exposé le processus anatomique de la syphilis tendineuse, et ses formes. Enfin, les traités spéciaux et les articles didactiques ont élargi ces données, qui ne constituent pas encore, il est vrai, à l'heure actuelle, les éléments d'une histoire complète.

Bouisson, Sur les tumeurs syphilitiques des muscles et de leurs annexes. *Gaz. méd.*, 1846. — Monginot, Tumeurs syphilitiques des muscles et des tendons. Thèse de doct., 1851. — Lancereaux, Traitement de la syphilis, p. 215, et Traité d'anat. pathol. — Saint-Arromand. Des tumeurs gommeuses du tissu cellulaire et des muscles. Thèse de doct., 1858. — Thévenet, Tumeurs syphilitiques des tendons, etc. Thèse de doct., 1858. — Sabail, Tumeurs syphilitiques des tendons et des aponévroses. Thèse de doct., 1876. — Jullien, Traité des maladies vénériennes. — Art. Syphilis des *Dictionnaires*.

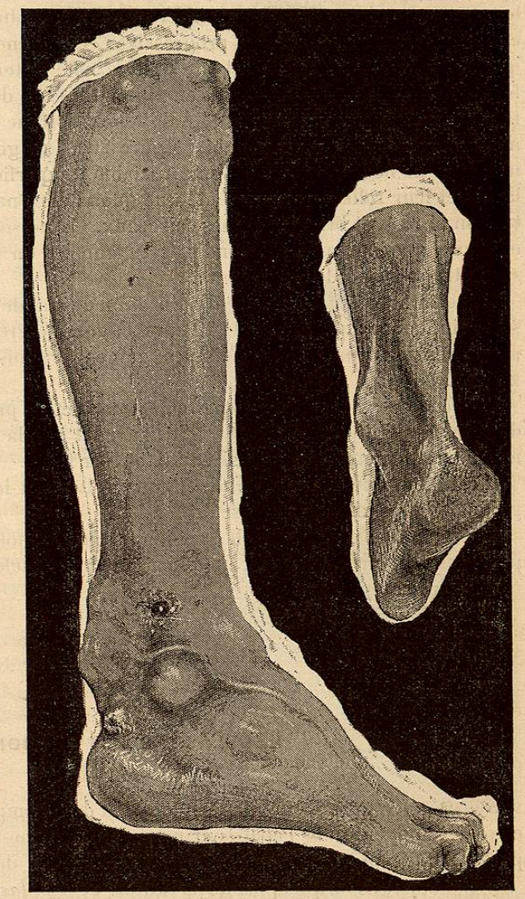

Fig. 202. — Ténosite syphilitique des deux tendons d'Achille. (Musée de l'hôpital Saint-Louis, collection particulière de M. le Dr Péan, n° 452, vitr. 102.)

La ténosite syphilitique tertiaire est rare, et, de plus, il est souvent difficile de la distinguer nettement de la syphilis des gaines. Elle intéresse surtout les gros tendons, et il semble que l'activité de leur fonctionnement soit une cause d'appel. Le tendon d'Achille est le plus fréquemment atteint; après lui, le tendon rotulien, mais les autres n'en sont nullement indemnes, et on trouve signalés dans les observations ceux du petit psoas, du sterno-mastoïdien, du jambier antérieur, des fléchisseurs des doigts (Lisfranc, Bouisson).

Le processus revêt deux formes : 1° la *ténosite infiltrée*; 2° la *gomme*.

Infiltré, le tendon grossit sur toute sa longueur ou par places, il est comme hypertrophié, il reste ferme et résistant, ou revêt l'aspect d'une matière molle et gélatiniforme. Il se calcifie parfois, et il en résulte des nodus isolés, qui ont l'aspect d'os sésamoïdes.

Les *gommes* sont d'observation moins rare; ordinairement superficielles, elles naissent parfois au centre même du cordon tendineux, et, multiples, elles s'échelonnent sur sa longueur. Leur structure et leur évolution n'ont ici rien de spécial. L'affection est lente et progressive, et la gêne fonctionnelle ne s'accuse que peu à peu. La tumeur est-elle unique, elle s'étend comme une masse fusiforme le long du tendon et finit en pointe du côté de son attache : l'aspect est très caractéristique, au tendon d'Achille, et Lisfranc et Bouisson décrivent très nettement ce que représente notre figure 202. Les gommes multiples dessinent une série de bosselures de volume variable : superficielles, elles sont plus saillantes et leur relief plus accidenté que quand elles naissent dans l'épaisseur du tendon et restent bridées par ses faisceaux. Ce ne sont parfois, aux doigts par exemple, que des nodus arrondis, gros comme un pois, que le palper décèle sur le trajet du cordon tendineux.

Ils peuvent rester à ce stade d'induration durant de longs mois, ou se résoudre, sous l'influence du traitement. Ailleurs, la gomme grossit et s'ulcère. A la longue son extension intéresse parfois les gaines, le muscle lui-même, la jointure voisine.

Le siège de ces tumeurs ne permettra pas de les prendre pour des névromes, dont la sensibilité est, du reste, tout autre, et que la contraction musculaire ne modifie nullement dans leur situation et leur fixité.

Il est bien plus difficile de distinguer nettement la syphilis gommeuse de la gaine de la syphilis gommeuse du tendon.

Le traitement est celui de la syphilis tertiaire : l'iodure de potassium, à doses progressives, et, localement, l'application de bandelettes de Vigo, combinée à une légère compression.

X

NÉOPLASMES DES TENDONS

Sous le titre de tumeurs des tendons, on doit comprendre celles qui naissent et se développent dans l'épaisseur même de l'organe tendineux [1]; mais la plupart des faits publiés se rapportent, en réalité, à des néoplasmes de la gaine.

Il existe pourtant quelques observations de *néoplasmes tendineux proprement dits*.

O. de Pezzer [2] donne dans sa thèse un fait de sarcome du tendon rotulien observé par Hayem et Graux; la généralisation eut lieu, un sarcome du poumon droit et des ganglions du médiastin, l'oblitération de la veine cave supérieure par la tumeur, une pleurésie hémorrhagique ne tardèrent pas à entraîner la mort.

[1] Cornil, *Bull. de la Soc. anat.*, novembre 1882 (observation de Lagrange).
[2] *Des tumeurs solides des gaines synoviales*. Thèse de doct., 1880.

Broca, à la suite de l'extirpation d'une tumeur fibro-plastique de l'avant-pied, par l'amputation de Chopart, vit se faire dans les tendons du moignon une récidive du néoplasme. Montprofit [1] a rapporté un cas de fibro-sarcome des tendons du fléchisseur commun des orteils; la tumeur, grosse comme un œuf de dinde, occupait la plante du pied; après l'ablation, la récidive ne tarda pas à se faire, derrière la malléole, dans l'épaisseur du même tendon.

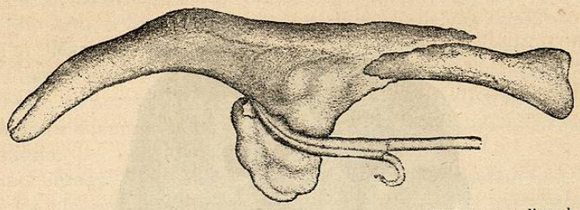

Fig. 203. — Tumeur développée sur le trajet des tendons fléchisseurs d'un doigt. (Musée Dupuytren, n° 25.)

Martin de Pedro [2] a signalé encore un cancer (?) du tendon rotulien suivi de généralisation dans le médiastin.

Mais le fibrome est moins exceptionnel. Wordsworth, Nélaton, Demarquay en ont fourni des exemples qui ne sont pas, il est vrai, indiscutables. Kirmisson [3] a rappelé un exemple de fibrome double du tendon d'Achille. Plus récemment, Sendler [4] a publié l'observation d'*un fibrome vrai du tendon du grand palmaire*, qui fut extirpé et dont l'examen ne laissa aucune place au doute: on dut réséquer une partie du tendon; mais la petite tumeur avait comprimé le nerf médian, et des phénomènes graves de névrite ascendante, des troubles trophiques très marqués, à la main, suivirent l'opération. Enfin, Pollosson [5] a étudié le lipome des tendons.

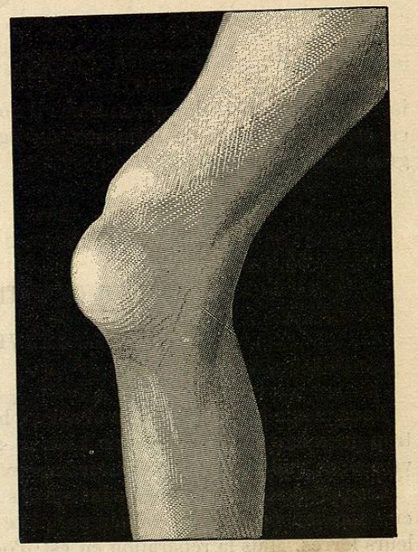

Fig. 204. — Tumeur osseuse du ligament rotulien.

Nous avons récemment extirpé, chez un garçon de dix-sept ans, une énorme

[1] Montprofit, *Sarcome ossifiant des tendons. Bull. de la Soc. anat.*, 23 janv. 1891.
[2] Martin de Pedro, *El Siglo medico*, 1675, t. XX, p. 1030-1035.
[3] Kirmisson, *Arch. gén. de méd.*, 1884, p. 190.
[4] Sendler, *Un fibrome vrai du tendon du grand palmaire, avec troubles consécutifs dans le territoire du nerf médian. Zeitschrift für Chir.*, 1887, t. XXVI, p. 389.
[5] Pollosson, *Note sur le lipome dans les tissus musculaire et tendineux. Province méd.*, 1888, III, 104.