*Infiltré*, le tendon grossit sur toute sa longueur ou par places, il est comme hypertrophié, il reste ferme et résistant, ou revêt l'aspect d'une matière molle et gélatiniforme. Il se calcifie parfois, et il en résulte des nodus isolés, qui ont l'aspect d'os sésamoïdes.

Les *gommes* sont d'observation moins rare; ordinairement superficielles, elles naissent parfois au centre même du cordon tendineux, et, multiples, elles s'échelonnent sur sa longueur. Leur structure et leur évolution n'ont ici rien de spécial. L'affection est lente et progressive, et la gêne fonctionnelle ne s'accuse que peu à peu. La tumeur est-elle unique, elle s'étend comme une masse fusiforme le long du tendon et finit en pointe du côté de son attache : l'aspect est très caractéristique, au tendon d'Achille, et Lisfranc et Bouisson décrivent très nettement ce que représente notre figure 202. Les gommes multiples dessinent une série de bosselures de volume variable : superficielles, elles sont plus saillantes et leur relief plus accidenté que quand elles naissent dans l'épaisseur du tendon et restent bridées par ses faisceaux. Ce ne sont parfois, aux doigts par exemple, que des nodus arrondis, gros comme un pois, que le palper décèle sur le trajet du cordon tendineux.

Ils peuvent rester à ce stade d'induration durant de longs mois, ou se résoudre, sous l'influence du traitement. Ailleurs, la gomme grossit et s'ulcère. A la longue son extension intéresse parfois les gaines, le muscle lui-même, la jointure voisine.

Le siège de ces tumeurs ne permettra pas de les prendre pour des névromes, dont la sensibilité est, du reste, tout autre, et que la contraction musculaire ne modifie nullement dans leur situation et leur fixité.

Il est bien plus difficile de distinguer nettement la syphilis gommeuse de la gaine de la syphilis gommeuse du tendon.

Le traitement est celui de la syphilis tertiaire : l'iodure de potassium, à doses progressives, et, localement, l'application de bandelettes de Vigo, combinée à une légère compression.

## X

## NÉOPLASMES DES TENDONS

Sous le titre de tumeurs des tendons, on doit comprendre celles qui naissent et se développent dans l'épaisseur même de l'organe tendineux [1]; mais la plupart des faits publiés se rapportent, en réalité, à des néoplasmes de la gaine.

Il existe pourtant quelques observations de *néoplasmes tendineux proprement dits*.

O. de Pezzer [2] donne dans sa thèse un fait de sarcome du tendon rotulien observé par Hayem et Graux; la généralisation eut lieu, un sarcome du poumon droit et des ganglions du médiastin, l'oblitération de la veine cave supérieure par la tumeur, une pleurésie hémorrhagique ne tardèrent pas à entraîner la mort.

[1] Cornil, *Bull. de la Soc. anat.*, novembre 1882 (observation de Lagrange).
[2] *Des tumeurs solides des gaines synoviales*. Thèse de doct., 1880.





Broca, à la suite de l'extirpation d'une tumeur fibro-plastique de l'avant-pied, par l'amputation de Chopart, vit se faire dans les tendons du moignon une récidive du néoplasme. Montprofit [1] a rapporté un cas de fibro-sarcome des tendons du fléchisseur commun des orteils; la tumeur, grosse comme un œuf de dinde, occupait la plante du pied; après l'ablation, la récidive ne tarda pas à se faire, derrière la malléole, dans l'épaisseur du même tendon.

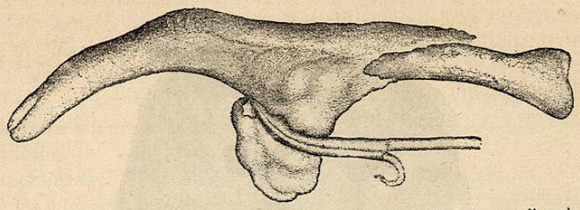

Fig. 203. — Tumeur développée sur le trajet des tendons fléchisseurs d'un doigt. (Musée Dupuytren, n° 25.)

Martin de Pedro [2] a signalé encore un cancer (?) du tendon rotulien suivi de généralisation dans le médiastin.

Mais le fibrome est moins exceptionnel. Wordsworth, Nélaton, Demarquay en ont fourni des exemples qui ne sont pas, il est vrai, indiscutables. Kirmisson [3] a rappelé un exemple de fibrome double du tendon d'Achille. Plus récemment, Sendler [4] a publié l'observation d'*un fibrome vrai du tendon du grand palmaire*, qui fut extirpé et dont l'examen ne laissa aucune place au doute: on dut réséquer une partie du tendon; mais la petite tumeur avait comprimé le nerf médian, et des phénomènes graves de névrite ascendante, des troubles trophiques très marqués, à la main, suivirent l'opération. Enfin, Pollosson [5] a étudié le lipome des tendons.

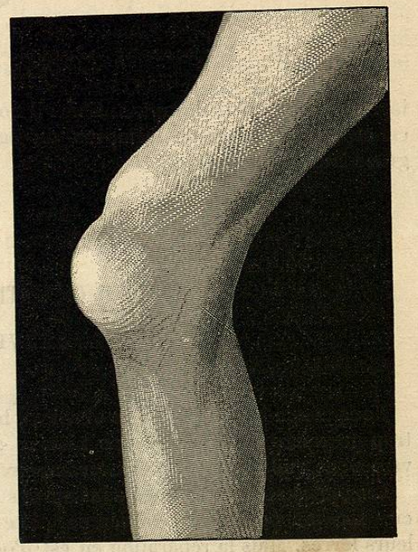

Fig. 204. — Tumeur osseuse du ligament rotulien.

Nous avons récemment extirpé, chez un garçon de dix-sept ans, une énorme

[1] Montprofit, *Sarcome ossifiant des tendons. Bull. de la Soc. anat.*, 23 janv. 1891.
[2] Martin de Pedro, *El Siglo medico*, 1675, t. XX, p. 1030-1035.
[3] Kirmisson, *Arch. gén. de méd.*, 1884, p. 190.
[4] Sendler, *Un fibrome vrai du tendon du grand palmaire, avec troubles consécutifs dans le territoire du nerf médian. Zeitschrift für Chir.*, 1887, t. XXVI, p. 389.
[5] Pollosson, *Note sur le lipome dans les tissus musculaire et tendineux. Province méd.*, 1888, III, 104.

tumeur osseuse occupant l'épaisseur du ligament rotulien : la tumeur représentée ci-contre (fig. 205) créait une déformation considérable du genou (fig. 204), elle était formée de deux lobes, dont le plus profond, étalé et encroûté de carti-

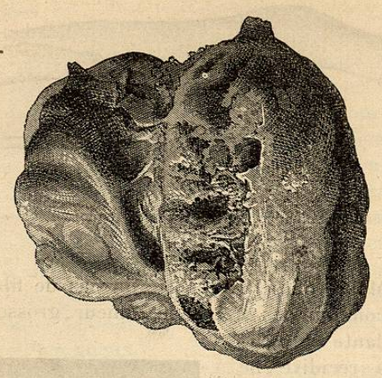

Fig. 205. — Tumeur osseuse du ligament rotulien, ses deux lobes, sa face profonde encroûtée de cartilage.

lage, reposait sur le devant du tibia : il nous fut possible de l'extraire en totalité, en conservant assez de faisceaux du ligament, pour le reconstituer ensuite, grâce à un double surjet.

## CHAPITRE V

### APONÉVROSES

Nous avons tenu à ouvrir ce chapitre, bien que les documents soient encore trop précaires pour tracer une histoire générale de la pathologie des aponévroses ; ce que l'on en sait trouvera mieux sa place dans la *chirurgie des régions*.

Les **plaies aponévrotiques** sont suivies parfois de hernie musculaire, et leur cicatrisation peut être retardée par cette masse charnue qui fait saillie entre leurs lèvres. Mais la réparation en est d'ordinaire complète, et même après les larges dénudations musculaires, le tissu cicatriciel reconstitue le plus souvent la gaine fibreuse.

Nous avons vu que l'aponévrose se déchirait souvent avec le muscle, qu'elle recouvre (voy. *Ruptures et hernies musculaires*), et nous avons indiqué cette « usure lente » qui fait la voie aux hernies vraies.

La **rétraction** joue un rôle important dans la pathologie de certaines régions, à la paume de la main (maladie de Dupuytren), à la plante du pied (rétraction de l'aponévrose plantaire) : une part lui revient dans la pathogénie des fausses ankyloses et des attitudes vicieuses qui suivent certaines affections articulaires et les immobilisations prolongées (rétraction du *fascia lata*, etc.) (Voy. *Main*, *Pied*, etc.).





Enfin, les **gommes** et les **néoplasmes** semblent naître quelquefois des aponévroses.

Sabail [1] a décrit les gommes diffuses des gaines fibreuses des membres : c'est au *fascia lata*, à la partie supérieure de l'aponévrose jambière, autour du genou, qu'on les a surtout observées; elles revêtent l'aspect de plaques indurées, à surface très légèrement bosselée, qui glissent librement sur les plans profonds, et sur lesquelles la peau est restée aussi très mobile. C'est ce qui fait conclure à leur origine aponévrotique. Elles disparaissent par le traitement spécifique.

Nous rappellerons seulement l'envahissement et la destruction des aponévroses par les ulcères syphilitiques tertiaires, à la jambe, par exemple, où les muscles dénudés paraissent en relief au fond de la plaie (Verneuil).

Les **néoplasmes** peuvent s'étendre aussi secondairement aux fascias, qui ne sont pour eux qu'un obstacle souvent éphémère. Ceux qui naissent des aponévroses mêmes sont surtout des *fibromes* et des *sarcomes* [1]. L'origine aponévrotique de certains fibromes sera discutée ailleurs (voy. *Abdomen*, *cou*). Sous le titre de *myxo-sarcome* du *fascia lata*, Hellmann (de Würtzbourg) [3] a publié l'observation d'une tumeur du triangle de Scarpa, grosse comme le poing, qui fut extirpée par le professeur Schönborn et qui adhérait par une large base au *fascia lata*; un examen microscopique détaillé révéla très nettement les caractères de la tumeur.

## CHAPITRE VI

### SYNOVIALES TENDINEUSES

#### I

#### LÉSIONS TRAUMATIQUES

Nous serons très bref sur les lésions traumatiques des synoviales tendineuses, car leur histoire rentre tout entière dans celle des synovites.

Les contusions simples déterminent parfois la synovite aiguë, et les gaines sont le siège d'un épanchement sanguin, qui acquiert rarement une notable abondance.

Les piqûres ou les plaies doivent leur gravité à l'inoculation septique qui en résulte (voy. *Synovites purulentes*). On a vu, dans certains cas, une petite quantité de liquide filant et jaunâtre s'écouler d'une gaine ouverte; et, près d'une articulation, il faudrait s'assurer, par une exploration prudente, qu'il ne s'agit pas de synovie articulaire.

Du reste, le traitement serait le même : l'antisepsie soignée de la plaie et un large pansement occlusif.

(1) Sabail, *Loc. cit.*
(2) Mengadurque, *Des sarcomes aponévrotiques*. Thèse de Bordeaux, 1891.
(3) Hellmann, *Mikroskopischer Befund eines Myxosarcoms der Fascia lata. Arch. für path. Anat.*, 1888, CXIV, p. 375-378.