tumeur osseuse occupant l'épaisseur du ligament rotulien : la tumeur représentée ci-contre (fig. 205) créait une déformation considérable du genou (fig. 204), elle était formée de deux lobes, dont le plus profond, étalé et encroûté de carti-

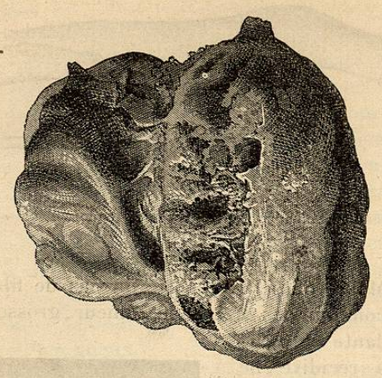

Fig. 205. — Tumeur osseuse du ligament rotulien, ses deux lobes, sa face profonde encroûtée de cartilage.

lage, reposait sur le devant du tibia : il nous fut possible de l'extraire en totalité, en conservant assez de faisceaux du ligament, pour le reconstituer ensuite, grâce à un double surjet.

CHAPITRE V

APONÉVROSES

Nous avons tenu à ouvrir ce chapitre, bien que les documents soient encore trop précaires pour tracer une histoire générale de la pathologie des aponévroses ; ce que l'on en sait trouvera mieux sa place dans la *chirurgie des régions*.

Les **plaies aponévrotiques** sont suivies parfois de hernie musculaire, et leur cicatrisation peut être retardée par cette masse charnue qui fait saillie entre leurs lèvres. Mais la réparation en est d'ordinaire complète, et même après les larges dénudations musculaires, le tissu cicatriciel reconstitue le plus souvent la gaine fibreuse.

Nous avons vu que l'aponévrose se déchirait souvent avec le muscle, qu'elle recouvre (voy. *Ruptures et hernies musculaires*), et nous avons indiqué cette « usure lente » qui fait la voie aux hernies vraies.

La **rétraction** joue un rôle important dans la pathologie de certaines régions, à la paume de la main (maladie de Dupuytren), à la plante du pied (rétraction de l'aponévrose plantaire) : une part lui revient dans la pathogénie des fausses ankyloses et des attitudes vicieuses qui suivent certaines affections articulaires et les immobilisations prolongées (rétraction du *fascia lata*, etc.) (Voy. *Main*, *Pied*, etc.).

Enfin, les **gommes** et les **néoplasmes** semblent naître quelquefois des aponévroses.

Sabail [1] a décrit les gommes diffuses des gaines fibreuses des membres : c'est au *fascia lata*, à la partie supérieure de l'aponévrose jambière, autour du genou, qu'on les a surtout observées; elles revêtent l'aspect de plaques indurées, à surface très légèrement bosselée, qui glissent librement sur les plans profonds, et sur lesquelles la peau est restée aussi très mobile. C'est ce qui fait conclure à leur origine aponévrotique. Elles disparaissent par le traitement spécifique.

Nous rappellerons seulement l'envahissement et la destruction des aponévroses par les ulcères syphilitiques tertiaires, à la jambe, par exemple, où les muscles dénudés paraissent en relief au fond de la plaie (Verneuil).

Les **néoplasmes** peuvent s'étendre aussi secondairement aux fascias, qui ne sont pour eux qu'un obstacle souvent éphémère. Ceux qui naissent des aponévroses mêmes sont surtout des *fibromes* et des *sarcomes* [1]. L'origine aponévrotique de certains fibromes sera discutée ailleurs (voy. *Abdomen*, *cou*). Sous le titre de *myxo-sarcome* du *fascia lata*, Hellmann (de Würtzbourg) [3] a publié l'observation d'une tumeur du triangle de Scarpa, grosse comme le poing, qui fut extirpée par le professeur Schönborn et qui adhérait par une large base au *fascia lata*; un examen microscopique détaillé révéla très nettement les caractères de la tumeur.

CHAPITRE VI

SYNOVIALES TENDINEUSES

I

LÉSIONS TRAUMATIQUES

Nous serons très bref sur les lésions traumatiques des synoviales tendineuses, car leur histoire rentre tout entière dans celle des synovites.

Les contusions simples déterminent parfois la synovite aiguë, et les gaines sont le siège d'un épanchement sanguin, qui acquiert rarement une notable abondance.

Les piqûres ou les plaies doivent leur gravité à l'inoculation septique qui en résulte (voy. *Synovites purulentes*). On a vu, dans certains cas, une petite quantité de liquide filant et jaunâtre s'écouler d'une gaine ouverte; et, près d'une articulation, il faudrait s'assurer, par une exploration prudente, qu'il ne s'agit pas de synovie articulaire.

Du reste, le traitement serait le même : l'antisepsie soignée de la plaie et un large pansement occlusif.

(1) Sabail, *Loc. cit.*
(2) Mengadurque, *Des sarcomes aponévrotiques*. Thèse de Bordeaux, 1891.
(3) Hellmann, *Mikroskopischer Befund eines Myxosarcoms der Fascia lata. Arch. für path. Anat.*, 1888, CXIV, p. 375-378.