II

SYNOVITES AIGUËS

Les synovites aiguës doivent être divisées, pour l'étude, en un certain nombre de types qui se combinent ou se succèdent fréquemment en chirurgie : **les synovites sèches**, *crépitante ou plastique*; **les synovites avec épanchement**, *séreuse ou purulente*.

1° *SYNOVITE CRÉPITANTE*

C'est la crépitation des gaines tendineuses, la ténalgie crépitante ou ténosite crépitante, l'aï douloureux, la téno-synovite aiguë sèche (Volkmann), le *knirrband*, des Allemands.

Indiquée par Desault et Boyer, décrite par Velpeau et son élève Poulain [1], elle est d'observation courante, et quelques travaux récents ont cherché à en donner une localisation plus précise (Larger [2], Debierre et Rochet [3].)

Elle est due au jeu excessif et répété du tendon dans sa gaine : aussi est-elle souvent professionnelle, et intéresse-t-elle surtout les tendons des « muscles travailleurs », ceux qui décrivent un long trajet, se réfléchissent et frottent sur des reliefs osseux : au poignet, chez les blanchisseuses, les pianistes, les maîtres d'armes, les menuisiers, les porteurs d'eau, les moissonneurs, les vignerons, les gymnastes; au cou-de-pied, à la suite de longues marches, chez les facteurs, les soldats.

Les sujets arthritiques y sont sans doute prédisposés, ce qui contribue à expliquer la marche récidivante de l'affection.

Où siège-t-elle en réalité, et quelles sont les gaines le plus fréquemment atteintes? Au cou-de-pied, celle des péroniers latéraux, de l'extenseur commun des orteils, du jambier antérieur [4]; à l'épaule, celle du long chef du biceps, au poignet, celles du long abducteur et du court extenseur du pouce et des radiaux, exceptionnellement, celle de l'extenseur commun. La gaine des radiaux est celle qu'on trouve le plus souvent affectée, mais ici doit se placer une courte discussion anatomique. Larger avait conclu de ses examens cliniques et de recherches sur le cadavre qu'il existe une double gaine séreuse pour les tendons radiaux : l'une, carpienne, dédoublée ou commune, les enveloppe près de leur attache osseuse; l'autre, antibrachiale, adossée par son cul-de-sac inférieur à la première, mais indépendante, est annexée au segment supérieur des deux tendons, celui que croisent le long abducteur et le court extenseur du pouce : c'est dans la *gaine antibrachiale* que siégerait l'aï, et les froissements qu'elle

(1) Poulain, *Mémoire sur la crépitation des gaines tendineuses. Gaz. méd. de Paris*, 1855, p. 385.

(2) Larger, *Contribution à l'étude de la ténosite crépitante et séreuse, produite par la torsion de la main sur l'avant-bras. Revue de chir.*, 10 mars 1882.

(3) Debierre et Rochet, *Gaines séreuses des tendons des radiaux externes. Arch. de physiologie*, 1887.

(4) Pauzat, *Aï crépitant de la jambe. Arch. de méd. milit.*, 1892, XX, p. 396.

subit, du fait même de sa situation, dans les mouvements de torsion de la main, suffisent à l'expliquer. Larger avait décrit encore, mais à titre inconstant, une bourse séreuse intermédiaire aux radiaux et aux tendons du pouce qui les croisent, et superposée, quand elle existe, à la gaine antibrachiale.

Les recherches de Debierre et Rochet tendent à renverser le sens de ces conclusions : sur 40 sujets, ils n'ont jamais trouvé la gaine antibrachiale, ils ont toujours trouvé la bourse séreuse, ils l'ont injectée et ils la figurent. De par ces faits, le siège antibrachial de l'aï, démontré par Larger, n'est pas mis en cause, mais l'aï du poignet devient un hygroma crépitant, au lieu d'être une synovite sèche : en clinique, la chose n'est, du reste, que de minime importance.

On ne saurait indiquer que par analogie les caractères anatomiques de la lésion, les autopsies manquent. Ce sont, selon toute vraisemblance, ceux de l'inflammation des séreuses, à leur premier stade, de la synovite congestive simple, de Bonnet : desquamation de l'endothélium, sécheresse de la membrane que la synovie ne recouvre plus (Richet), exsudation de fines néo-membranes à sa face interne (Michon et Follin), congestion vasculaire; et le frottement de feuillets dépolis rend compte du bruit de crépitation caractéristique. Cette forme sèche est, du reste, susceptible de se transformer plus tard, comme nous allons le voir.

C'est *la crépitation douloureuse* qui constitue le signe capital de l'aï.

La douleur se révèle, souvent très aiguë, au moindre mouvement; sa brusquerie fait crier le patient (aï). Hâtons-nous d'ajouter qu'elle n'est pas toujours aussi aiguë : c'est plutôt un endolorissement que la pression accuse le long de la gaine, et qui entrave la libre action musculaire.

En recherchant la douleur et sa localisation, on trouve aussi l'autre signe, le plus caractéristique, la crépitation; appliquée sur la face antéro-externe de l'avant-bras, dans son tiers inférieur, sur le devant ou sur le côté externe du cou-de-pied, etc., on sent bruire sous la peau les tendons, dès qu'une contraction les déplace quelque peu : crépitation fine et abondante, qu'on a qualifiée de neigeuse ou d'amidonnée, qui ressemble encore au froufrou de la soie ou, plus rarement, au cri du cuir neuf. De très bonne heure, dès le deuxième ou troisième jour, la gaine, déjà douloureuse, commence à crépiter.

Quelquefois une tuméfaction allongée, étroite, dessine par son relief le trajet de cette gaine, surtout dans les formes aiguës. Une légère traînée rose, une suffusion œdémateuse se montrent parfois, et la lésion peut être diffuse; Weisbach, cité par Fischer [1], a signalé, chez les soldats, à la suite de longues étapes, un gonflement du dos du pied, rouge, œdémateux et sensible, dont il rapporte l'origine à la fois aux gaines des extenseurs et à l'appareil ligamenteux métatarso-phalangien.

Symétrique dans des cas assez nombreux, l'aï s'aggrave rarement; en deux ou trois jours, s'il est très bénin, en dix ou quinze jours, dans sa forme ordinaire, il disparaît. Mais les récidives sont extrêmement fréquentes, sous les mêmes influences.

Diagnostic. — Quand on l'a constaté une fois, on ne le confond plus. Aussi est-ce surtout théoriquement qu'on lui cherche des signes différentiels avec les autres crépitations, emphysémateuse, sanguine, osseuse.

(1) Fischer, *Lehrbuch der allgemeinen Chirurgie*, p. 476.

Il est des cas pourtant où la crépitation a cessé d'être aussi nette et ne se révèle plus qu'en certains points ou par certains mouvements : c'est que la synovite est en voie de se résoudre, ou qu'elle passe à l'état séreux (voy. *Synovite séreuse*).

Traitement. — Le repos en forme la base, repos d'une ou deux semaines, suivant l'intensité de l'affection. Une légère compression ouatée, une vésication locale par l'alcool ou le sulfhydrate d'ammoniaque, la balnéation locale dans l'eau très chaude, servent, en général, de moyens adjuvants. Il faut prévenir le patient des récidives dont il est menacé.

2° *SYNOVITE PLASTIQUE*

La synovite plastique, étudiée par Gosselin, Verneuil, Nicaise, Schwartz, etc., se caractérise par la formation, dans la cavité et aux dépens de la gaine séreuse, d'une gangue embryonnaire, qui plus tard passe à l'état fibreux et crée *des adhérences tendineuses*. Ces adhérences sont à la fois la marque propre et le danger de cette variété de synovite.

Étiologie. — On la voit se produire d'emblée, dans le rhumatisme ou la goutte, par exemple; plus souvent elle est d'origine traumatique.

Elle succède aux contusions, aux fractures juxta-épiphysaires, aux entorses et aux luxations, qui se compliquent de tiraillements et de déchirures des gaines tendineuses, ou encore aux plaies des gaines et à la synovite suppurée. C'est ainsi qu'elle a sa place marquée dans l'histoire des plaies tendineuses et de la ténorrhaphie, et que les évidements et les résections, celles du poignet, par exemple, la provoquent souvent aussi dans les gaines péri-articulaires.

Nous venons de dire que la synovite suppurée sert ordinairement d'intermédiaire entre le traumatisme et les adhérences vagino-tendineuses; quelle qu'en soit la cause, la synovite suppurée laisse très souvent derrière elle pareil accident, et le fait est classique à la suite du panaris profond, du panaris de la gaine.

C'est à la main, en effet, et aux doigts que la synovite plastique est le plus fréquente, ou encore autour du cou-de-pied.

Anatomie pathologique. — Une pièce de Verneuil (synovite plastique du médius, suite d'un ancien panaris de la gaine)(1), une autre de Nicaise (synovite plastique du petit doigt, de même origine)(2), les examens anatomiques de Gosselin(3) et de Schwartz(4) permettent de se rendre un compte exact du mode de formation des adhérences.

A une période encore récente, dans une synovite suppurée, par exemple, qui s'est ouverte sans se diffuser, on trouve étalée en nappe à la surface des tendons et infiltrée entre eux, une substance rosée, molle, gélatineuse, qui a l'aspect des bourgeons charnus, et dont le tissu est, en effet, constitué par des noyaux embryonnaires : c'est surtout au niveau des points rétrécis de la gaine que ce

(1) Soc. anatomique, 1853.
(2) Soc. anatomique, 1868.
(3) Gosselin, *Synovites tendineuses accompagnant une fracture. Clin. chir. de la Charité*, 3e éd., t. I, p. 98, 1879.
(4) Schwartz, art. Synoviales. *Dict. de méd. et de chir. prat.*, t. XXXIV, p. 378, 1883.

« tissu de granulation » s'accumule; au petit doigt, par exemple, il comble ce défilé étroit qui met en communication la grande gaine carpienne avec le diverticulum digital; il recouvre d'une croûte irrégulière le feuillet pariétal, épaissi et vascularisé, et se continue sur les méso-tendons, qui forment des crêtes gonflées, rouges et sinueuses.

Les lésions en restent là quelquefois, et l'on voit se résorber la néoformation embryonnaire. Plus souvent, le processus aboutit à la sclérose, et des adhérences fibreuses relient le tendon à sa gaine et l'immobilisent. Elles peuvent être si serrées et si confluentes, qu'elles créent en réalité une soudure totale, *la symphyse vagino-tendineuse;* mais il suffit de quelques brides résistantes et courtes pour servir d'arrêt au tendon, et supprimer l'effet utile de la contraction musculaire.

Les articulations sont elles-mêmes indemnes (Verneuil, Nicaise). Il n'est pas rare qu'il y ait en même temps adhérence de la gaine à la peau, et du tendon à la gaine, surtout après les plaies tendineuses (voy. *Plaies des tendons*).

C'est en somme le processus de l'arthrite plastique ankylosante, et ce qui en résulte c'est l'ankylose, totale ou partielle, du tendon.

Rappelons enfin qu'ici encore on a vu la tuberculose se greffer sur la synovite adhésive.

Symptômes. — Les premiers stades varient beaucoup, suivant que la synovite revêt d'emblée le caractère plastique, ou que les adhérences s'établissent à la suite d'une suppuration de la gaine.

Trois signes révèlent la synovite plastique : *la douleur*, — *les attitudes vicieuses*, — *l'entrave fonctionnelle.*

La douleur est d'acuité très variable : les mouvements surtout la provoquent, ou les tentatives de redressement, et le palper la localise sur le trajet de la gaine.

Les déformations sont très caractéristiques, surtout aux extrémités : c'est la main en griffe, quand la grande gaine palmaire interne est atteinte; les doigts sont fléchis dans la paume, à un degré variable et toujours plus accusé pour l'annulaire et l'auriculaire. S'agit-il d'un doigt, les phalanges s'incurvent les unes sur les autres : il devient crochu, brisé, anguleux, il déborde le plan des autres doigts, exposé à tous les heurts et gênant la préhension. Aux orteils, on observe des déformations du même genre.

D'autres fois, doigts ou orteils conservent leur rectitude, mais ils sont rigides, et la contraction musculaire est désormais impuissante à mouvoir leurs articulations : le tendon est immobilisé.

L'intensité des désordres est du reste très différente suivant les cas : dans leur forme atténuée, c'est une simple raideur tendineuse, et, dans la gêne des mouvements qui survit aux entorses, aux fractures épiphysaires, il y a sans doute une part à faire aux synovites adhésives des gaines voisines.

Cherche-t-on à rendre son attitude normale au segment de membre déformé, on détermine, avec une douleur très aiguë, une série de craquements, dus aux ruptures partielles des adhérences. Lors de plaie tendineuse, quand la cicatrice adhère à la gaine et à la peau, une dépression irrégulière se creuse à son niveau, lors des contractions, et la peau se laisse plisser et remonte, si elle est mobile.

A cet état, les lésions persistent en quelque sorte indéfiniment : c'est la deuxième phase de la synovite plastique, aiguë au début, chronique plus tard : la phase des adhérences.

Diagnostic. — Les cicatrices vicieuses et l'induration du tissu cellulaire sous-cutané que laissent certains panaris font naître parfois des déformations analogues, mais l'examen et le palper permettront de rapporter les lésions à leur siège réel. Il en est de même de la rétraction des aponévroses, spécialement de l'aponévrose palmaire, qui suit, du reste, une tout autre marche.

Il faut enfin faire une place à la *synovite fibreuse sténosante* décrite par Kocher et Fritz (de Quervain) : on ne l'a observée qu'au pouce, dans les gaines du court extenseur et du long abducteur, elle est essentiellement caractérisée par la douleur et par un très léger épaississement local, sans crépitation ni gonflement; au cours de deux interventions, Fritz (de Quervain) a constaté que la séreuse était normale, mais que le tissu sous-séreux, épaissi, devenait l'agent d'un véritable rétrécissement de la gaine [1].

Traitement. — Il faut l'instituer de bonne heure, et le poursuivre avec ténacité; le redressement, aidé, s'il le faut, de sections sous-cutanées, les mouvements communiqués et le massage, toute une gymnastique graduée et méthodique, l'électrisation des muscles, les bains locaux aromatiques et des douches sulfureuses : telles en sont les bases.

3° *SYNOVITE SÉREUSE*

Étiologie. — Elle succède à la synovite sèche, ou encore elle naît à la suite d'un traumatisme ou au voisinage d'une plaie irritée, d'une plaque d'érythème, etc.

Mais il est plus ordinaire qu'elle paraisse à titre de localisation d'une infection générale, dans les fièvres, dans le rhumatisme et la goutte, dans la blennorrhagie. La syphilis est étudiée plus loin.

La scarlatine, la fièvre typhoïde, etc., comptent l'hydropisie aiguë des gaines au nombre de leurs complications rares, il est vrai.

Beaucoup plus fréquente est la synovite rhumatismale : signalée par Peter (1864), Ball (1865) et Dechambre [2] (1868), étudiée par Boillereault [3], qui en relate une dizaine de faits recueillis, au cours d'une seule année, dans le service de Peter, et par Cagniat [4], elle est presque d'observation courante.

Il en est de même de la synovite blennorrhagique : Ricord, Brandes, Cullerier ont classé la phlegmasie des gaines tendineuses parmi les manifestations du rhumatisme blennorrhagique; Fournier [5] l'a vue 10 fois sur 39 malades; Eltchaninoff [6] et Maymou [7] en ont complété l'histoire.

Anatomie pathologique. — L'hydropisie aiguë des synoviales tendineuses s'observe surtout aux extenseurs des doigts, sur le dos de la main, aux extenseurs ou au long fléchisseur du pouce, à la coulisse bicipitale; au pied, dans la gaine des péroniers latéraux, du jambier antérieur ou postérieur, des extenseurs des orteils, ou encore à la patte d'oie. De ses lésions propres, on sait fort peu de chose, car elle guérit toujours ou se transforme en synovite suppurée.

(1) Fritz (de Quervain), *Ueber eine Form chronischer Tendovaginitis. Correspondenzblatt f. schweizer Aerzte*, 1er juillet 1895, et *Semaine méd.*, 1895, p. 300.

(2) Dechambre, *Influence du rhumatisme sur la production de l'hydropisie des gaines synoviales tendineuses. Gaz. hebd.*, 1868, p. 648.

(3) Boillereault, *Étude sur le rhumatisme non blennorrhagique des synoviales tendineuses et des bourses séreuses.* Thèse de doct., 1874.

(4) Cagniat, *Synovites tendineuses rhumatismales.* Thèse de doct., 1875.

(5) Art. Blennorrhagie. *Dict. de méd. et de chir. prat.*

(6) Eltchaninoff, *Des manifestations de la blennorrhagie sur les synoviales articulaires et tendineuses.* Thèse de doct., 1875.

(7) Maymou, *De la synovite tendineuse blennorrhagique chez l'homme.* Thèse de doct., 1875.

Symptômes. — L'épanchement se collecte parfois sans réaction bien marquée; mais, en règle, la douleur, la gêne des mouvements, une traînée rouge et l'œdème de toute la région, signalent la complication séreuse. Le gonflement, d'abord un peu diffus, prend la forme même qu'aurait la gaine injectée; la fluctuation est nette sur toute sa longueur.

Dans d'autres cas, l'affection s'annonce sous une apparence plus grave : la peau est d'un rouge foncé, la tuméfaction considérable, on dirait un phlegmon; c'est surtout dans la synovite blennorrhagique, au dos de la main ou au dos du pied, que pareille allure se constate (Fournier), et l'on sait, du reste, que l'arthrite blennorrhagique elle-même, au coude par exemple, s'entoure souvent d'un appareil inflammatoire qui ferait penser à l'arthrite suppurée.

Même dans cette seconde forme, la synovite séreuse, hormis quelques cas rares (voy. *Synovite suppurée et synovite fongueuse*), se résorbe et guérit; elle est lente parfois à disparaître, et pourrait même passer à la chronicité.

Un fait intéressant, c'est son alternance fréquente avec d'autres synovites tendineuses ou articulaires; dans le rhumatisme ou la blennorrhagie. Une fluxion articulaire cesse au moment où se prend une synoviale tendineuse; Reclus a vu, dans le service de Broca, « une chaudepisse tarir, tandis que la gaine du péronier se distendait; l'épanchement disparut bientôt pour faire place à une ophthalmie ». Le fait est classique dans le rhumatisme articulaire aigu, et cette dissémination des lésions trahit leur commune nature.

Diagnostic. — Le diagnostic est donc simple. Il faut savoir que la synovite blennorrhagique prend volontiers le masque du phlegmon.

On pourrait confondre avec l'arthrite l'inflammation d'une gaine péri-articulaire : la recherche des points douloureux, la douleur que provoquent seulement, dans ce dernier cas, certains mouvements, ceux qui tiraillent le tendon affecté, feront reconnaître le siège précis du mal.

Enfin la synovite rhumatismale peut être toute localisée aux fléchisseurs d'un doigt, par exemple, ou à la coulisse bicipitale; il suffit d'en être prévenu.

Traitement. — Il consiste dans l'enveloppement ouaté, les antiphlogistiques, les badigeonnages laudanisés, etc., et la cure de l'affection générale.

4° *SYNOVITE SUPPURÉE*

Cette forme grave de la synovite tendineuse reconnaît une triple origine :

1° *Traumatique*; elle est due aux plaies des gaines synoviales, aux arrachements et aux écrasements des doigts, surtout du pouce et de l'auriculaire, ou encore à certaines interventions chirurgicales, ténotomie, ténorrhaphie, incision de kystes synoviaux, amputations dans la continuité ou la contiguïté, résections, et, dans tous les faits, la complication relève d'une même cause, l'infection de la plaie et la septicité.

2° *Secondaire*; elle peut n'être que la *localisation d'une maladie générale*, de

la pyohémie, de la scarlatine, de la fièvre typhoïde, etc. Rothmann [1] n'a-t-il pas signalé un phlegmon des gaines du dos de la main, chez un enfant scarlatineux? Et Alb. Robin [2] a vu, chez un typhique, une série d'arthrites et de synovites suppurées.

3° Plus souvent encore la suppuration secondaire des gaines survient *au cours d'une inflammation des parties molles ambiantes*, d'un phlegmon, d'un panaris. L'abcès profond du poignet et de l'avant-bras est classique à la suite du panaris, surtout de celui du pouce et du petit doigt; mais la pathogénie en a été discutée : c'est une synovite suppurée, propagée de la gaine digitale à la grande gaine carpienne, d'après Gosselin et Schwartz; c'est une lymphangite profonde suppurée, qui prend ses origines dans le réseau des doigts, d'après Dolbeau et Chevalet. On ne saurait souscrire à une théorie exclusive [3].

Anatomie pathologique. — La cavité séreuse est souvent tout entière distendue par le pus; ailleurs elle est cloisonnée, et des barrages s'établissent au niveau des rétrécissements normaux et par le fait de la synovite adhésive.

C'est très souvent un pus séreux, sanieux, mêlé de grumeaux et de débris pseudo-membraneux, qu'on trouve dans le sac synovial; la paroi est épaissie, rouge, encroûtée à sa face interne d'une substance pulpeuse, grisâtre, ou de bourgeons charnus qui, une fois la collection ouverte, font hernie, comme des fongosités mollasses, à travers les perforations cutanées.

Le tendon est recouvert lui-même de ces bourgeons embryonnaires, qui s'infiltrent entre ses faisceaux, les dissocient et les rongent; plus tard, devenus fibreux, ils créeront, entre le tendon, sa gaine et la peau, ces adhérences étroites, dont nous parlions plus haut (voy. *Synovite plastique*). Dans d'autres cas, plus graves encore, le tissu tendineux se sphacèle et se détache, on le voit s'éliminer par lambeaux grisâtres, imprégnés de pus, filamenteux, analogues à de l'étoupe mouillée : la continuité est rompue et l'organe détruit.

Autour de la gaine suppurée, d'autres accidents ne sont pas rares. C'est d'abord la *péri-synovite* , le phlegmon de la gaine conjonctive qui double l'enveloppe séreuse, phlegmon qu'on a vu exister seul, sans que la gaine elle-même fût suppurée. Plus souvent, l'abcès péri-synovial ne tarde pas à se mettre en communication avec la collection de la gaine, et les ruptures du cul-de-sac séreux distendu ouvrent la voie à des fusées purulentes qui peuvent remonter jusqu'au coude, en décollant le paquet des muscles fléchisseurs (Schwartz) : c'est un phlegmon par diffusion, ou un phlegmon diffus.

Les os et les articulations ne restent pas toujours indemnes au contact de la synovite suppurée, sans parler même de ces gaines qu'une communication

(1) Rothmann, *Fall von Synovitis scarlatinosa suppurativa. Deutsche med. Wochenschrift*, 1881, p. 341.

(2) Alb. Robin, *Arthrites et synovites purulentes généralisées dans une fièvre typhoïde. Gaz. méd. de Paris*, octobre 1881.

(3) Le rôle de la lymphangite profonde est indéniable dans la pathogénie de ces abcès lointains, qui naissent à l'avant-bras, sans que la paume soit intéressée, et qui succèdent à un panaris sous-cutané; et, d'autre part, la synovite ascendante a été constatée anatomiquement, et, seule, elle est susceptible d'expliquer certaines lésions consécutives, telles que les attitudes vicieuses et l'ankylose des tendons.

Du reste, il est remarquable, et Schwartz y insiste, que les panaris du pouce et de l'auriculaire soient presque seuls à provoquer l'abcès en bissac du poignet. Aux orteils, pareille complication est exceptionnelle : c'est qu'aucune gaine digitale ne communique avec les deux grandes séreuses plantaires, qui se terminent en s'isolant vers le milieu de la région (Schwartz).

normale met en rapport avec une synoviale articulaire, telle que celle du psoas. Enfin on a observé des ulcérations vasculaires, celle de la cubitale ou de la transverse du carpe, au poignet; et aussi des lésions des nerfs qui baignent dans le pus, du médian par exemple, que Michon, Bulteau, Schwartz ont trouvé assez altéré pour expliquer l'intensité des douleurs. Nous dirons plus loin que la synovite plastique représente souvent le mode de terminaison de la suppuration des gaines, et qu'une sorte de synovite fongueuse simple lui succède parfois.

Symptômes. — Une souffrance aiguë, lancinante ou constrictive, la difficulté des mouvements, la tuméfaction, de la fièvre et des frissons, annoncent souvent la synovite purulente, au cours d'un panaris, par exemple, ou à la suite d'une plaie; secondaire à une infection générale, ses allures sont d'ordinaire moins bruyantes.

De bonne heure, les tendons se rétractent, et le moindre essai de redressement provoque des accès de douleur; la main est en griffe, les doigts s'incurvent et se coudent. Le gonflement s'accroît peu à peu, la rougeur cutanée se fonce et l'œdème devient énorme, dans les régions où la peau est fine et non adhérente, au dos de la main, par exemple, même lors de synovite palmaire.

On trouve alors une poche fluctuante, lisse et régulière, ou bosselée, bridée en bissac, comme au poignet, par des ponts fibreux inextensibles, tels que le ligament annulaire; le flot est alors très net d'une bosselure à l'autre.

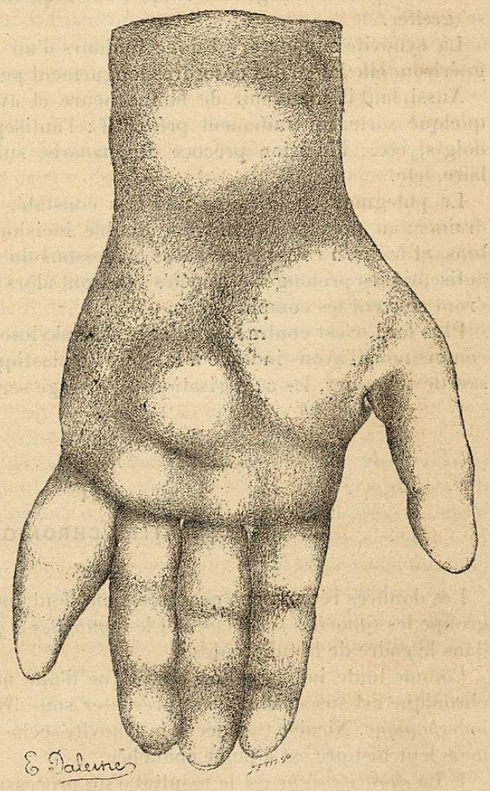

Fig. 205. — Synovite suppurée des gaines palmaires. (Musée Dupuytren, n° 25.)

Que va devenir cette large collection ? Il n'est pas rare qu'elle rompe ses barrières, et que le membre, sur une grande hauteur, s'infiltre de pus : la mort est une conséquence fréquente de ce phlegmon diffus secondaire, qu'elle survienne dans la période suraiguë, ou plus tard, à la suite d'une longue suppuration, par pyohémie ou septicémie lente.

Dans des conditions plus heureuses, la collection s'ouvre ou elle est incisée;

quelquefois une collection sous-cutanée donne lieu à la formation d'un abcès en bouton de chemise; mais la suppuration reste circonscrite, et peu à peu la réparation se fait; ce n'est jamais qu'au prix d'adhérences et de déformations (voy. *Synovite plastique*).

Ailleurs, le tendon sphacélé s'est éliminé tout entier, en bourbillons, à travers les cratères purulents; ou bien les lésions articulaires laissent après elles des raideurs, de l'ankylose; les lésions osseuses, des nécroses et des trajets fistuleux qui ne tarissent plus.

Enfin, il est des cas où les bourgeons charnus qui comblent la gaine, ternes, gélatineux et mous, se refusent, durant de longs mois, à la cicatrisation : c'est une synovite fongueuse simple, sur laquelle, du reste, la tuberculose peut se greffer.

La synovite suppurée est donc toujours d'un pronostic grave; même lors de guérison, elle laisse des désordres longuement persistants.

Aussi faut-il intervenir de bonne heure et avec énergie. Il y a d'abord, en quelque sorte, un traitement préventif : l'antisepsie appliquée aux plaies des doigts, etc.; l'incision précoce des panaris, surtout au pouce et à l'auriculaire, etc.

Le phlegmon de la gaine une fois constaté, il faut l'ouvrir, le laver et le drainer; au poignet, on fait une double incision dans la paume et à l'avant-bras, et le drain est souvent passé au-dessous du ligament annulaire. Des bains antiseptiques prolongés et répétés rendront alors de grands services et préviendront souvent les complications.

Plus tard, c'est contre les raideurs et l'ankylose tendineuse qu'il faudra lutter, comme nous l'avons indiqué à la synovite plastique; si la gaine fongueuse refusait de se fermer, les cautérisations, le curage seraient indiqués.

III

SYNOVITES CHRONIQUES

Les données récemment acquises nous font une nécessité de détacher de ce groupe les *synovites fongueuses* et les *synovites à grains riziformes*, qui rentrent dans le cadre de la tuberculose.

Comme toute inflammation chronique d'une membrane séreuse, la synovite chronique est susceptible de se présenter sous trois formes : *sèche*, *séreuse*, *hémorrhagique*. Nicaise [1] a décrit la synovite sèche et la synovite hémorrhagique, mais leur histoire est à peine ébauchée.

1° La *synovite sèche* est le résultat d'un processus analogue à celui de l'arthrite sèche, qu'elle accompagnait dans le fait observé par Nicaise. C'était sur un sujet de l'amphithéâtre des hôpitaux : les gaines des tendons rétro-malléolaires étaient élargies et plissées en long sur leur face interne. La paroi était épaissie, fibreuse, et l'on trouvait à sa surface des lobules de graisse, dont plusieurs faisaient saillie dans la cavité de la gaine, rappelant tout à fait le lipome arborescent de l'arthrite sèche. Il n'existait aucune communication avec la cavité arti-

[1] Nicaise. *Gaz. méd.*, 1872, p. 98.

culaire. Cette lésion des gaines tendineuses pourrait s'accompagner de la présence de corps libres dans la cavité de la gaine, corpuscules détachés des parois comme ceux qui tombent dans les cavités articulaires.

Broca [1] avait déjà publié un fait de transformation graisseuse de la synoviale de l'extenseur commun, à la face dorsale de la main, et Berdinel signale, chez un sujet atteint d'arthrite sèche du genou, un kyste du médius rempli d'une matière athéromateuse blanchâtre.

L'épaississement et la rétraction de la gaine, l'adipose et certaine variété de grains riziformes appartiennent donc au type de la *synovite chronique sèche*. Les corps étrangers mobiles, signalés par Toussaint [2] dans les gaines des extenseurs des orteils, relèvent sans doute du même processus.

2° La *synovite hémorrhagique* n'a point encore d'observation à son actif, mais il semble très vraisemblable que le processus de la *pachysynovite*, que nous retrouverons dans les bourses séreuses, puisse se voir aussi dans les gaines des tendons.

3° La *synovite séreuse* [3] se voit à la main, dans les gaines carpiennes ou digitales, ou encore dans celles du dos du poignet; au pied, dans la gaine des péroniers latéraux, de l'extenseur propre du gros orteil, etc., et surtout au creux poplité (voy. *Kystes du creux poplité*).

On ne sait rien de très précis sur l'étiologie de cette synovite; l'arthritisme y prédispose (Verneuil), les traumatismes souvent répétés, tels que ceux que font naître certains mouvements professionnels, ont souvent lieu d'être incriminés. Enfin la synovite chronique peut succéder à une inflammation aiguë.

La poche est de volume et de configuration variables; sa paroi est épaisse, mais elle a été, à vrai dire, peu étudiée; tantôt séreux et clair, le liquide est assez souvent visqueux, épais; on le compare classiquement à la gelée de pomme ou de groseille. Il semble qu'il n'y ait pas là seulement un épaississement de la synovie, mais la marque d'un travail spécial de l'épithélium de la gaine.

L'évolution de la synovite séreuse est, du fait de sa nature même, lente et silencieuse. Une tumeur arrondie ou bosselée, aux doigts, par exemple, ou bilobée, en bissac, comme au poignet, molle et fluctuante ou fortement tendue, dessine la forme de la gaine hydropique. Parfois la collection péri-tendineuse où sous-tendineuse communique avec un article voisin, et une pression méthodique, dans certaines attitudes, permet une réduction complète ou partielle.

Les douleurs sont nulles, en général; c'est plutôt une sensation de gêne et une maladresse de plus en plus marquée des mouvements, les tendons se rétractent et les doigts sont infléchis dans la paume.

L'affection est d'une durée presque indéfinie, la suppuration est rare, elle entraîne tous les dangers que nous avons exposés (voy. *Synovite suppurée*).

Le diagnostic est, en général, aisé. Un kyste à grains riziformes, qui ne crépiterait pas, pourrait être pris pour une synovite chronique simple, et si l'exploration, telle que nous l'indiquerons plus loin, ne faisait percevoir en aucun point de la gaine la moindre crépitation, la ponction ou l'incision seules permettraient le diagnostic.

[1] Soc. anat., 1851.

[2] Toussaint, *Note sur les corps étrangers de la synoviale des extenseurs des orteils. Arch. de méd. et de pharm. milit.*, 1893, XXII, p. 515.

[3] Lantier, *Des kystes synoviaux tendineux*. Thèse de doct., 1866. — Philippi, *Des synovites tendineuses*. Thèse de doct., 1875. — Paris, *Des synovites tendineuses chroniques et des kystes synoviaux des gaines digitales isolées*. Thèse de doct., 1878.