(A. Cooper), des exostoses. Sous le nom d'exostose engainée (*exostosis bursata*), Volkmann décrit plusieurs faits d'exostoses ainsi encapsulées, et la bourse séreuse de l'oignon, située entre un durillon cutané et un relief anormal de la tête du premier métatarsien, rentrerait dans le même cadre.

Enfin les moignons anciens sont aussi le siège de bourses assez souvent enflammées (Lobstein, Breschet, Broca, Verneuil, Pihet[1]). Il faut signaler celle de la tubérosité antérieure du tibia, qu'on trouve presque toujours très élargie, très vascularisée, épaissie et tomenteuse à la face interne, chez les amputés de jambe qui marchent avec un pilon.

A côté de ces causes toutes mécaniques, on ne saurait oublier les états diathésiques, le rhumatisme, la goutte, dont l'influence est parfois très marquée sur les épanchements chroniques des bourses séreuses.

Anatomie pathologique. — Les lésions de l'hygroma chronique ne consistent pas seulement dans l'hydropisie, elles portent aussi sur les parois de la séreuse. On peut distinguer quatre variétés, qui se retrouvent aussi en clinique, avec un degré variable de fréquence :

1. *L'hygroma kystique*;
2. *L'hygroma proliférant*;
3. *L'hygroma fibreux*;
4. *L'hygroma hémorrhagique*.

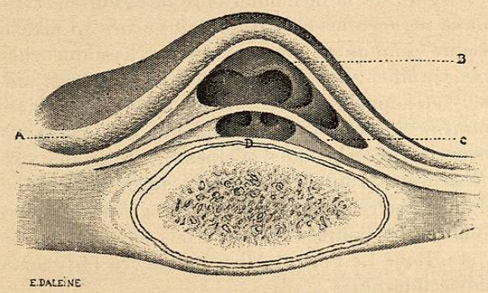

Fig. 213. — Deux bourses prérotuliennes isolées. (*Die Krankheiten der Schleimbeuteln, Hand. von Pitha ü. Billroth.*)

La première forme est la plus fréquente : elle correspond à l'hydarthrose. La poche est sphérique, si la bourse séreuse est libre dans le tissu conjonctif, plus souvent, elle est aplatie sur une de ses faces, celle qui correspond à un plan osseux ou aponévrotique. Elle est quelquefois bilobée (fig. 216) ou multiloculaire, ce qui tient à la constitution même des grandes bourses séreuses, qui rarement forment une seule poche, mais sont constituées par plusieurs loges adossées. Au-devant de la rotule, Grüber, Luschka, Linhart, ont décrit et figuré (fig. 213 et 214), depuis longtemps, trois bourses séreuses qui peuvent être isolées, mais qui ailleurs communiquent plus ou moins largement : elles peuvent devenir le siège d'hygroma, à part ou simultanément. Chez un malade de Foucher, il existait trois tumeurs

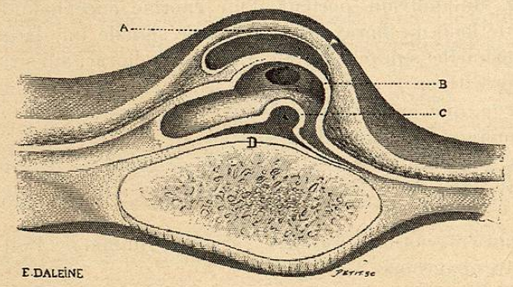

Fig. 214. — Trois bourses prérotuliennes communicantes. (*Ibidem.*)

(1) Pihet, *Anatomie pathologique des moignons anciens*. Thèse de doct., 1872.

superposées, dans le sens vertical, au-devant du genou, et Volkmann a vu la communication de la bourse prérotulienne et de la bourse prétibiale sous-cutanée donner naissance à un kyste en bissac, où le liquide se laissait refouler d'une bosselure à l'autre.

La paroi de l'hygroma est épaissie, cartilagineuse par places, ou incrustée de sels calcaires : c'est parfois une coque véritable. Autour d'elle, il n'est pas rare de disséquer une sorte d'enveloppe graisseuse, autour du kyste préherniaire, par exemple, et Chassaignac décrit sous le nom de *lipome creux* ou d'*hygroma lipomateux de la nuque*, une tumeur bosselée, formée d'une masse lipomateuse et d'une cavité centrale, qui s'observe surtout chez les porteurs de fardeaux. Peut-être cette lipomatose péri-kystique est-elle comparable à celle qui se développe, en maints endroits, autour d'organes chroniquement enflammés, vessie, bassinet, etc.

A sa face interne, l'hygroma kystique est à peu près lisse, il est blanchâtre ou vascularisé, rouge, et comme fongueux par places : il contient un liquide dont la quantité, fort variable, aurait atteint 1500 grammes dans un kyste de la bourse trochantérienne, ponctionné par Chassaignac. Ce liquide, d'abord épais, visqueux, jaunâtre, devient de plus en plus fluide, à mesure que la quantité s'accroît; assez souvent il est trouble, opaque, grumeleux ou chargé de paillettes de cholestérine, il peut être sanguin ou purulent, comme nous le verrons bientôt.

A l'examen histologique, la paroi est formée de tissu conjonctif fibrillaire, infiltré de cellules cartilagineuses et souvent de plaques ou de noyaux calcifiés. Dans les parois, on peut trouver des artères assez volumineuses pour donner lieu à de sérieuses hémorrhagies (Nélaton).

2° *Hygroma proliférant.* — La cavité, ici encore, renferme une quantité variable de liquide, mais ce qui caractérise cette forme, c'est l'irrégularité de la poche, à sa face interne, toute végétante, semble-t-il, et les corps étrangers qu'on peut trouver mêlés à son contenu.

Ces végétations se présentent comme de petites masses verruqueuses, sessiles ou pédiculées; elles s'infiltrent parfois de noyaux cartilagineux ou de grains calcaires, et, leur pédicule rompu, flottent dans le liquide kystique. Leur origine est tout autre que celle des grains riziformes proprement dits (voy. plus loin : *Tuberculose des bourses séreuses*). Dans un fait observé par Billroth et Rindfleisch, une grosse exostose cartilagineuse de l'épiphyse inférieure du fémur était enveloppée d'un sac séreux complet, qui contenait trente-huit corps étrangers cartilagineux, et dont la surface interne était couverte de franges hypertrophiées.

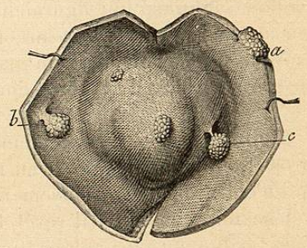

Fig. 215. — Face interne d'un hygroma prérotulien.
a, *b*, *c*, végétations de la paroi.

A cet ordre de faits se rapportent donc les corps étrangers des bourses séreuses. Chez les goutteux, on y trouve parfois des dépôts crayeux d'urates et de phosphates calcaires; Pamard (1) a présenté à la Société de chirurgie des concrétions calcaires très volumineuses, développées dans les deux bourses

(1) Pamard, *Bull. de la Soc. de chir.*, 1874, p. 584.

prérotuliennes, chez une buandière qui travaillait toujours à genoux; Terrier et Desprès ont cité des faits analogues. Bazy [1] a vu, chez un soldat turc, dans la bourse séreuse sous-cutanée du grand trochanter, deux petites tumeurs, du volume d'un marron, blanchâtres, dures, à couches concentriques, cartilagineuses.

Cette forme proliférante de l'hygroma semble donc avoir, dans son processus, une parenté étroite avec l'arthrite sèche.

3° *Hygroma fibreux.* — Il a été décrit par Erichsen et Mettenheimer dans la bourse séreuse prérotulienne et prétibiale, par Chélius dans la bourse olécrânienne. Il débute par un petit noyau induré qui grossit peu à peu et acquiert parfois le volume d'une orange; la paroi en est tellement épaissie, qu'elle constitue à elle seule presque toute la tumeur, à peine s'il reste, au centre, une étroite cavité pleine de liquide : c'est une sclérose en masse, et Mettenheimer l'avait caractérisée par un mot, qui a le tort d'éveiller l'idée du néoplasme : le fibrome prérotulien.

4° *Hygroma hémorrhagique.* — Le contenu est sanguin; il est rare qu'il soit formé par du sang rouge ou des caillots, plus souvent c'est un liquide noirâtre, épais, mêlé de grumeaux jaunâtres, et qui devient parfois presque totalement fibrineux.

L'effusion sanguine peut se produire sous l'action d'un traumatisme, au cours d'un hygroma kystique, ou bien se faire spontanément, et résulter du processus même de l'inflammation chronique : c'est une sorte de *pachysynovite hémorrhagique*, et Volkmann a trouvé, dans un vieil hygroma à contenu sanguin du genou, des lésions analogues à celles de la pachyméningite ou de l'hématocèle vaginale. MM. Reverdin et Buscarlet [2] ont retrouvé des lésions du même genre, dans un énorme hématome prérotulien datant de dix ans. Chez un malade de M. Berger [3], le kyste s'était rompu et se prolongeait au-devant de la cuisse jusqu'au grand trochanter : il était bourré de gros caillots sanguins, qui figuraient autant de noyaux indurés, et avaient fait penser à une dégénérescence sarcomateuse.

Nous allons voir dans un instant quelles transformations peuvent subir ces diverses variétés d'hygroma chronique.

Symptômes. — C'est lentement et peu à peu que l'hygroma se développe et grossit, en général, et cela au milieu d'une indolence à peu près complète, et qui n'entrave pas les mouvements et le travail.

Une fois constitué, il revêt l'aspect d'une tumeur arrondie. Tantôt elle est bien tendue, ou plus aplatie, quelquefois bilobée (fig. 216) ou même bosselée et de surface irrégulière.

Son volume varie beaucoup : gros comme un œuf, comme la moitié d'une petite pomme, dans la plupart des cas, il est susceptible de devenir énorme. Camper a vu un hygroma du volume d'une tête d'enfant; Cloquet à la bourse sous-ischiatique, Brodie, sur l'angle inférieur de l'omoplate, ont signalé des tumeurs de pareilles dimensions.

[1] Bazy, *Courrier médical*, 1879, p. 98-100.
[2] Reverdin et Buscarlet, *Hématocèle de la bourse prérotulienne. Revue méd. de la Suisse romande*, 1894, t. XIV, p. 430.
[3] P. Berger, *Hématome insolite de la bourse prérotulienne. Bull. de la Soc. de chir.*, 1894, p. 359.

Ces gros kystes, et même ceux de proportions ordinaires, se détachent en relief et s'isolent nettement à la surface de l'os qui les porte; ils sont assez souvent comme pédiculés, ils se déplacent et ballottent, pour ainsi dire, dans les mouvements, et le malade lui-même, à la région prérotulienne, les rejette de côté pour s'agenouiller.

Une plaque cutanée, épaissie, rugueuse, écailleuse, marque à la surface le niveau de l'hygroma; elle témoigne, elle aussi, des pressions répétées et des heurts professionnels.

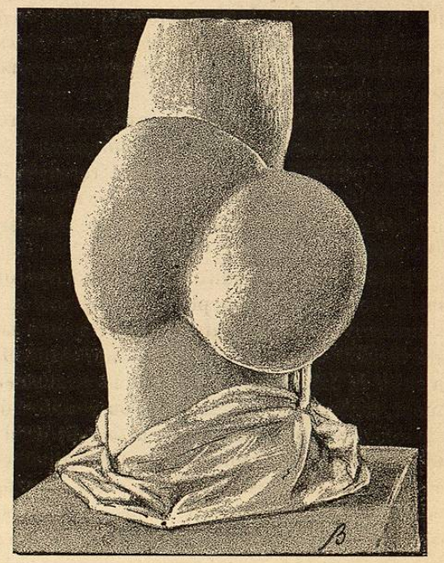

Fig. 216. — Moule en plâtre d'un hygroma prérotulien bilobé. (Musée de M. Nicaise, hôpital Laënnec.)

Sous le doigt, le kyste est parfois mince, uni, régulier, très nettement fluctuant dans toute son étendue; s'il est très saillant, il laisse même, quelquefois, constater la transparence de son contenu. C'est le type de l'hygroma kystique et de date assez récente.

Plus souvent la paroi est indurée, elle résiste, elle donne la sensation d'une coque de carton (Chassaignac); par places, elle est plus épaisse et plus compacte encore, elle peut être calcaire sur une grande étendue. La fluctuation se perçoit encore si la poche n'est que fibreuse et épaissie, mais plus vague; assez souvent c'est une sorte de crépitation amidonnée, de froissement dur que le palper révèle; on sent et l'on fait rouler sous la main, si la poche n'est que peu tendue, ces grains calcaires ou cartilagineux, ces végétations pédiculées qui hérissent la face interne, ou encore les corps étrangers en suspension dans le liquide de l'hygroma.

L'induration s'accroît encore dans ces formes d'hygroma fibreux dont nous avons parlé plus haut; c'est alors une tumeur sphéroïde, entièrement compacte, indépendante des téguments et qui présente en réalité tous les caractères du fibrome.

L'hygroma hématique, s'il est primitif, n'a que peu de traits caractéristiques : opaque, à paroi épaisse et ferme, il ne donne qu'une fluctuation obscure, ou encore cette crépitation fine des caillots qui s'écrasent.

La marche de l'hygroma est essentiellement chronique. Entretenue par la permanence du traumatisme professionnel, la tumeur a une durée en quelque sorte indéfinie, ne déterminant qu'une gêne légère, que l'habitude atténue encore. Mais telle n'est pas son évolution constante; elle peut disparaître ou se compliquer d'une série d'accidents.

Kœberlé signalait déjà que certains hygromas diminuent du jour au lendemain, et alternent avec d'autres épanchements séreux, et Nélaton cite le cas

d'un goutteux chez lequel il vit survenir une hydropisie de la bourse prérotulienne, qui disparut bientôt pour occuper successivement la synoviale du genou, la séreuse du muscle poplité, enfin la séreuse prétibiale. Il faut connaître ces *hygromas diathésiques*, bien qu'ils soient, en somme, assez rares et qu'ils ne répondent qu'en partie au type ordinaire.

On a constaté d'une façon exceptionnelle la guérison spontanée des hygromas chroniques, par une sorte de sclérose progressive et de rétraction lente, qui ne laisse plus tard, comme vestige de la tumeur, qu'un noyau dur, de consistance cartilagineuse: le sac est alors presque totalement oblitéré, et ressemble sur une coupe, à un sac anévrysmal guéri et comblé par des lames concentriques de fibrine.

En butte à des traumatismes de tout genre, l'hygroma chronique est exposé *aux ruptures, aux épanchements sanguins, à la suppuration.*

Les ruptures sous-cutanées sont rares; le liquide s'épanche dans les espaces conjonctifs et, s'il est séreux, se résorbe sans accidents, mais la poche indurée ne s'oblitère pas, la déchirure se referme et l'épanchement ne tarde pas à se reproduire.

Plus souvent, à la suite des heurts, l'hygroma se gonfle, devient douloureux, tendu, se couvre d'une plaque ecchymosée; les vaisseaux de la paroi se sont rompus en certains points et, ouverts dans la cavité, laissent couler une quantité variable de sang. L'inflammation aiguë et le phlegmon ne sont pas rares à la suite de cet accident; ailleurs, le gonflement et les douleurs du début s'atténuent, mais la poche reste dure ou pseudo-fluctuante par places, et prédisposée à pareille complication. Nous avons dit qu'il existait une *forme hémorrhagique* de l'hygroma, analogue aux pachyvaginalites; constamment renouvelé par la rupture des néo-vaisseaux de la paroi, le sang constitue alors la partie principale de l'épanchement, et la tumeur, toujours ferme et empâtée, peut s'indurer à la longue et se transformer en une sorte de masse fibrineuse.

C'est donc à la suite d'un épanchement hématique, ou sous l'influence d'un traumatisme, que l'hygroma chronique s'échauffe; le tableau est alors celui de l'hygroma aigu. La suppuration est fréquente et affecte plusieurs types : c'est un abcès circonscrit dans la cavité de la bourse qui grossit, pointe et s'ouvre, ou bien l'inflammation s'étend hors des limites de l'hygroma, provoquant le phlegmon par diffusion ou même le phlegmon diffus (voy. *Hygroma aigu*).

Si de telles complications ne se produisent pas, l'hygroma abcédé peut avoir une destinée variable; quelquefois l'épaisse paroi du kyste, rongée par la suppuration, s'élimine sous forme de lambeaux plus ou moins larges et déchiquetés : c'est là souvent un processus curateur, et la cicatrisation qui en résulte oblitère définitivement la poche kystique. Ailleurs, la paroi indurée ne s'amincit ni ne se rétracte, elle forme un cul-de-sac, un recessus où le pus stagne, et l'ouverture demeure fistuleuse. Ainsi s'établissent *les fistules des bourses séreuses* bien étudiées par Chassaignac et dont nous avons déjà parlé; elles se voient surtout dans des bourses profondes, dans celles qui adhèrent à d'épaisses lames aponévrotiques, car leur paroi ne se rétracte alors que fort peu. Verneuil a signalé, à l'extrémité d'un moignon, un trajet fistuleux qui conduisait dans une bourse séreuse située sous la cicatrice; la bourse de l'oignon, celles du 1er et du 5e métatarsien (Lenoir), enfin la bourse prérotulienne peuvent donner lieu à de semblables fistules, qui ne laissent suinter que peu de pus, mais dont la cicatrisation est d'une lenteur extrême.

Diagnostic. — L'un ou l'autre de ces accidents altère le type normal de l'hygroma chronique, mais la préexistence de la tumeur liquide permet de rétablir la signification des faits cliniques.

Une fistule en certaines régions, à la fesse, par exemple, ou à la région prétrochantérienne, doit faire songer à cette variété de trajets fistuleux dont il est assez peu parlé, en général, *les fistules des bourses séreuses*.

Quant à l'hygroma lui-même, un siège très profond, ou une induration très accusée, pourraient seuls en imposer.

Le premier ordre de difficultés, celles qui s'attachent aux kystes sous-aponévrotiques, de fluctuation vague et d'exploration malaisée, ne seront levées souvent que par une ponction exploratrice.

Si le kyste est très dur et de coque fort épaisse, on le prendrait volontiers pour une tumeur solide, un fibrome, un lipome encapsulé, ou encore, s'il persiste quelque fluctuation centrale, pour un hématome ancien, un abcès froid; son siège même, son évolution, le liquide obtenu par une ponction, feront en général éviter l'erreur. Signalons ici ces inflammations chroniques des bourses séreuses profondes, qui ne se révèlent que par la crépitation. Ainsi en est-il de la bourse crépitante sous-scapulaire, décrite par Gaujot, Bassompierre et Terrillon; sur une malade de Terrillon, le frottement sous-scapulaire était apparu au cours d'une attaque franche de rhumatisme, ce qui démontre bien la nature de la lésion.

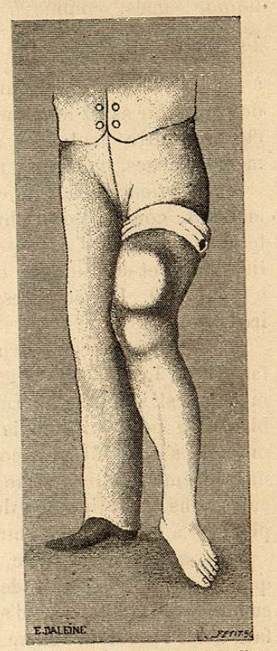

Fig. 217. — Hygroma sus-rotulien, né dans le cul-de-sac sous-tricipital isolé. (Volkmann, *Die Krankheiten der Schleimbeuteln. Handb. von Pitha u. Billroth.*)

Les caractères exposés plus haut permettront de reconnaître les diverses formes de l'hygroma.

Enfin, il faut savoir bien localiser encore les kystes nés aux dépens de certains diverticules des synoviales articulaires, accidentellement isolés et devenus, en réalité, bourses séreuses; la figure 217 représente le type de ces tumeurs, *l'hygroma sus-rotulien*, qui siège dans la bourse sous-tricipitale; Fricke, Volkmann, Bauer, etc., ont constaté des faits de ce genre, et ils ne sont pas exceptionnels en clinique.

Traitement. — Les procédés de traitement qui ont été appliqués à l'hygroma sont presque innombrables, sans compter même les vésicatoires volants, les pointes de feu ou les applications de compresses imbibées de solution de chlorhydrate d'ammoniaque.

De tous les moyens utilisés, un bon nombre ont vieilli et ne doivent plus figurer qu'à titre exceptionnel dans la thérapeutique chirurgicale aujourd'hui mieux armée.

Il existe deux méthodes principales ayant pour but : 1° *l'oblitération de la poche hygromateuse;* 2° *la destruction de cette poche.*

1° *Méthode oblitérante.* — L'écrasement, analogue à celui qu'on pratique encore pour certains kystes synoviaux, était préconisé par Monro et Cloquet; les hygromas très petits, tout récents, et de paroi mince, en pourraient seuls être justiciables.

On a pratiqué encore la discision ou la dilacération sous-cutanée de la poche liquide; mais, comme à la suite des ruptures, la poche ne tarde pas à se reconstituer.

La *compression*, énergique et méthodiquement appliquée, a donné des succès à Volkmann; on la combine ordinairement à la ponction simple; si l'on a soin de maintenir assez longtemps le bandage compressif, la tumeur peut s'affaisser et disparaître peut-être, mais les récidives, sous l'influence renouvelée des mêmes causes, ne se font pas attendre.

La *ponction suivie d'injection* est d'usage fort ancien. Asselin (1803) recommandait, comme pour l'hydrocèle, « le bon vin chaud ». Depuis Velpeau, la teinture d'iode est presque seule en honneur; on l'injecte mélangée de deux tiers d'eau et additionnée d'une cuillerée de solution d'iodure de potassium à 5 pour 100. La compression est l'adjuvant mécanique de cette méthode irritante.

On ne songe plus à détruire l'hygroma par les caustiques, comme l'avaient fait Celse, Ledran, Monteggia et Charmetton; mais Daniel Mollière, plus récemment, s'est servi du thermocautère; il incise, avec le cautère porté au rouge blanc, la peau jusqu'à la tumeur; il l'ouvre, il cautérise sa face interne, et ménage, s'il le faut, des contre-ouvertures; puis le membre est immobilisé, et un pansement antiseptique est appliqué. Il ne semble pas que ce procédé soit entré dans la pratique, et du reste, une intervention plus simple et plus complète est à la portée du chirurgien.

En somme, la méthode oblitérante ne trouve guère d'application heureuse que dans les hygromas de date relativement récente, à paroi peu épaisse et encore élastique. Dans d'autres conditions, et ce sont les plus fréquentes, il faut avoir recours à l'autre méthode.

2° *Méthode destructive.* — Par l'excision, procédé ancien, on réséquait une partie ou la totalité de la poche, avec la peau qui lui adhérait : c'est ainsi que Chopart faisait le *rasement circulaire* de la paroi antérieure du sac et de la peau, qu'il sectionnait au niveau de leur pédicule d'implantation rotulienne.

Deux procédés restent aujourd'hui en présence, et ce sont les rapports du kyste, ses adhérences, son volume, son siège qui fournissent les indications de l'un ou de l'autre : l'*extirpation* — ou l'*incision suivie de grattage*.

L'*extirpation* n'est pas une opération née d'hier : Pezerat la conseillait dès 1827, et après lui, Hervez, Bérard, etc. C'est l'intervention de choix, quand la tumeur n'est pas de grosseur excessive et qu'elle se laisse décortiquer; on procède de deux façons : la peau incisée, le kyste est isolé sur toute sa surface, et, comme une tumeur, on l'énuclée en entier, sans l'ouvrir; ou bien, s'il est trop gros, on l'incise, on le coupe en deux, et chacune des moitiés de la poche est disséquée et enlevée à son tour (Bérard). On a conseillé, pour faciliter la dissection du sac, d'évacuer d'abord son contenu liquide, puis de pousser dans sa cavité une injection de blanc de baleine qui, solidifiée, en fait en réalité une tumeur solide (Pozzi).

L'extirpation ne saurait toujours être totale; on se contente alors de réséquer

tout le segment antérieur de la poche, en laissant sa paroi profonde, adhérente aux aponévroses ou aux os [1].

Volkmann cite deux faits de récidive après l'extirpation, et, comme tous deux ont trait à des hygromas pré-rotuliens, il suppose que la collection primitive siégeait dans l'une des bourses superficielle ou moyenne, et qu'elle s'est reproduite dans la bourse profonde : il serait donc utile, en pareil cas, de sectionner le surtout tendineux pré-rotulien et de prolonger la dissection jusqu'au périoste de la rotule.

L'*incision et le grattage* sont aujourd'hui d'une pratique courante. Le kyste ouvert, on le vide, on abrase les corpuscules pédiculés ou les végétations de sa face interne, on gratte sa paroi à la curette tranchante : un lavage soigné à la solution phéniquée à 5 pour 100 ou au chlorure de zinc à 1/10, le drainage, la suture et un pansement antiseptique et compressif terminent l'opération. Le membre est immobilisé pour quelques jours, et, si l'antisepsie a été suffisante, le drain peut être rapidement supprimé, et la cicatrisation ne tarde pas.

Les cicatrices opératoires, exposées à leur tour aux pressions et aux traumatismes professionnels, sont susceptibles de devenir douloureuses, ou même de servir de point de départ à des néoplasmes (voy. plus loin : *Néoplasmes des bourses séreuses*); aussi sera-t-il nécessaire de prévenir autant que possible ces compressions, et de protéger la région avec une genouillère, etc.

Le traitement des complications est soumis à quelques indications spéciales : lors d'hémorragie intra-kystique, le repos du membre, les résolutifs, et plus tard l'incision antiseptique seront les principaux moyens à employer; la suppuration nécessite une incision large et précoce. Les fistules sont d'une cure assez souvent difficile : le meilleur procédé consiste à recourir à l'abrasion de la poche, qu'on débride sur une sonde cannelée introduite par l'orifice même de la fistule.

Il ne faut pas oublier, enfin, que certains hygromas diathésiques guérissent seuls, ou sous l'influence d'un traitement général, combiné à des moyens locaux très simples, la ponction et la compression, par exemple.

IV

TUBERCULOSE DES BOURSES SÉREUSES

Forget, Hygroma à grains riziformes de la bourse de la patte d'oie. *Bull. de la Soc. de chir.*, 1855-1856, p. 45. — Riedel, Zur Pathologie des Kniegelenks. *Deutsche Zeitsch. für Chir.*, Bd. X, p. 45. — Nicaise, Poulet et Vaillard, Nature tuberculeuse des hygromas et des synovites à grains riziformes. Cas rare d'hygroma à grains riziformes de la cuisse. *Revue de chir.*, 1885. — Quénu, Hygroma tuberculeux à grains riziformes de la bourse de la patte d'oie. In Thèse de Pardo de Tavera, 1886, obs. XII. — Karl Trainer, Ueber Erkrankungen der bursa mucosa glutæo-trochanterica. *Diss. Greifswald*, 1885. — Garré, *Loc. cit.* (voy. *Synovites tuberculeuses*). — Critzman, Hygroma tuberculeux à type myxomateux. Congrès de Limoges, août 1890 et *Médecine moderne*, 1890, p. 658. — Martin, Contribution à l'étude des

[1] Le voisinage des grandes articulations doit rendre l'opérateur prudent, quand il arrive aux points de communication ordinaires; au genou, on a vu l'hygroma pré-rotulien, remontant au-dessus de la rotule, se mettre en contact, sur les bords interne ou externe du triceps, avec les prolongements de la synoviale articulaire, ainsi exposés au bistouri (Delpech, Volkmann).