nature tertiaire. Dans un tiers des cas, d'après Jullien, la tumeur reconnaissait une cause occasionnelle traumatique.

Les gommes sont souvent doubles, symétriques, ou bien encore elles affectent à la fois une bourse sous-cutanée et une bourse tendineuse. Leur siège d'élection est la bourse pré-rotulienne (Jullien en a rassemblé 13 cas), puis celles de la tubérosité antérieure du tibia, de la patte d'oie (Verneuil), de la malléole interne, de l'olécrâne, ou encore une bourse accidentelle de la paume de la main, au niveau du deuxième métacarpien (Chouet), ou celle qui se développe sous un cor (Jullien). Elle peut se voir encore sous l'articulation métatarso-phalangienne du gros orteil, et cette localisation devient d'un haut intérêt, quand la tumeur s'ulcère, comme nous le verrons. Enfin Labarthe a signalé une gomme, grosse comme la moitié d'un œuf de pigeon, au bord radial de la première phalange de l'index droit, chez un menuisier : on sait qu'il existe, chez les menuisiers, une bourse séreuse professionnelle, à ce niveau.

Nous avons dit qu'un traumatisme, une compression, etc., se retrouvait, dans un certain nombre de cas, au début de l'affection. Sa marche est, ici encore, très lente : la tumeur, grosse comme une noisette, une noix, un œuf de poule, rénitente plutôt que dure, adhérente à l'os et à la peau, en vient à s'ulcérer, suivant le processus que nous exposions plus haut, pour les gommes des gaines tendineuses, et l'ulcération revêt des allures et une physionomie identiques.

Le diagnostic peut être assez délicat.

L'hygroma syphilitique se différencie aisément des autres variétés d'hygroma, et en particulier de l'hygroma blennorragique, par son indolence ordinaire, sa marche lente, la rapidité avec laquelle il cède au traitement spécifique, enfin, par la coexistence d'autres indices de l'infection vénérienne.

Mais la gomme est susceptible de donner le change pour un hygroma chronique, un hématome ancien de la bourse séreuse, un abcès froid, une périostose syphilitique.

L'hygroma chronique est, en général, fluctuant, ou, s'il est fibreux et à paroi très épaissie, sa consistance est plus dure que celle de la gomme, et ainsi en est-il encore de l'hématome ancien.

L'abcès froid présente une fluctuation plus nette qu'une gomme ramollie, et la ponction permettrait le diagnostic. Ulcéré, il s'entoure d'un bord décollé et mince qui ne ressemble pas au cratère gommeux.

La périostose syphilitique est plus dure, elle aussi, elle est encore plus diffuse, et ne forme pas un relief aussi nettement circonscrit.

Enfin la gomme ulcérée et fongueuse peut simuler la tuberculose : le traitement tranchera la question. En certains points spéciaux, elle peut revêtir encore d'autres ressemblances cliniques, et Chouet fait remarquer qu'il y aurait lieu de décrire un mal perforant d'origine syphilitique, dû à l'ulcération gommeuse de la bourse sous-métatarso-phalangienne du gros orteil.

Pour le traitement, deux mots suffiront : traitement mixte, ou traitement ioduré, à la période tertiaire, activement poursuivi; pansement local aux bandelettes de Vigo, ou encore à l'iodoforme, si la gomme est ulcérée.

VI

NÉOPLASMES DES BOURSES SÉREUSES

O. de Pezzer, Des tumeurs solides des gaines synoviales. Thèse de doct., 1880. — Ranke, Die Geschwülste der Schleimbeuteln. *Arch. für klin. Chir.*, 1886. — Chavasse, Myxome kystique de la région sous-rotulienne, extirpation, guérison. Rapport de Schwartz à la Soc. de chir., 14 décembre 1887. — Estor, Sarcome primitif de la bourse séreuse pré-rotulienne du genou droit, récidive. *Gaz. hebd. des sciences méd. de Montpellier*, 18 novembre 1888.

A en juger par le silence des *Traités*, on pourrait croire presque inconnues les tumeurs des bourses séreuses; seul, Nancrède leur consacre une mention dans l'*Encyclopédie internationale de chirurgie*.

Et pourtant Platner rapportait déjà l'histoire d'un « ganglion » qui occupait le tendon d'Achille et sa bourse séreuse, et qui amena la mort du malade en se transformant en cancer. Holscher, en 1811, dans sa traduction du livre de Brodie, faisait remarquer, à propos du traitement de l'hygroma, que les interventions actives avaient quelquefois fait naître le cancer ou le fongus hématode. John Simon (1847), Schuh (1854), Denonvilliers, Verneuil (1854) rapportaient des faits de néoplasmes des bourses séreuses; Dollinger en publiait un autre cas en 1878; enfin Ranke, dans un excellent mémoire, en esquissait pour la première fois, d'après les données antérieures et deux observations nouvelles, une étude d'ensemble.

Depuis, le myxome kystique de la région sous-rotulienne, communiqué par Chavasse à la Société de chirurgie, et le sarcome primitif de la bourse séreuse pré-rotulienne droite, qu'Estor a relaté et figuré dans la *Gazette hebdomadaire des sciences médicales de Montpellier*, ont grossi encore ce dossier. Nous tenons de Nicaise qu'il avait observé deux cas de sarcome de la bourse pré-rotulienne, l'un dans le service de Dolbeau, et l'autre dans sa propre pratique; dans les deux faits, le néoplasme s'était greffé sur un ancien hygroma. C'est donc d'après un certain nombre d'observations bien authentiques, sans compter les faits incomplets, que l'on peut tracer aujourd'hui, au moins dans ses grandes lignes, l'histoire des néoplasmes des bourses séreuses.

Une distinction s'impose d'abord, celle des *tumeurs proprement dites*, qui naissent aux dépens de la bourse séreuse elle-même, et des *pseudo-tumeurs* ou encore des *néoplasmes d'origine cicatricielle*.

Au groupe des *pseudo-tumeurs* appartiennent plusieurs variétés d'hygroma chronique, que l'on trouve désignées dans les auteurs sous le nom d'hydro-sarcome, de fibrome pré-rotulien (Mettenheimer), etc.

Les *néoplasmes cicatriciels*, de leur côté, ont été signalés par Erichsen, après l'opération sanglante de l'hygroma; ils ne présentent, en réalité, de spécial qu'une fréquence peut-être plus grande, suffisamment expliquée par les heurts et les pressions auxquels est exposée une cicatrice pré-rotulienne.

Parmi les *néoplasmes proprement dits*, 5 fois sur 12 il s'agissait de *sarcomes*, sarcomes fibro-plastiques dans les deux faits de Verneuil, sarcome mou, à extension rapide, dans celui d'Estor, sarcome hémorragique, dans une des observations de Ranke, sur laquelle nous allons revenir.

Le *myxome* figure pour trois cas : Chavasse a vu un myxome kystique de la

région sous-rotulienne, dont le pédicule, presque entièrement fibreux, s'enfonçait profondément sous le ligament rotulien, et provenait sans doute de la bourse sous-rotulienne. La figure 180, tirée du mémoire de Ranke, représente l'énorme myxome de la bourse pré-rotulienne dont il a donné l'histoire; c'était un myxome lobulé, très mou, dont les lobules, arrondis, étaient circonscrits par des cloisons de tissu conjonctif serré. A la partie supérieure, la tumeur avait envahi le tissu cellulaire sous-cutané et même une partie de la peau; à sa périphérie, elle était en voie de progression. Ces conclusions s'appuient sur un long examen microscopique. — C'était encore vraisemblablement un myxome que Schuh eut à traiter : « Un kyste pré-rotulien composé fut pris, dit-il, pour un hygroma ordinaire, et l'on pensa que les tout petits kystes secondaires disparaîtraient par la suppuration. Mais il se produisit, en trois semaines, une telle excroissance, que le malade ne put être guéri que par une difficile extirpation. »

Le *fibro-chondrome* a été constaté une fois par J. Simon. Enfin l'*épithélioma* l'a été deux fois; Dollinger a trouvé un papillome épithélial pur dans un hygroma pré-rotulien fistuleux, chez une femme de cinquante-huit ans, et Mickulicz a observé, de son côté, un carcinome épithélial développé dans un orifice fistuleux d'un vieil hygroma (Ranke). — Ces deux derniers faits rentrent dans l'histoire, aujourd'hui bien connue, de l'épithélioma des anciens trajets fistuleux.

Quant aux autres tumeurs, presque constamment elles ont eu pour siège un ancien hygroma, et surtout un hygroma ouvert, à la suite d'un travail de suppuration ulcérative, ou par le fait de ponctions répétées. Les heurts, les froissements et la contusion chronique professionnelle exercent ici une influence que l'on ne saurait nier.

Aussi la bourse séreuse, qui représente en quelque sorte le lieu d'élection de l'hygroma, est-elle aussi, dans la majorité des cas, le siège des néoplasmes : la bourse pré-rotulienne a été atteinte 9 fois sur 12, la bourse sous-rotulienne l'a été 1 fois (Chavasse); Verneuil a vu et enlevé une tumeur fibro-plastique du volume d'une noix qui s'était développée dans la bourse séreuse sous-métatarso-phalangienne du gros orteil, et le sarcome hémorragique observé par Ranke occupait la bourse sous-tricipitale, indépendante de la grande synoviale articulaire. Cette indépendance fut constatée cliniquement et au cours de l'opération : il existait au-dessus de la rotule une tumeur fluctuante, qu'on ne pouvait réduire dans la cavité articulaire, et qui se dessinait en relief, sous le bord interne du muscle, lors des contractions; l'incision faite, on reconnut nettement sa situation entre le triceps et l'os; la cavité articulaire était fermée, en haut, par une membrane lisse et molle.

L'âge des malades ne semble répondre à aucune règle : c'est pourtant chez l'adulte que les faits ont été surtout rencontrés : l'un des malades de Ranke avait vingt ans, l'autre soixante-trois ans, celui de Chavasse trente ans, celui d'Estor cinquante-neuf ans.

La marche de ces tumeurs est, en général, lente et insidieuse pendant toute une période, dont la durée varie de quelques mois à deux ou quatre ans. C'est une petite tumeur, grosse comme une noisette d'abord (Estor), qui grossit peu à peu, presque indolente, et qui n'entrave qu'à peine les mouvements : le maçon observé par Estor continuait son travail à genoux. Ailleurs un hygroma pré-rotulien récidive; on le ponctionne, les ouvertures ne se referment pas, ou

bien, sous l'influence d'une sorte de poussée aiguë, il se rompt, laisse sourdre un liquide sanieux mêlé de sang et de pus, et dès lors le développement s'accélère.

Le volume de ces néoplasmes est susceptible de devenir énorme, la figure 218 en donne une idée : la tumeur (c'était le myxome pré-rotulien observé par Ranke) formait un gigantesque champignon, adhérent à la région pré-rotulienne par un pédicule relativement étroit : elle avait 20 centimètres de long, 18 de large, et le genou, à son niveau, mesurait 62 centimètres de circonférence. De la masse principale s'était détaché, en dedans et en dehors, un prolongement, en partie sous-cutané et en partie sous-aponévrotique, et l'on pouvait suivre sur ces prolongements, même à l'œil nu, de vingt-quatre en vingt-quatre heures, l'extension progressive de la tumeur : l'un des derniers jours qui précédèrent l'opération, on constata, d'un soir à l'autre, un allongement de 2 centimètres sur sa partie interne. — Chez le malade de Denonvilliers et Verneuil, la tumeur fibro-plastique pré-rotulienne avait 15 centimètres de large, elle couvrait toute la rotule et formait comme un gâteau au-devant d'elle.

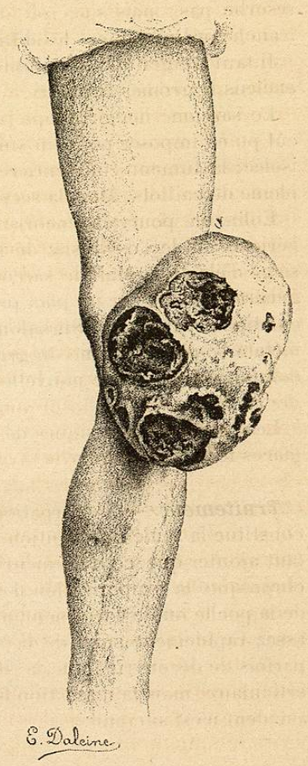

Fig. 218. — Myxome de la bourse pré-rotulienne. (Ranke, *Archiv f. klin. Chir.*, 1886.)

La consistance de ces tumeurs est très variable, mais le plus souvent molle, inégale, fluctuante par places, et cela surtout pour les myxomes; celui que Chavasse a observé, gros comme un œuf de pigeon, était allongé sur le côté externe du ligament rotulien, mou, pseudo-fluctuant, et même transparent en certains points. — Les sarcomes eux-mêmes sont souvent lobulés et mous.

Ces tumeurs n'adhèrent pas au plan osseux sous-jacent; elles se laissent mobiliser plus ou moins, mais la contraction musculaire fixe leurs prolongements sous-aponévrotiques. Au devant de la rotule on a noté une sorte de pédiculisation de la masse, qu'une portion rétrécie rattachait au genou. Enfin l'articulation conserve tout son fonctionnement, et il est aisé de s'assurer qu'elle est entièrement libre; c'est ce qui explique comment certains malades ont pu si longtemps continuer à marcher.

L'engorgement ganglionnaire est rare, ou du moins très rarement signalé. L'ulcération est fréquente; avec elle surviennent les hémorragies, quelquefois le sphacèle, au moins partiel, de la masse néoplasique, les douleurs, l'amaigrissement, les troubles digestifs, la cachexie. Ce qui prouve encore la malignité de ces néoplasmes, ce sont leurs fréquentes récidives : chez le malade d'Estor, le sarcome repullula dans la plaie, après une première intervention; la bourse pré-rotulienne fut alors excisée, mais une seconde récidive ne s'en produisit pas moins au bout d'un mois et demi. Il faut donc faire l'extirpation très large; à

cette condition seule elle permet une guérison durable. La mort n'est signalée qu'une fois sur les douze observations analysées, chez l'un des malades de Ranke (myxome pré-rotulien) : très cachectique, il fut atteint de désordres intestinaux peu de temps après l'opération, et succomba à une pneumonie hypostatique.

Le diagnostic de ces néoplasmes est difficile à leur début; ils ne diffèrent que fort peu de certaines variétés d'hygroma chronique, et, de fait, ils lui succèdent souvent; mais la tumeur est plus épaisse, plus compacte, ou très vaguement fluctuante; après la ponction, il reste une masse, un gâteau qui ne se résorbe pas, mais s'accroît de plus en plus; une fois produite, l'ulcération tranche ordinairement les difficultés.

Il faut songer à la possibilité de la dégénérescence épithéliomateuse dans les anciens hygromas fistuleux.

Le sarcome hémorragique de la bourse sous-tricipitale, observé par Ranke, eût pu en imposer pour un simple hématome de cette bourse accidentellement isolée; la tumeur était entièrement fluctuante, et l'incision ouvrit une cavité pleine de caillots. Mais la récidive ne tarda pas à se faire.

Enfin on pourrait encore confondre ces néoplasmes avec une tumeur du périoste ou de l'os voisin, de la rotule ou de son périoste, par exemple, à leur siège d'élection. Mais le sarcome ou le myxome de la bourse séreuse est, en général, mobile sur un plan profond, il ne tient pas à l'os qu'il recouvre, l'articulation est indemne. Signalons encore qu'un sarcome ulcéré de la bourse sous-métatarso-phalangienne du gros orteil, analogue à celui que Verneuil a observé, donnerait lieu à une nouvelle variété de pseudo-mal perforant (voy. *Syphilis des bourses séreuses*).

Les caractères physiques de la tumeur, sa consistance inégale et kystique par places feront distinguer le myxome du sarcome.

Traitement. — L'extirpation, faite hâtivement et aussi large que possible, constitue la seule intervention rationnelle qui puisse prévenir les récidives. Il faut ajouter que, ce traitement étant aussi, à l'heure actuelle, celui de l'hygroma chronique, la temporisation n'est plus justifiée. On devra préférer la dissection de la poche ou de la tumeur au simple curage, qui, dans plusieurs cas, a été assez rapidement suivi de la repullulation du néoplasme; il a été nécessaire parfois de découvrir toute la surface antérieure de l'articulation et la capsule articulaire, mais la dissection a pu être menée à bien sans l'intéresser, et aucun accident n'est survenu.

FIN DU TOME I

[F. LEJARS.]

TABLE DES MATIÈRES

du tome I.

PREMIÈRE PARTIE

MALADIES COMMUNES A TOUS LES TISSUS

INFLAMMATIONS — TRAUMATISMES — MALADIES VIRULENTES
(**M. P. Reclus.**)

CHAPITRE PREMIER. — L'inflammation et ses conséquences . . . 3
I. — Inflammation . . . 3
II. — Abcès . . . 21
1° Abcès chauds . . . 21
2° Abcès chroniques . . . 34
III. — Ulcères . . . 36
IV. — Fistules . . . 52
V. — Gangrènes . . . 63
1° Gangrène athéromateuse . . . 76
2° Gangrène par embolie . . . 80
3° Gangrènes dans les fièvres . . . 83
4° Gangrènes d'origine nerveuse . . . 85
5° Gangrènes de l'ergotisme . . . 89
6° Gangrène diabétique . . . 91
CHAPITRE II. — Lésions traumatiques . . . 94
I. — Plaies par instruments tranchants . . . 110
II. — Plaies par instruments piquants . . . 115
III. — Plaies empoisonnées . . . 118
1° Plaies empoisonnées proprement dites. — Piqûres anatomiques . . . 119
2° Plaies envenimées . . . 122
3° Plaies virulentes . . . 127
IV. — Plaies par arrachement . . . 128
V. — Plaies par morsures. — Plaies par machines . . . 130
VI. — Plaies contuses . . . 133
VII. — Plaies par armes à feu . . . 136
VIII. — Contusions . . . 145
1° Contusions au premier degré. — Ecchymose . . . 147
2° Contusions au deuxième degré. — Dépôts sanguins . . . 149
3° Contusions au troisième degré. — Épanchements primitifs de sérosité et d'huile . . . 150
4° Contusions au quatrième degré . . . 153
CHAPITRE III. — Complications des plaies . . . 156
I. — Syncopes traumatiques . . . 157
II. — Stupeur locale . . . 160
III. — Choc traumatique . . . 160
IV. — Hémorragie traumatique . . . 163
V. — Délire nerveux . . . 171
VI. — Névralgies traumatiques . . . 172
VII. — Thromboses et embolies traumatiques . . . 176
VIII. — Embolies graisseuses . . . 180
IX. — Septicémies chirurgicales . . . 183
1° Fièvre traumatique . . . 183
2° Septicémie aiguë . . . 188
3° Septicémie chronique . . . 191
X. — Infection purulente . . . 193
XI. — Gangrène gazeuse . . . 202
XII. — Érysipèle traumatique . . . 209
XIII. — Pourriture d'hôpital . . . 227
XIV. — Tétanos traumatique . . . 233