l'habitude, on arrive, en saisissant entre la pulpe de l'index et du pouce la partie moyenne de la paupière supérieure et l'attirant en bas, pendant qu'on invite le malade à diriger le regard dans cette direction, à pouvoir la retourner et à faire basculer le cartilage tarse autour de son bord supérieur. Mais cette manœuvre ne réussit pas toujours. On la facilite beaucoup en déprimant avec l'extrémité d'un fort stylet la partie moyenne de la face cutanée de la paupière pendant que l'on exécute le mouvement de bascule du cartilage tarse. Les contractions de l'orbiculaire maintiennent habituellement la portion tarsienne de la paupière dans cet état de luxation. On peut alors examiner à loisir la conjonctive, constater son état d'injection, la présence de granulations, les infarctus des glandes de Meibomius, etc. Mais le cul-de-sac conjonctival supérieur échappe encore à l'examen direct, même lorsque l'œil se porte fortement en bas pendant le renversement de la paupière. Pour explorer ce cul-de-sac, le meilleur moyen consiste, pendant que l'on maintient la paupière renversée et que le malade dirige le regard en bas, à soulever avec l'extrémité d'une spatule la partie moyenne de la paupière. Cette manœuvre, que l'instillation de quelques gouttes d'une solution de cocaïne facilite beaucoup, est quelquefois nécessaire lorsqu'on recherche la présence d'un corps étranger dans le cul-de-sac supérieur.

L'examen à la lumière naturelle permet de se rendre compte des principaux troubles de transparence de la cornée, des opacités, des corps étrangers dont elle est le siège, des ulcérations et des vaisseaux qui s'y sont développés. Ces altérations toutefois ne peuvent être appréciées dans tous leurs détails qu'en employant des instruments grossissants ou l'éclairage oblique.

Une simple loupe est le plus souvent suffisante ; on fait usage aussi de la loupe de Brücke, qui donne un grossissement plus fort, et de Wecker a fait construire par Nachet un véritable microscope pour obtenir une amplification encore plus considérable.

Les modifications survenues dans les dimensions de la chambre antérieure, les troubles de l'humeur aqueuse, la présence d'épanchements de pus ou de sang sont encore révélés par l'examen à la lumière naturelle.

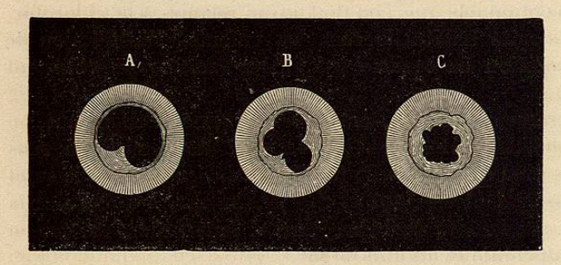

Fig. 11. — Déformation de la pupille par suite de synéchies postérieures.

Il en est de même pour les modifications de couleur et de forme que subit la face antérieure de l'iris.

Par le même procédé d'exploration, on apprécie l'aspect, la forme et les dimensions de la pupille. A l'état normal, chez les jeunes sujets, la pupille est parfaitement noire. Chez les sujets âgés, elle prend une teinte grisâtre qui peut quelquefois faire croire à un commencement d'opacité du cristallin.

La forme de la pupille est susceptible de variations considérables lorsque la petite circonférence de l'iris a contracté des adhérences avec la cristalloïde antérieure, et ses déformations sont surtout évidentes après l'instillation d'une solution d'atropine. En dehors de ces changements de forme, l'attention du

chirurgien doit se porter sur les variations dans les dimensions de la pupille, qui peuvent aller du resserrement complet au relâchement absolu. Dans le premier cas, l'orifice pupillaire n'est plus représenté que par un point ; dans le second, l'iris refoulé à la périphérie est à peine visible. Entre ces deux extrêmes on observe tous les intermédiaires. Pour évaluer les dimensions de l'orifice pupillaire, on a imaginé des instruments spéciaux. Robert-Houdin, Maurice Perrin ont fait construire des *pupillomètres* ; mais, dans la pratique, ces appareils sont peu employés. On se contente d'indiquer approximativement le degré de dilatation de la pupille, et l'on peut se servir pour cela d'une échelle telle que celle qui est représentée ci-contre. Les diamètres de chaque cercle noir y vont en augmentant de 1 millimètre.



Fig. 12. — Échelle des pupilles.

La comparaison des dimensions des deux pupilles est indispensable. Elle se fait avec la précaution de placer le sujet dans des conditions telles que les deux yeux reçoivent la même quantité de lumière. Pendant cet examen, on doit aussi s'assurer que l'iris réagit normalement sous l'influence de la lumière. En écartant brusquement les paupières, après les avoir rapprochées, on doit observer le resserrement de la pupille. Il faut avoir soin seulement, pendant cette épreuve, de couvrir l'autre œil avec la main ou avec un bandeau.

Il est possible aussi d'apprécier les variations que subit la pupille suivant l'état d'accommodation de l'œil, en faisant fixer alternativement un objet rapproché et un objet situé à grande distance. Dans le premier cas, la pupille se resserre ; elle se dilate dans le second, les conditions d'éclairage restant les mêmes. Argyll-Robertson a montré que, dans certaines affections du système nerveux central, la pupille, qui ne réagit plus sous l'action de la lumière, subit cependant les variations de dimension correspondant aux efforts d'accommodation (signe d'Argyll-Robertson).

L'examen à la lumière naturelle permet encore de reconnaître les opacités qui siègent sur la capsule du cristallin et celles qui ont envahi la lentille elle-même. Néanmoins, pour les bien apprécier et en saisir tous les détails, il faut avoir recours au mode d'examen dont il nous reste à parler, c'est-à-dire à l'éclairage latéral. Le rôle utile de l'examen à la lumière naturelle se borne à la région antérieure et superficielle de l'œil.

Nous devons dire ici quelques mots de la recherche de la tension oculaire qui, sans nécessiter l'intervention de l'éclairage naturel, fait partie de l'examen physique de l'œil.

Recherche de la tension oculaire. — L'exagération ou la diminution de la tension intra-oculaire a une signification souvent capitale en ophtalmologie. Le chirurgien doit s'habituer à apprécier par le toucher la tension normale du globe pour être en état d'en reconnaître les variations pathologiques. La pression de la pulpe du pouce ou de l'index exercée sur le globe de l'œil sain à travers la paupière supérieure abaissée, donne une sensation de résistance élastique qui varie peu. Cette sensation est encore mieux appréciée avec l'extrémité de l'index et du médius juxtaposés ; mais c'est surtout en exerçant avec les deux index placés à quelque distance des pressions alternatives comme pour déterminer la fluctuation qu'on prend une idée exacte de la tension intra-

oculaire. Il faut aussi avoir toujours soin de comparer la sensation de résistance fournie par les deux yeux.

De Graefe, Donders, Dor ont imaginé des instruments fort ingénieux pour apprécier la tension intra-oculaire. Ces appareils sont connus sous le nom d'*ophtalmotonomètres*, mais n'ont pas passé dans la pratique courante. Bowmann a proposé de noter par des chiffres l'augmentation ou la diminution de tension, et la plupart des ophtalmologistes ont adopté sa notation. La tension normale y est désignée par T*n*. L'augmentation de tension est figurée par T + 1 ; T + 2 ; T + 3, suivant qu'elle est faible, forte ou extrême. La diminution de tension correspondante se chiffre ainsi : T — 1 ; T — 2 ; T — 3. Dans les les cas douteux, on ajoute un point d'interrogation.

On arrive, avec l'habitude, à apprécier assez exactement l'augmentation et la diminution de la tension intra-oculaire. Nous croyons toutefois que les notations chiffrées de différents observateurs ne sont pas rigoureusement comparables entre elles.

2° Examen a l'éclairage latéral. — Ce mode d'examen, qu'il ne faut jamais négliger d'employer, à moins que l'œil ne soit le siège d'une inflammation vive, se pratique de la façon suivante :

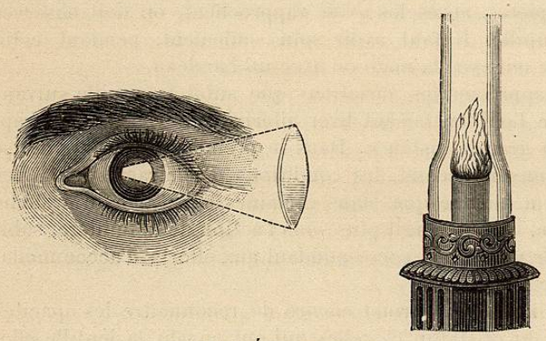

Fig. 13. — Éclairage latéral.

Le malade est placé de manière que son œil reçoive par sa partie externe la lumière d'une bonne lampe tenue à une distance de 30 centimètres environ ; puis, à l'aide d'une lentille de 15 à 20 dioptries, on concentre la lumière sur la cornée, les paupières étant maintenues écartées. En faisant varier légèrement la situation et l'inclinaison de la lentille, le sommet du cône lumineux dirigé latéralement sur le segment antérieur de l'œil permet d'apercevoir dans leurs plus fins détails tous les changements de transparence de la cornée, de la chambre antérieure et du cristallin. Au besoin, on peut observer et grossir ces détails à l'aide d'une seconde lentille faisant office de loupe. La figure ci-jointe (fig. 13) fait voir la situation réciproque de la lampe, de la lentille et de l'œil à examiner. Avec un peu d'exercice, on arrive à éclairer dans leurs moindres détails les différentes couches de la cornée et les opacités les plus légères de l'appareil cristallinien. Pour ce dernier examen, il est presque toujours nécessaire de dilater préalablement la pupille par l'atropine.

Examen des images catoptriques de Purkinje. — Dans quelque cas assez rares, on a encore recours à l'étude des images de Purkinje, lorsqu'il s'agit de déterminer si le cristallin est ou non à sa place. Le chirurgien, tenant à la main une bougie allumée et se plaçant tout près de l'œil à examiner, donne à la bougie une position telle que les trois images formées par la réflexion de la flamme sur la face antérieure de la cornée, la face antérieure de la capsule du cristallin et

la face postérieure de cette même capsule soient suffisamment distinctes. On sait que, de ces trois images, les deux premières sont droites et la troisième renversée. Si la première de ces deux images apparaît seule, on est en droit de conclure que le cristallin et sa capsule font défaut. L'absence du cristallin ou *aphakie* résulte de l'extraction de la lentille par l'opération de la cataracte ou de sa luxation à la suite d'un choc. Elle s'accompagne d'un degré élevé d'hypermétropie, excepté dans les cas où il existait antérieurement une très forte myopie.



Fig. 14. — Images de Purkinje.

a, image fournie par la cornée. — *b*, image fournie par la cristalloïde antérieure. — *c*, image renversée fournie par la cristalloïde postérieure.

3° Examen ophtalmoscopique. — Sauf chez l'albinos, dans les conditions ordinaires d'éclairage naturel ou artificiel, la pupille paraît d'un noir intense. Pendant longtemps, on s'est contenté de la constatation de ce fait sans chercher à l'expliquer. En réalité, si la pupille nous apparaît noire, c'est d'abord parce que le pigment choroïdien absorbe une certaine portion de la lumière qui parvient jusqu'à la rétine et que les rayons extériorés ne donnent qu'une image peu intense et peu nette du fond de l'œil, dont l'éclat est encore affaibli par le contraste de la lumière diffuse qui environne l'observateur. Mais c'est surtout parce que l'œil de ce dernier ne se trouve pas, pour percevoir cette image, dans une direction favorable par rapport à la source lumineuse, lorsque l'observation se fait à la lumière artificielle.

Brücke est le premier à avoir indiqué la possibilité de percevoir la coloration rouge du fond de l'œil, dans certaines conditions. Mais il ne tira pas parti de son expérience, et c'est seulement en 1851 qu'Helmholtz découvrit et fit connaître l'ophtalmoscope. De cette époque datent les véritables progrès de l'ophtalmologie et la connaissance des altérations subies par les membranes profondes de l'œil.

Helmholtz s'est servi, dans ses expériences, d'un ophtalmoscope un peu compliqué, qui n'est pas resté dans la pratique. Il était formé de plaques de verre convenablement inclinées, qui réfléchissaient la lumière dans l'œil en examen et permettaient en même temps à l'œil de l'observateur de recevoir par transparence les rayons réfléchis par la rétine. La condition essentielle de l'examen ophtalmoscopique est, en effet, de placer l'œil de l'observateur dans la direction même des rayons projetés sur la rétine, qui est aussi la direction des rayons extériorés par celle-ci.

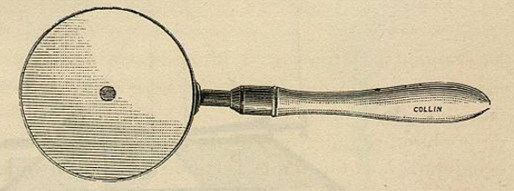

Fig. 15. — Ophtalmoscope à main de Follin.

On se sert aujourd'hui le plus habituellement d'un simple miroir concave d'environ 5 centimètres de diamètre, dont la distance focale varie de 20 à 25 centimètres. Ce miroir, encadré dans une monture métallique, est en verre étamé et percé à son centre d'un trou au travers duquel se fait l'observation. Le miroir est tenu par un manche. Tel est, dans ses parties essentielles, le type

de l'ophtalmoscope dit de Follin, qui l'un des premiers a contribué à répandre en France la découverte d'Helmholtz.

Le nombre des modèles d'ophtalmoscopes à main est devenu considérable. Beaucoup ne diffèrent de l'ophtalmoscope de Follin que par des modifications peu importantes. On a dit, avec raison, que le meilleur modèle, dans la pratique, est celui dont on a l'habitude.

Nous ne pouvons même énumérer les modifications qu'on a fait subir à ces instruments. Nous nous contenterons d'indiquer seulement les principaux types.

Dans certains cas, il y a avantage à se servir d'un *miroir plan* au lieu d'un miroir concave. L'éclairage du fond de l'œil est alors moins intense et certains détails sont ainsi mieux perçus. Panas a réuni dans une même monture le miroir concave et le miroir plan adossés l'un à l'autre.

De Wecker, dans ces dernières années, a préconisé l'emploi d'un ophtalmoscope formé de trois plaques de verre réfléchissantes rappelant la disposition de l'ophtalmoscope d'Helmholtz et donnant également un éclairage peu intense dont il vante les avantages.

L'*ophtalmoscope binoculaire* de Giraud-Teulon permet de se servir des deux yeux et d'obtenir l'impression du relief des parties éclairées. Dans certains cas,

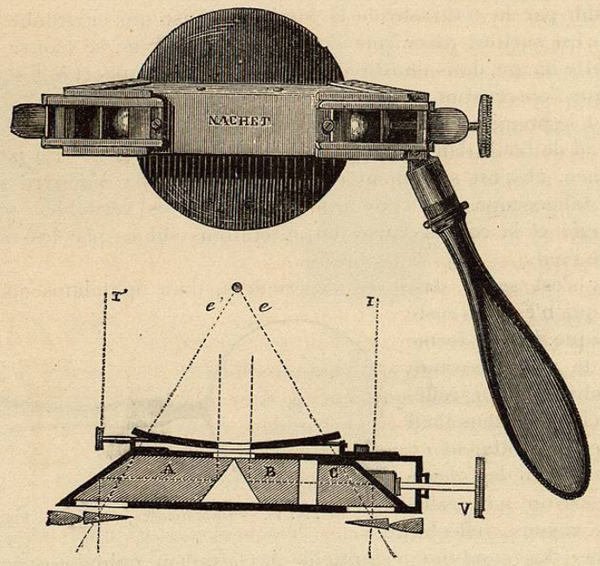

Fig. 16. — Ophtalmoscope binoculaire de Giraud-Teulon.

son emploi est fort utile. Giraud-Teulon a même annexé au miroir réflecteur une petite lampe électrique, de telle sorte que la lumière se trouve projetée directement dans l'œil examiné.

Galezowski a ajouté au miroir concave une monture cylindrique formant chambre noire et s'appuyant par son extrémité sur le pourtour de l'arcade orbitaire du sujet examiné. Avec cet instrument, l'éclairage du fond de l'œil

peut se faire au lit du malade et sans installation spéciale. L'observateur n'a pas non plus à se préoccuper de la position à donner à la loupe.

Dès l'origine de l'ophtalmoscope, on s'est ingénié à construire des instruments *fixes* permettant de montrer le fond de l'œil aux débutants et d'en dessiner les détails avec plus de facilité qu'avec les miroirs à main. L'un des premiers ophtalmoscopes fixes a été celui de Liebreich. Follin et Cusco l'ont modifié ou simplifié.

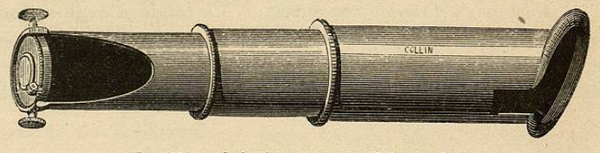

Fig. 17. — Ophtalmoscope de Galezowski.

On a construit des ophtalmoscopes permettant à plusieurs observateurs de voir simultanément l'image du fond de l'œil, et même des instruments (*auto-ophtalmoscopes*) avec lesquels on peut examiner sa propre rétine. Il nous suffit de les mentionner.

Enfin, depuis un certain nombre d'années, les *ophtalmoscopes à réfraction* sont entrés dans la pratique. Ces instruments sont pourvus d'une série de verres concaves et convexes qui, par un mécanisme spécial, viennent successivement se placer derrière le trou central du miroir et permettent de faire varier la réfringence de l'œil de l'observateur. Ces appareils sont employés pour déterminer *objectivement* l'état de la réfraction de l'œil examiné et seront décrits plus loin.

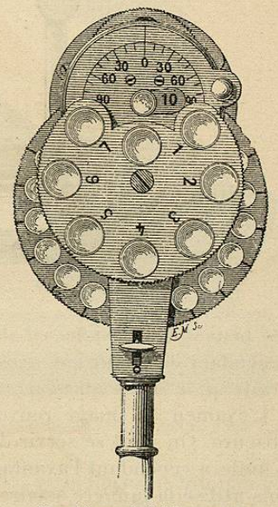

Fig. 18. — Ophtalmoscope à réfraction du professeur Panas.

Dans l'examen ophtalmoscopique, on se propose, soit de constater l'état des milieux transparents de l'œil y compris le corps vitré, soit de percevoir l'image des membranes profondes.

Pour l'exploration des milieux transparents, on dirige simplement un faisceau de lumière avec le miroir dans le champ pupillaire de l'œil à observer, en suivant les indications qui vont être données dans le paragraphe suivant, pour l'examen à l'image renversée. On ne cherche pas dans ce cas à obtenir une image du fond de l'œil. Sur le fond rougeâtre du champ pupillaire, les moindres opacités du cristallin ou du corps vitré apparaissent alors avec une netteté parfaite et se détachent en noir. C'est ainsi qu'on découvre les stries opaques et rayonnées de la cataracte commençante, les corps flottants du corps vitré, les paillettes du synchisis étincelant. Il y a souvent avantage à n'employer qu'un éclairage peu intense. On se sert alors, non du miroir concave ordinaire, mais du miroir plan qui permet de mettre en évidence les plus faibles opacités. Ce mode d'examen est relativement facile, et les débutants parviennent dès les premières séances à le pratiquer.

L'examen ophtalmoscopique proprement dit, qui a pour but d'obtenir une image nette du fond de l'œil, présente des difficultés qu'une longue pratique

permet seule de surmonter. Il comprend deux procédés : l'examen à l'*image renversée* et l'examen à l'*image droite*, que nous allons étudier avec quelques détails.

a. *Examen à l'image renversée.* — Ce mode d'exploration du fond de l'œil est celui auquel on a le plus communément recours. Tout en permettant d'apprécier dans leur ensemble les principaux détails des membranes profondes de l'œil, de reconnaître la forme, l'aspect de la papille, la disposition des vaisseaux et



Fig. 19. — Ophtalmoscope fixe de Follin et Nachet.

les principales lésions, il donne un grossissement suffisant. Lorsqu'il s'agit cependant d'obtenir un grossissement considérable, c'est à l'examen à l'image droite qu'il faut s'adresser.

L'examen à l'image renversée doit se faire dans un chambre complètement obscure. On peut se servir du gaz comme source lumineuse; une bonne lampe à huile a cependant l'avantage de fournir une lumière plus fixe. On a quelquefois utilisé la lumière solaire dirigée à l'aide d'un héliostat; on apprécie mieux ainsi la coloration des membranes de l'œil; mais la lumière solaire a l'inconvénient d'être trop vive, de fatiguer l'œil en observation, et, d'ailleurs, pour des raisons faciles à comprendre, ce procédé ne peut servir dans la pratique courante.

La source lumineuse, lampe ou bec de gaz, est placée sur une table à la gauche ou à la droite du sujet examiné et à la hauteur de ses yeux lorsqu'il est assis. Un écran mobile est interposé entre la lumière et la face du sujet qui doit rester dans l'ombre. Quelques oculistes préfèrent placer la source lumineuse en arrière et au-dessus de la tête. De cette manière, on n'a pas besoin d'écran. Mais la première disposition est le plus habituellement adoptée.

L'observateur se place assis en face du malade sur un siège plus élevé et susceptible de varier de hauteur.

L'ophtalmoscope dont on se sert est le miroir à main concave de 20 à 25 centimètres de distance focale, en verre étamé ou argenté. On a renoncé aux miroirs en acier poli, qui se rayent et se ternissent facilement.

Le sujet en examen doit tenir la tête droite, bien en face de l'observateur. On l'invite à diriger son regard horizontalement, de manière que l'œil examiné soit porté un peu en dedans. Pour cela, le mieux est de faire diriger cet œil vers l'oreille correspondante de l'observateur, vers l'oreille droite s'il s'agit de l'œil droit, vers la gauche lorsqu'on examine l'œil gauche. On peut aussi faire diriger le regard vers un point déterminé de la muraille, à droite ou à gauche de la tête de l'observateur, mais, dans tous les cas, en recommandant au malade de ne pas fixer, de regarder dans le vague, de manière à relâcher son accommodation.

Le chirurgien prend alors l'ophtalmoscope de la main droite, tourne la surface réfléchissante vers la lumière et, tenant le manche vertical, applique au-devant de son œil le trou central dont le miroir est percé. En imprimant au manche de petits mouvements de rotation autour de l'axe, il cherche à diriger le cône de lumière réfléchie par le miroir exactement sur l'œil qu'il veut examiner. Avec de l'habitude, on arrive à éclairer immédiatement et presque instinctivement le point voulu; mais souvent, au début, le résultat n'est obtenu qu'après d'assez longs tâtonnements.

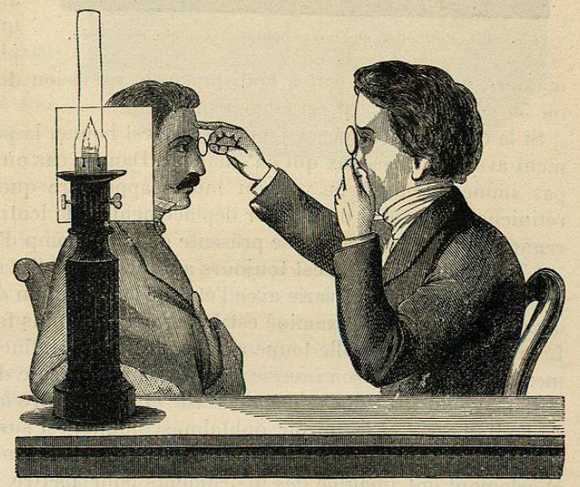

Fig. 20. — Examen du fond de l'œil avec l'ophtalmoscope simple à main.

La distance à laquelle l'œil de l'observateur se trouve de l'œil observé étant d'environ 50 centimètres, si le faisceau lumineux est bien dirigé vers la pupille du malade, le fond de l'œil apparaît immédiatement d'un rouge uniforme plus ou moins intense, mais sans qu'aucun détail soit perceptible. Chez les sujets blonds et jeunes, la coloration rouge est claire, brillante; chez les sujets bruns, elle est plus sombre. Il arrive parfois, surtout chez les vieillards, que l'étroitesse de la pupille est très marquée et que les rayons lumineux parviennent en trop faible quantité au fond de l'œil pour permettre de distinguer nettement la lueur oculaire. Il faut, dans ce cas, dilater préalablement la pupille à l'aide d'une goutte d'un collyre faible à l'atropine ou à la cocaïne. Cette dilation n'est pas nécessaire ordinairement chez l'adulte et chez l'enfant, lorsque l'observateur a l'habitude de l'examen ophtalmoscopique, mais elle facilite beaucoup cet examen pour les commençants.

Lorsque l'apparition de la coloration rouge uniforme dans tout le champ pupillaire lui a permis de reconnaître que les rayons lumineux parviennent bien jusqu'à la rétine et qu'aucune opacité n'existe dans les milieux de l'œil, l'observateur prend de la main gauche une lentille convexe de 16 à 20 dioptries. Cette lentille est ordinairement enchâssée dans un cercle de buffle pourvu d'un petit anneau qu'on tient entre le pouce et l'index, la main en dessus. La lentille est placée à 4 ou 5 centimètres au-devant de l'œil en examen et, pour assurer sa position, la main gauche de l'observateur appuie légèrement par l'extrémité du petit doigt sur l'arcade orbitaire du sujet.

Le miroir éclairant toujours le fond de l'œil, les rayons lumineux qui en émergent viennent former, après avoir traversé la lentille et en avant d'elle, une image *réelle* et *renversée* de la rétine. C'est cette image aérienne et agrandie que voit l'observateur; mais il faut, pour qu'il en ait une perception nette, qu'il éloigne ou rapproche plus ou moins son œil, de manière que l'image soit à la distance de sa vision distincte, c'est-à-dire à 25 ou 30 centimètres, s'il est emmétrope.

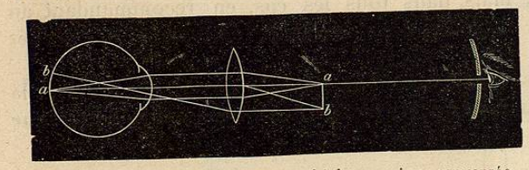

Fig. 21. — Formation de l'image ophtalmoscopique renversée.

Si la direction donnée à l'œil observé est bonne, la papille est vue distinctement avec les vaisseaux qui en émanent. Dans le cas où la papille ne se présente pas immédiatement, on voit du moins apparaître quelques-uns des vaisseaux rétiniens, et il suffit d'un léger déplacement de la lentille ou de la direction du regard pour que la papille se présente dans le champ d'éclairage.

L'image de la papille est toujours agrandie dans l'examen à l'image renversée, mais le grossissement varie avec l'état de la réfraction de l'œil. Il est plus considérable lorsque l'œil examiné est hypermétrope, plus faible lorsqu'il est myope. Le numéro de la lentille tenue au-devant de l'œil influe aussi sur le grossissement, qui est en raison *inverse* de la force réfringente de cette lentille.

L'image du fond de l'œil, étant réelle et située entre la lentille tenue au-devant de l'œil observé et le miroir ophtalmoscopique, est susceptible d'être recueillie sur un écran placé dans le plan où elle se forme. Snellen, Landolt, Loiseau, Warlomont ont imaginé des instruments pour mettre en évidence cette image aérienne, mais ces instruments ne peuvent être utilisés dans la pratique.

Lorsque l'œil examiné présente une myopie d'au moins 3 dioptries, la simple projection du faisceau lumineux par le miroir permet d'apercevoir sans interposition de la loupe les détails du fond de l'œil. Il se forme alors une image renversée et réelle à la distance qui répond au *punctum remotum* de l'œil examiné. Si, par exemple, la myopie est de 4 dioptries, l'image est situé à 25 centimètres et l'observateur, supposé emmétrope, étant placé à 50 centimètres du sujet, peut apercevoir les détails de la papille et des vaisseaux sans employer la loupe. L'image ainsi formée présente cette particularité caractéristique de se déplacer en sens inverse des mouvements de l'observateur. Suivant la distance à laquelle celui-ci est obligé de se placer pour la voir nettement, il peut, connaissant la situation de son proximum, en conclure celle de l'image aérienne et par suite, avec une certaine approximation, le degré de myopie.

Il importe de bien connaître les diverses apparences de la papille du nerf

optique à l'état normal pour juger des altérations qu'elle peut présenter. La papille normale se détache sur le fond rouge de l'œil sous la forme d'un disque circulaire ou très légèrement ovale à grand axe vertical Sa coloration est d'un jaune un peu rosé et un examen attentif y distingue trois zones : la plus externe est blanc grisâtre; la zone moyenne ou intermédiaire est rosée; la zone centrale est blanche avec un reflet brillant, et quelquefois on y distingue un pointillé gris qui répond à la lame criblée *c*, (fig. 22).

La *zone externe* ne forme qu'un anneau étroit autour de la papille; elle répond à l'ouverture de la sclérotique donnant passage au nerf optique; aussi est-elle désignée souvent sous le nom d'anneau ou limbe sclérotical.

La *zone moyenne*, plus large que la précédente, est constituée par les fibres du nerf optique; elle s'étend surtout du côté nasal. C'est sur elle que portent principalement les altérations pathologiques.

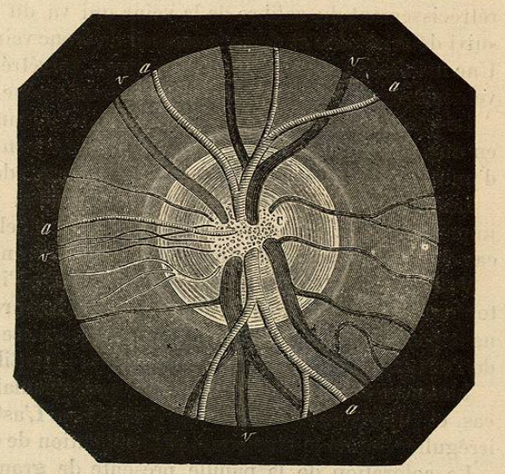

Fig. 22. — Image ophtalmoscopique de la papille du nerf optique.

La *zone interne* répond à l'écartement des fibres du nerf optique qui laisse voir une partie de la lame criblée. Elle se rapproche plus du bord externe que du bord interne de la papille. Elle est souvent en partie cachée par l'émergence des vaisseaux rétiniens. Lorsqu'elle n'est pas occupée par eux, il est facile de constater qu'elle présente une légère dépression et que cette dépression s'étend surtout vers le bord externe. C'est elle qui constitue ce qu'on appelle l'*excavation physiologique* de la papille, qu'il ne faut pas confondre avec les excavations pathologiques.

La périphérie de la papille est parfois limitée par un mince liséré de pigment qui l'entoure plus ou moins complètement.

La papille n'est pas située au pôle postérieur de l'œil, mais en dedans et un peu au-dessous de lui. La macula répond, au contraire, exactement à ce pôle.

Les *vaisseaux rétiniens* émergent du centre de la papille. Habituellement, il y a deux branches artérielles, une supérieure et une inférieure, qui se ramifient au delà des limites de la papille sur toute la surface de la rétine. Les veines se divisent de la même manière que les artères sans les accompagner exactement dans leur trajet. Elles se distinguent des artères par un volume plus considérable, une coloration plus foncée et des sinuosités plus marquées.

La disposition des vaisseaux présente d'ailleurs de très grandes variétés à la surface même de la papille, suivant que la division de l'artère centrale de la rétine se fait plus ou moins prématurément dans l'épaisseur du nerf optique. Lorsque l'émergence des vaisseaux ne se fait pas au centre de la papille, elle tend à se rapprocher plus du bord interne que du bord externe.

Les vaisseaux rétiniens peuvent être le siège de battements appréciables à