sensations d'irritation éprouvées au début d'une inflammation spontanée de la conjonctive.

Par contre, certains corps étrangers, après avoir déterminé, au moment de leur pénétration, une irritation vive, arrivent à être tolérés par la conjonctive. Ils subissent alors une espèce d'enkystement, et leur présence ne se révèle que par une vascularisation anormale. C'est ainsi que des débris de coque de millet ont pu être pris pour des pustules de la conjonctive. Si le séjour du corps étranger se prolonge, il se fait autour de lui un développement de fongosités dont la cause ne peut être reconnue que par un examen attentif. Aujourd'hui, heureusement, l'instillation de quelques gouttes d'un collyre à la cocaïne permet une exploration plus facile, et l'on est moins exposé aux erreurs de diagnostic.

L'extraction du corps étranger, dès qu'il est reconnu, l'excision des fongosités, s'il en existe, suffisent pour assurer la guérison.

2° LÉSIONS TRAUMATIQUES DE LA CORNÉE

Contusion. — Ce qu'on décrit sous le nom de contusion de la cornée n'est, le plus souvent, qu'une plaie contuse qui a détruit au moins la couche épithéliale la plus superficielle ou même entamé la membrane de Bowmann. La contusion proprement dite ne peut résulter que de l'action d'un corps complètement mousse sur une surface assez étendue de la cornée. Or, le plus souvent, il s'agit de corps d'un faible volume, fragments de bois, de métal ou de pierre, épis de blé, qui viennent frapper un point circonscrit de cette membrane.

Ces lésions sont presque toujours accidentelles et, suivant la remarque de Arlt, rarement le résultat d'une agression.

On signale habituellement une petite dépression de la cornée au point qui a été atteint par la contusion. Cette dépression est évidemment le résultat d'une perte de substance. Si le corps vulnérant lui-même, et les sécrétions du sujet atteint ne sont pas septiques, cette perte de substance se répare avec facilité et sans laisser de traces, dans les cas légers.

Dans les cas plus graves, il se fait entre les éléments de la cornée une infiltration qui donne un aspect blanchâtre aux parties atteintes. Cette infiltration aboutit à la suppuration dans bon nombre de cas; les lamelles de la cornée soulevées par le pus ont une couleur jaunâtre et ne tardent pas à être éliminées, laissant après elles une ulcération d'étendue variable, quelquefois même une perforation de la cornée.

Toutes les complications de la kératite suppurative (iritis, hypopyon, panophtalmite) peuvent résulter de la contusion de la cornée, mais ces accidents ne se produisent que lorsque la plaie a été infectée par des microbes pathogènes, de là l'indication formelle de désinfecter la plaie au début par l'emploi des solutions antiseptiques et l'usage de la poudre d'iodoforme ou de salol.

Plaies. — Les piqûres de la cornée guérissent facilement et sans laisser d'opacités persistantes, lorsqu'elles sont faites par des instruments propres et de petit volume. Les aiguilles à coudre, surtout entre les mains des enfants, donnent souvent lieu à ces plaies accidentelles et ne déterminent pas d'accidents graves si le cristallin ou l'iris n'ont pas été atteints en même temps. Les plumes métalliques, souvent malpropres, sont plus dangereuses.

Les plaies par instruments tranchants, nettes et régulières, malgré leur

étendue, guérissent bien dans la plupart des cas, comme le prouvent journellement les succès obtenus dans l'extraction de la cataracte. La réunion par première intention est souvent assurée au bout de vingt-quatre heures, si l'accolement des lèvres a été favorisé par le pansement. Elle se fait, dans ce cas, sans interposition de tissu de cicatrice et sans opacité définitive.

L'irrégularité de la plaie, le défaut de coaptation, et surtout la septicité des sécrétions de la conjonctive s'opposent souvent à ce résultat favorable. Il se fait alors une infiltration des bords de la plaie cornéenne qui leur donne une apparence blanchâtre et ultérieurement la cicatrice, si elle se forme, reste opaque. Lorsqu'il se développe une kératite suppurative, on a à redouter les accidents auxquels nous avons fait allusion à propos des piqûres compliquées.

Les plaies de la cornée, d'une certaine étendue, donnent lieu à quelques complications qu'il importe d'étudier dès maintenant. Les unes sont primitives, comme la *hernie de l'iris*, les autres consécutives, telles que la formation d'une *fistule* cornéenne.

Toute plaie de la cornée pénétrant jusque dans la chambre antérieure s'accompagne de l'écoulement d'une certaine quantité d'humeur aqueuse. Mais celle-ci se reproduit rapidement si les bords de la plaie ont de la tendance à s'agglutiner, et cet écoulement ne saurait être considéré comme une complication.

La procidence de l'iris et son enclavement entre les lèvres de la plaie constitue, au contraire, une complication sérieuse.

Cette hernie s'observe surtout lorsque la plaie occupe la périphérie de la cornée et intéresse le limbe scléro-cornéen. Elle ne se produit pas toujours au moment où s'écoule l'humeur aqueuse, et souvent on ne la constate qu'au bout de vingt-quatre heures. La portion herniée est quelquefois constituée seulement par la partie de l'iris voisine de la petite circonférence. Cet accident s'observe lorsque la plaie de la cornée est plus rapprochée du centre que de la périphérie de cette membrane. La pupille cesse alors d'être circulaire pour prendre la forme en raquette.

Lorsque la plaie de la cornée est voisine du limbe scléro-cornéen et a de grandes dimensions, la moitié de la membrane irienne peut se trouver enclavée et la pupille ne forme plus qu'un croissant dont la concavité regarde vers la plaie de la cornée.

La hernie de l'iris est une complication grave des plaies de la cornée. Elle a non seulement pour effet de retarder la cicatrisation de celles-ci, de déformer et de déplacer la pupille, mais elle expose l'œil à des complications inflammatoires du côté de la choroïde pendant la durée de cette cicatrisation, et plus tard même, lorsque la cicatrisation est effectuée depuis plusieurs années, ces complications peuvent encore se produire.

L'iris enclavé dans la plaie y forme une saillie arrondie de couleur plus ou moins foncée. On a longtemps pensé que le volume considérable que prend quelquefois cette saillie était dû à des phénomènes d'étranglement analogues à ceux qui se passent dans l'épiploon hernié à travers une plaie de la paroi abdominale. On sait aujourd'hui que l'iris est en réalité distendu par l'humeur aqueuse accumulée derrière lui. Si l'on vient à exciser la hernie ou à la toucher avec la pointe fine d'un galvano-cautère, on voit aussitôt jaillir le liquide, et la tumeur s'affaisse.

Au début, lorsque la hernie est toute récente, après avoir lavé l'œil avec une solution antiseptique, on peut essayer de réduire la hernie avec l'extrémité

mousse d'un fin stylet ou la petite spatule en écaille que renferment pour cet usage les boîtes d'instruments d'ophtalmologie. On instille à plusieurs reprises le collyre à l'ésérine, et l'on fait une compression modérée du globe de l'œil avec un bandeau. Par cette manœuvre, on réussit dans certains cas à réduire définitivement la hernie. Si elle résiste, tout en ayant recours aux instillations d'ésérine et à la compression, on peut différer d'agir directement sur la hernie. Mais lorsque le volume augmente, lorsque le malade accuse des douleurs vives périorbitaires, il faut exciser l'iris ou le détruire par cautérisation avec la pointe du galvano-cautère. Cette opération est toujours suivie d'un soulagement marqué et accélère la cicatrisation de la plaie cornéenne.

Des *fistules* de la cornée succèdent dans quelques cas rares à des plaies qui ne se sont pas cicatrisées. Ces fistules, toujours fort étroites, laissent écouler l'humeur aqueuse et, si l'écoulement est continu, l'œil devient complètement hypotone; la cornée se déforme et se ride, et cette situation ne peut se prolonger sans danger sérieux pour le globe de l'œil. Mais, très souvent, l'écoulement de l'humeur aqueuse est intermittent. Dès qu'une certaine quantité d'humeur s'est écoulée, le canal fistuleux s'oblitère momentanément jusqu'à ce qu'il cède de nouveau sous la pression de l'humeur aqueuse reproduite.

Lorsque ces fistules existent tout à fait à la périphérie de la cornée, il peut arriver que leur orifice externe s'ouvre au-dessous de la conjonctive cicatrisée. L'humeur aqueuse soulève alors cette dernière membrane en s'accumulant au-dessous d'elle sous forme d'une vésicule transparente qui s'affaisse dès qu'on y pratique une piqûre.

Les fistules de la cornée sont d'une guérison difficile. Le mode de traitement le plus rationnel consiste à cautériser le trajet fistuleux avec la pointe fine du galvano-cautère et à exercer sur le globe de l'œil une compression un peu forte. On instille en même temps une solution d'ésérine au moment du renouvellement du pansement.

Corps étrangers. — Ils sont d'une très grande fréquence. Yvert a constaté qu'ils représentent près de la moitié (41 pour 100) des traumatismes oculaires. Il n'est pas de jour où, dans une consultation hospitalière un peu suivie, on n'en observe des exemples.

Ces corps sont constitués le plus souvent par des paillettes métalliques, de petits éclats de pierre ou de meules d'émeri, des particules de charbon. Les ouvriers forgerons, tous ceux qui travaillent les métaux, les remouleurs, les mécaniciens et chauffeurs de chemins de fer y sont particulièrement exposés. Chez les habitants de la campagne on rencontre surtout des débris de graminées, des barbes d'épis de blé.

Les particules métalliques sont souvent au moment de leur pénétration à l'état incandescent, ou du moins à une température élevée, de telle sorte qu'au traumatisme s'ajoute un certain degré de brûlure. L'élévation de température explique aussi leur état d'oxydation toujours très marqué.

Yvert a divisé en trois classes les corps étrangers de la cornée : 1° les corps simplement déposés à la surface de la membrane; 2° les corps implantés dans la membrane de Bowmann, mais faisant saillie à la surface; 3° les corps profondément enfouis dans l'épaisseur de la cornée.

Les particules simplement déposées à la surface de la cornée, si les mouvements de clignement des paupières et les sécrétions de l'œil n'on pu les entraîner immédiatement, sont en contact avec la couche épithéliale, dans laquelle se terminent les extrémités nerveuses.

L'irritation de ces extrémités explique les phénomènes douloureux et l'inflammation vive que déterminent ces corps étrangers. On constate en effet assez rapidement une injection périkératique avec hyperémie de la conjonctive, hypersécrétion des larmes et spasme de l'orbiculaire. Toutefois les phénomènes douloureux sont moins marqués que lorsqu'il s'agit de corps étrangers de la conjonctive.

Les corps qui ont pénétré dans l'épaisseur de la membrane de Bowmann y sont souvent solidement implantés. Ils donnent lieu aux mêmes phénomènes réactionnels et autour d'eux on observe une infiltration grisâtre des bords de la solution de continuité de la cornée.

Lorsqu'un corps solide, métallique, a pénétré au delà de la membrane de Bowmann, entre les lames de la cornée, sa présence est plus facilement tolérée que dans les cas précédents.

Les particules de charbon sont d'un noir franc; les paillettes de fer ou d'acier sont de couleur brune à cause de la couche d'oxyde qui les entoure; les grains d'émeri ont à peu près la même apparence.

Pour bien reconnaître la présence de ces corps, il faut placer le patient en face d'une fenêtre et examiner la cornée sous diverses incidences. On fera bien, dans tous les cas, de s'armer d'une loupe et, s'il y a doute, d'avoir recours à l'éclairage oblique. Il est, en effet, quelquefois difficile de distinguer à l'éclairage direct les corps étrangers lorsqu'ils sont situés au-devant de la pupille ou lorsque l'iris est de couleur très foncée.

D'autre part, à un examen superficiel, on peut quelquefois confondre avec un corps étranger les taches de couleur rouille qui sont fréquentes sur les iris de coloration claire.

Le séjour prolongé des corps étrangers à la surface ou dans l'épaisseur de la cornée, est rarement toléré sans qu'il se développe autour un cercle de kératite reconnaissable à la teinte blanc grisâtre que prend la cornée. On a vu cependant des corps étrangers séjourner dans l'épaisseur de la cornée sans y déterminer de réaction inflammatoire, mais il ne faut pas compter sur cette tolérance. Tout corps étranger reconnu doit être immédiatement extrait.

Cette extraction est devenue facile depuis que l'on emploie la cocaïne pour anesthésier la cornée. Quelques gouttes d'un collyre à 1 pour 50 suffisent pour déterminer en deux minutes l'insensibilité de la membrane.

Pour enlever les corps étrangers superficiels, on peut se servir d'une aiguille à cataracte ou de l'extrémité d'un petit bistouri qu'on promène obliquement à la surface de la cornée sans craindre d'enlever en même temps un peu de la couche épithéliale.

Pour les corps implantés dans la membrane de Bowmann, il ne faut pas hésiter à entamer fortement le tissu cornéen autour du corps étranger et à se servir de la pointe du bistouri comme d'un levier pour le dégager. Lorsqu'il est extrait, il faut encore gratter les parois de la perte de substance de la cornée pour enlever les débris qui y restent souvent incrustés. L'emploi de la curette tranchante de de Wecker est fort utile dans ces cas.

Enfin, lorsqu'on se trouve en présence d'un corps implanté dans l'épaisseur même de la cornée, les difficultés d'extraction sont quelquefois assez grandes, parce qu'il offre peu de prise extérieurement et qu'on a à craindre, en voulant

le saisir, de le refouler dans la chambre antérieure. On a conseillé dans ce cas d'introduire une aiguille à cataracte au voisinage du corps étranger jusque dans la chambre antérieure afin de soutenir la cornée par sa face postérieure, pendant qu'on agit sur sa face antérieure pour dégager le corps étranger. Si ce dernier vient à tomber dans la chambre antérieure, il ne faut pas hésiter à faire une ponction à la partie inférieure de la cornée, au niveau du limbe scléro-cornéen et à l'extraire par cette voie.

L'extraction des corps étrangers superficiels, même lorsque le tissu cornéen a dû être entamé assez fortement par les instruments, ne laisse ordinairement pas de traces. La petite perte de substance se répare rapidement et sans opacité persistante. Si l'on a laissé, au contraire, quelques particules dans la plaie, les phénomènes inflammatoires persistent et la kératite traumatique qui en résulte détermine une cicatrice opaque.

3° LÉSIONS TRAUMATIQUES DE LA SCLÉROTIQUE

En traitant des lésions traumatiques du globe de l'œil en général, nous avons parlé des principales lésions traumatiques de la sclérotique et en particulier de la rupture, la plus importante d'entre elles.

Les *contusions* localisées de cette membrane se révèlent par une ecchymose et deviennent quelquefois le point de départ d'une sclérite.

Les *piqûres* de la sclérotique n'offrent de gravité que si elles s'accompagnent de lésions du cristallin, de la choroïde ou de la rétine, ou si elles sont faites par des instruments malpropres, qui laissent dans la plaie des germes infectieux. Dans ce cas, on a à redouter le développement d'une panophtalmite.

Les *plaies par instruments tranchants* limitées à la sclérotique n'ont pas toute la gravité qu'on pourrait supposer *a priori*, même dans le cas où elles intéressent toute l'épaisser de la membrane. L'écartement des bords de la plaie et la saillie de la choroïde dans l'ouverture sont les phénomènes les plus habituels. Dans le cas d'une plaie de ce genre facilement accessible, on est autorisé à tenter la suture des lèvres de la plaie scléroticale ou, tout au moins, celle de la plaie conjonctivale.

Les *ruptures*, sur le siège et le mécanisme desquelles nous nous sommes déjà expliqué, ne s'accompagnent pas d'une réaction immédiate vive, comme le fait remarquer Arlt, sans doute par suite de l'abaissement considérable de la tension du globe de l'œil. Le défaut de tonus de l'œil est un signe caractéristique de cette lésion et, lorsqu'elle est masquée par un épanchement de sang abondant sous la conjonctive, il permet de la diagnostiquer.

Les *corps étrangers* qui atteignent la sclérotique séjournent rarement dans son épaisseur. De très petits grains de plomb, des grains de poudre, des fragments de verre y ont cependant été rencontrés. L'indication est de les extraire.

D'une manière générale, les lésions de la sclérotique n'offrent pas une très grande gravité en elles-mêmes. Mais elles exposent ultérieurement aux accidents de l'ophtalmie sympathique, et surtout elles se compliquent le plus habituellement de lésions des membranes sous-jacentes ou de l'appareil cristallinien. C'est là ce qui explique leur apparente gravité.

4° LÉSIONS TRAUMATIQUES DE L'IRIS

Les *plaies* de l'iris par *instruments piquants* sont peu graves, si elles sont limitées à cette membrane; elles ne donnent lieu qu'à un faible écoulement de sang dans la chambre antérieure et la résorption s'en effectue facilement.

Les *plaies par instruments tranchants* produisent un épanchement de sang plus abondant, et, suivant leur siège, laissent subsister après elles soit une déformation du bord pupillaire, soit un orifice anormal, soit un coloboma traumatique suivant que la solution de continuité a simplement échancré le sphincter, porté sur la partie moyenne de l'iris, ou sectionné celui-ci de sa grande à sa petite circonférence. Les plaies produites accidentellement par le couteau de de Graefe dans le cours d'une opération de cataracte donnent une idée exacte de ce que sont ces plaies. Elles sont rarement suivies d'accidents, mais les bords de la solution de continuité tendent à s'écarter et ne se réunissent pas.

Les *plaies contuses* de l'iris produisent assez fréquemment un décollement de la grande circonférence (*iridodialyse*). Si les attaches de cette circonférence au cercle ciliaire sont rompues sur une petite étendue, les inconvénients n'en sont pas considérables; la partie correspondante de la petite circonférence de l'iris devient rectiligne et la pupille est un peu déformée. Vers le limbe scléro-cornéen, on constate l'existence d'un orifice noir en forme de fuseau ou de croissant, limité par la portion décollée, de la grande circonférence. Si le décollement a porté sur une grande étendue, la pupille perd tout à fait sa forme circulaire, se déplace et est quelquefois réduite à une simple fente. Dans quelques cas enfin, toute ou presque toute la circonférence de l'iris est détachée; on voit cette membrane, réduite en apparence à un simple lambeau, flotter dans la chambre antérieure. Il n'y a plus trace de pupille ni de diaphragme; le fond de l'œil peut être éclairé à l'ophtalmoscope à travers les parties périphériques du cristallin, et l'on aperçoit même, dans certains cas, les procès ciliaires.

Lorsque le décollement de l'iris est peu étendu, les troubles fonctionnels sont médiocres. L'existence d'une ouverture pupillaire très périphérique donne cependant quelquefois lieu à de la diplopie monoculaire. Si la membrane a été entièrement détachée (*iridérémie*) il y a un éblouissement marqué et la vision devient indistincte. On cite des cas où l'iris détaché a été expulsé en entier.

Les épanchements sanguins (*hypohema*) qui accompagnent le décollement se résorbent ordinairement avec facilité et, à moins de complications septiques résultant d'une plaie de la cornée ou de la sclérotique, on n'observe pas d'inflammation irienne. Mais on ne voit jamais les parties de l'iris détachées de leurs insertions reprendre leur position normale.

L'emploi des collyres à la cocaïne et à l'atropine est généralement indiqué dans les plaies de l'iris. S'il y a une hernie de cette membrane, il faut chercher à la réduire, quand elle est peu considérable. Dans le cas contraire on l'excise ou on la détruit avec le galvano-cautère.

Si le décollement est étendu, on a proposé, comme traitement palliatif, de faire porter au-devant de l'œil un disque noirci percé à son centre d'un orifice étroit qui supplée dans une certaine mesure la pupille détruite.

Les *corps étrangers* de l'iris ne peuvent atteindre cette membrane que par sa face antérieure, après avoir traversé la cornée. Ce sont presque toujours des

paillettes métalliques ou des éclats de pierre. Ils restent quelquefois fixés dans le tissu irien, ou, après l'avoir lésé, ils retombent dans la chambre antérieure. S'ils traversent l'iris de part en part, comme on le voit assez souvent, ils blessent presque forcément le cristallin et arrivent même jusque dans le corps vitré.

Ces corps étrangers sont une cause d'iritis suppurative parce que, fréquemment, ils ont introduit avec eux des matières septiques. On voit alors l'humeur aqueuse se troubler et un *hypopyon* se former dans la chambre antérieure. Parfois le corps étranger adhère à la face antérieure de l'iris et s'y entoure d'une exsudation plastique sans déterminer de suppuration.

La pénétration de cils entraînés à travers une plaie de la cornée jusque sur la face antérieure de l'iris serait, d'après Masse (de Bordeaux), l'origine des kystes ou épithéliomas perlés de l'iris. Par des expériences ingénieuses, il a pu obtenir des productions analogues sur les animaux et donner ainsi une grande vraisemblance à son hypothèse.

Les parcelles métalliques enkystées au-devant de l'iris sont souvent tolérées longtemps sans réaction; on les a même vues se résorber et disparaître par un travail lent d'oxydation. Mais, dans d'autres cas, il se développe des accidents d'irido-choroïdite ou d'ophtalmie sympathique qui obligent à intervenir.

L'extraction du corps étranger par une ponction faite à travers la périphérie de la cornée devra donc être tentée, en règle générale, toutes les fois que la présence en aura été constatée d'une manière certaine.

L'électro-aimant a été appliqué par Hirschberg et Galezowski à l'extraction des paillettes de fer ou d'acier.

5° LÉSIONS TRAUMATIQUES DU CRISTALLIN

Amalric, Blessures de l'appareil cristallinien. Thèse de Paris, 1866. — Delacroix, Des lésions traumatiques du cristallin. Thèse de Paris, 1866. — Caudron, Étude sur les contusions du cristallin. Thèse de Paris, 1888-1889. — Bernadot, Essai sur les déplacements du cristallin. Thèse de Paris, 1866. — Naquard, Étude sur les luxations du cristallin. Thèse de Paris, 1871. — Massie, Déplacement du cristallin sous la conjonctive. Thèse de Paris, 1875. — Duval, Quelques considérations sur les luxations spontanées et congénitales du cristallin. Thèse de Paris, 1874. — Rodet, Étude sur les ruptures de la zone de Zinn et la subluxation traumatique du cristallin. Thèse de Paris, 1878. — Briolat, Étude sur la luxation sous-conjonctivale du cristallin. Thèse de Paris, 1879. — Laurent (Léon), Contribution à l'étude des déplacements traumatiques du cristallin. Thèse de Paris, 1881. — Calisti, Étude sur les luxations du cristallin. Thèse de Paris, 1884-1885.

Les *contusions* du cristallin qui accompagent celles du globe oculaire sont parfois suivies du développement rapide d'une cataracte, même en l'absence d'un déplacement de la lentille et de la déchirure de la capsule.

Le plus ordinairement, la *cataracte traumatique* résulte d'une déchirure de la capsule qui met en contact l'humeur aqueuse avec les couches corticales du cristallin. Cette déchirure de la capsule est produite par un éclatement de la membrane dans les contusions violentes du globe, ou encore par l'action directe d'un corps étranger qui a traversé la cornée ou la sclérotique.

Les simples *piqûres* du cristallin ne donnent lieu qu'à une opacité limitée, dans la plupart des cas. Les sections plus étendues de la capsule déterminent l'opacification complète de la lentille.

Les *corps étrangers* d'un petit volume, tels que les paillettes métalliques susceptibles de pénétrer dans l'épaisseur du cristallin et de s'y loger, entraînent

aussi la formation d'une cataracte traumatique. Pour la description de celle-ci, nous renvoyons au chapitre des *Lésions vitales du cristallin*, où sera faite l'étude des diverses variétés de cataracte.

Les traumatismes qui atteignent l'appareil cristallinien intéressent parfois la zonule de Zinn ou ligament suspenseur, sans léser directement le cristallin lui-même. Il en résulte des changements dans la situation de ce dernier. Ces déplacements sont décrits sous les noms de luxations du cristallin.

LUXATIONS DU CRISTALLIN

Les luxations du cristallin sont complètes ou incomplètes.

Dans la *luxation incomplète*, le cristallin n'a pas quitté la fossette dans laquelle il est enchâssé entre le corps vitré et l'iris, mais son axe antéro-postérieur s'est déplacé, ou a subi un léger mouvement de translation latérale.

Dans la *luxation complète*, le cristallin occupe soit la chambre antérieure (luxation en avant), soit le corps vitré (luxation en arrière), soit le tissu cellulaire sous-conjonctival (luxation sous-conjonctivale). Enfin, dans quelques cas, lorsque la rupture de toutes les enveloppes de l'œil s'est produite, le cristallin est expulsé et projeté même à une certaine distance.

Luxation incomplète ou subluxation du cristallin. — Le relâchement ou la rupture partielle de la zonule en un point de sa circonférence change les conditions d'équilibre du cristallin; celui-ci subit un mouvement de rotation, autour de son axe vertical, ou de son axe antéro-postérieur. Dans les deux cas, une portion de sa circonférence équatoriale se porte en avant et repousse dans le même sens la partie correspondante de l'iris, tandis que la moitié opposée de sa circonférence s'en éloigne. La diminution de profondeur de la chambre antérieure en un point, le tremblement de l'iris dans la région opposée sont les signes que révèle, dans ces cas, l'examen direct.

L'axe antéro-postérieur du cristallin ne répondant plus à l'axe antéro-postérieur de l'œil, il en résulte de l'astigmatisme. En même temps, le cristallin non maintenu par la zonule tend à devenir plus convexe, et son pouvoir réfringent est accru, d'où un certain degré de myopie et la perte du pouvoir accommodateur.

L'éclairage du fond de l'œil avec le miroir ophtalmoscopique est possible; mais, par suite de l'astigmatisme cristallinien, la papille est déformée, son plus grand diamètre apparent répondant à la verticale, si le cristallin a subi un déplacement autour de son axe horizontal.

Dans la variété de subluxation qui s'accompagne d'un déplacement latéral du cristallin, la direction des axes de la lentille n'est pas toujours modifiée, mais l'axe antéro-postérieur, dans ce cas, ne coïncide plus avec l'axe antéro-postérieur de l'œil, tout en lui restant parallèle. Si l'on dilate la pupille par l'atropine, on aperçoit à l'examen direct la circonférence équatoriale de la lentille en un point du champ pupillaire. Cette circonférence apparaît sous la forme d'un mince croissant de couleur brillante, à reflets dorés, si le cristallin est resté transparent. A l'éclairage oblique, on reconnaît encore plus facilement que ce croissant représente une portion de l'équateur du cristallin.

Vu à l'ophtalmoscope ce croissant tranche, par sa couleur noire et opaque,

sur le fond rouge de l'œil et, dans la partie du champ pupillaire qui ne répond plus à la lentille, l'image de la papille apparaît plus grande comme dans les cas d'aphakie, tandis que, dans la portion où les rayons lumineux traversent encore la périphérie du cristallin, l'image de la papille est plus petite.

L'observateur peut donc, dans certains cas, apercevoir simultanément deux papilles de dimensions différentes, mais qui ne sont jamais également nettes.

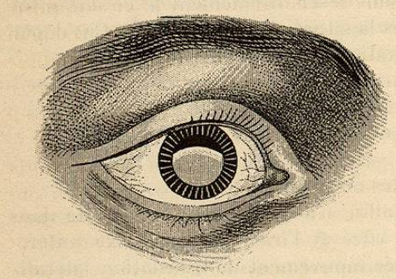

Fig. 29. — Luxation incomplète du cristallin. (Panas.)

Dans ces mêmes cas, le patient est atteint de diplopie monoculaire.

Le tremblement de l'iris s'observe habituellement dans le déplacement latéral du cristallin, mais le refoulement antérieur de l'iris est moins marqué que dans la première variété de luxation avec simple obliquité du cristallin.

Lorsque la subluxation est récente, on peut essayer, par quelques secousses imprimées à la tête du patient, de remettre en place la lentille. On comprend toutefois ce que cette manœuvre a d'incertain et même de périlleux.

Les instillations d'un collyre à l'ésérine sont utiles pour faire disparaître la diplopie si elle existe.

Luxations complètes du cristallin. — a. *Luxation dans la chambre antérieure.* — La rupture complète de tous les liens qui l'unissent à la zone de Zinn est la première condition pour que la luxation du cristallin se produise. Il franchit l'orifice pupillaire et se place en avant de l'iris dans la chambre antérieure, la partie inférieure de sa grande circonférence répondant à la partie inférieure de la cornée. Si sa capsule est déchirée, il devient rapidement opaque et ne tarde pas à déterminer des accidents inflammatoires graves. Mais, si sa capsule est intacte, il peut séjourner dans l'humeur aqueuse tout en restant transparent, et sans déterminer d'accidents, du moins pendant un temps fort long.

Le cristallin se reconnaît alors, dans la chambre antérieure, au mince anneau brillant et doré qui répond à sa grande circonférence et aux légers déplacements qu'il subit dans les diverses positions de la tête.

Bien que la nutrition du cristallin ne paraisse pas beaucoup souffrir de son séjour dans l'humeur aqueuse, cependant il diminue un peu de volume au bout d'un certain temps, ce qui lui permet alors de franchir de nouveau l'orifice pupillaire pour se replacer momentanément dans sa fossette. Quelques individus jouissent ainsi de la propriété de luxer à volonté leur cristallin. D'autres fois, il se développe autour du noyau une sorte de cataracte zonulaire (de Graefe).

Lorsque le cristallin reste longtemps dans la chambre antérieure, il peut contracter des adhérences en arrière avec l'iris et en avant avec la partie inférieure de la face postérieure de la cornée. Dans le premier cas, des accidents d'irido-cyclite ne tardent pas à se montrer; dans le second, la cornée s'enflamme et s'ulcère.

Si le cristallin s'est opacifié dans la chambre antérieure, la vision se réduit à la perception quantitative de la lumière. S'il est resté transparent, outre la

perte de l'accommodation, il en résulte une diplopie monoculaire très gênante quand le bord supérieur du cristallin occupe le champ pupillaire. Il se produit aussi quelquefois dans ce cas une image entoptique de ce bord qui ajoute au trouble de la vision.

L'extraction du cristallin luxé dans la chambre antérieure est indiquée, lorsque la capsule est déchirée au moment de l'accident. Il y a, au contraire, avantage à la différer lorsque le cristallin est entouré de sa capsule. On peut même essayer, en plaçant le blessé dans le décubitus dorsal et dilatant la pupille par l'atropine, de faire rentrer le cristallin dans sa fossette. Si cette manœuvre réussissait, on instillerait ensuite l'ésérine et l'on ferait une compression un peu énergique du globe de l'œil en maintenant le malade couché.

b. *Luxation du cristallin dans le corps vitré.* — Il n'y a pas lieu d'admettre la luxation du cristallin dans la chambre postérieure. Les déplacements qui ont été décrits sous ce nom rentrent dans les cas de subluxations latérales dont nous avons parlé.

Lorsque, sous l'action d'un traumatisme, le cristallin se déplace en arrière, il s'enfonce dans le corps vitré, et généralement se porte par son propre poids vers la partie inférieure de celui-ci et dans le voisinage des procès ciliaires. Cette luxation était réalisée autrefois dans l'opération de la cataracte par abaissement, au moyen de l'aiguille introduite à travers les enveloppes de l'œil.

Le cristallin entouré de sa capsule peut séjourner quelquefois des années dans les parties déclives du corps vitré sans perdre sa transparence et sans causer d'accidents. Le plus ordinairement, toutefois, il détermine une irritation du corps ciliaire, des phénomènes d'irido-cyclite ou une ophtalmie sympathique. Plus rarement on voit se développer des troubles glaucomateux avec tension exagérée du globe de l'œil.

La luxation du cristallin dans le corps vitré se reconnaît à la teinte plus noire de l'orifice pupillaire, à l'absence des deux images catoptriques de Purkinje fournies à l'état normal par les deux cristalloïdes. L'iris présente souvent du tremblement et l'orifice pupillaire est étroit. La chambre antérieure paraît plus profonde; la face antérieure de l'iris n'est plus bombée, mais plane ou même un peu déprimée. Il arrive parfois qu'avec l'ophtalmoscope on aperçoit le cristallin déplacé dans le corps vitré, mais cela est exceptionnel.

Les troubles fonctionnels qui résultent de la luxation du cristallin dans le corps vitré sont ceux de l'aphakie. Il y a un haut degré d'hypermétropie et perte du pouvoir accommodateur. Dans quelques cas, les malades ont la perception des déplacements momentanés que subit le cristallin luxé, lorsque dans les mouvements de la tête il s'interpose entre l'orifice pupillaire et le fond de l'œil.

Exceptionnellement, on a pu voir des individus atteints de cataracte recouvrer en partie la vue par suite de la luxation accidentelle de leur cristallin dans le corps vitré.

Il est ordinaire, au contraire, que le traumatisme qui a produit la luxation du cristallin ait en même temps causé des désordres graves tels qu'épanchements sanguins intra-oculaires, décollements de la rétine, qui masquent, au premier moment, les signes de la luxation et compromettent complètement la vision.

Lorsque le cristallin luxé dans le corps vitré ne détermine pas d'accidents, il n'y a pas lieu d'intervenir chirurgicalement. On se contente de remédier aux