inconvénients de l'aphakie par l'emploi des verres convexes appropriés, comme après l'opération de la cataracte. Lorsque la présence du cristallin entraîne des accidents et qu'on a pu reconnaître à la fois sa situation et sa mobilité dans le corps vitré, il y a lieu d'en tenter l'extraction.

c. *Luxation sous-conjonctivale du cristallin.* — En étudiant les ruptures de l'œil, nous avons vu que la déchirure de la sclérotique se produit d'une manière à peu près constante en haut et en dedans, à peu de distance de la cornée et au niveau des insertions des muscles droits. Nous avons dit également que, si la rupture de la rétine et celle de la choroïde sont fréquentes dans ces cas, la conjonctive, plus élastique, résiste habituellement.

Dans ces conditions, on comprend que le traumatisme qui agit sur le globe de l'œil au point opposé, c'est-à-dire en bas et en dehors, rompe toutes les attaches du cristallin et tende à l'expulser par la voie qui lui est ouverte au niveau de la sclérotique déchirée. Rarement le cristallin ainsi luxé s'arrête entre les lèvres de la plaie scléroticale (Sichel père, de Graefe). Presque toujours, il franchit celle-ci et se loge sous la conjonctive qui l'arrête. La luxation sous-conjonctivale du cristallin se trouve ainsi réalisée.

On a signalé, comme cause prédisposant à cette luxation, la dégénérescence athéromateuse et graisseuse des tissus. C'est du moins un fait d'observation que la rupture de la sclérotique ne se produit que chez les individus qui ont dépassé quarante ans.

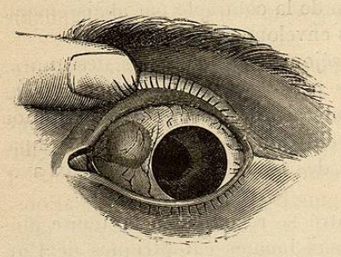

Fig. 50. — Luxation sous-conjonctivale du cristallin.

La variété de luxation en haut et en dedans est presque la seule qui ait été observée. On n'a pas d'exemple que le cristallin se soit luxé sous la conjonctive en bas et en dehors.

La présence du cristallin sous la conjonctive n'est pas toujours facile à reconnaître au premier moment. Des épanchements sanguins dans le tissu cellulaire sous-conjonctival en masquent souvent le relief, mais, lorsque ceux-ci sont dissipés, le volume, la forme et la transparence même de la lentille se distinguent facilement à travers la conjonctive. On voit aussi le plus souvent entre les lèvres de la rupture de la sclérotique, si le cristallin opacifié ne la cache pas, la choroïde faire une saillie reconnaissable à sa couleur noirâtre. Une portion de l'iris enclavé l'accompagne fréquemment.

La pupille est déformée; il existe une déchirure de l'iris simulant un coloboma dans la direction de la plaie scléroticale. Le champ pupillaire, si un épanchement sanguin ne le masque pas, est ordinairement d'un noir profond, quand le cristallin a été déplacé dans sa capsule. Dans le cas contraire, les débris de la capsule avec quelques masses corticales opacifiées encombrent le champ pupillaire. La luxation sous-conjonctivale du cristallin produit les troubles fonctionnels de la vision que nous avons signalés à propos des autres variétés de luxation.

Le pronostic de cette lésion n'est pas cependant aussi grave qu'on pourrait le supposer. La réaction est rarement violente. Le sang épanché se résorbe; la cicatrisation de la sclérotique et de la choroïde s'opère, malgré la présence du cristallin sous la conjonctive, et le patient se trouve, en définitive, dans les

conditions d'un opéré chez lequel l'extraction de la cataracte a été pratiquée avec iridectomie.

Bien qu'il y ait lieu d'extraire le cristallin et qu'une simple incision de la conjonctive suffise pour cette extraction, on fait bien d'attendre pour la pratiquer que les phénomènes inflammatoires des premiers jours se soient dissipés. En respectant l'intégrité de la conjonctive au début, on se met plus sûrement à l'abri des accidents septiques qui pourraient résulter de l'ouverture de la sclérotique. La cicatrisation complète de la plaie scléroticale demande de six à huit semaines, d'après de Wecker.

d. *Luxation avec expulsion du cristallin.* — La luxation avec expulsion du cristallin suppose une violence plus considérable que la variété sous-conjonctivale. Ordinairement la cornée a été intéressée en même temps que la sclérotique et l'iris plus largement déchiré.

Le cristallin se retrouve quelquefois entre les paupières ou au voisinage de la plaie. Dans d'autres cas, il est projeté à distance et recueilli par les assistants. Plus souvent il n'est pas retrouvé et son absence passe inaperçue au milieu des désordres multiples causés par le traumatisme. Le sang épanché dans la chambre antérieure peut, en effet, empêcher tout diagnostic au premier moment.

Plus tard, lorsque l'examen est possible, on constate les signes de l'aphakie sur lesquels nous avons suffisamment insisté.

Que l'expulsion du cristallin soit ou non immédiatement reconnue, le traitement consiste toujours à laver soigneusement l'œil avec une solution antiseptique, à exciser les lambeaux d'iris qui ne peuvent être réduits et à exercer une compression modérée sur le globe de l'œil au moyen d'ouate et d'un bandeau. L'emploi de la poudre d'iodoforme ou de salol assurera l'antisepsie permanente et les instillations de collyres à l'ésérine ou à l'atropine trouveront leurs indications.

6° LÉSIONS TRAUMATIQUES DU SEGMENT POSTÉRIEUR DE L'ŒIL

Sous ce titre, nous étudions les lésions traumatiques qui intéressent la choroïde, la rétine et le corps vitré.

La choroïde et la rétine sont le plus souvent blessées simultanément. Habituellement, le corps vulnérant les atteint en traversant la sclérotique; parfois aussi, il arrive jusqu'à elles à travers le corps vitré après avoir franchi l'appareil cristallinien d'avant en arrière. Enfin, dans quelques cas, des lésions traumatiques graves de ces membranes se produisent par cause indirecte ou par contre-coup. Telles sont les ruptures de la choroïde et de la rétine, sans lésion de la sclérotique.

Les *contusions* violentes du globe de l'œil produisent en effet assez souvent la *rupture de la choroïde*, comme de Graefe l'a montré le premier en 1854. Ces ruptures de la choroïde, dans les commotions violentes de l'œil, seraient même si fréquentes que, suivant de Wecker, une balle ne pourrait traverser le sinus maxillaire ou fracturer le rebord orbitaire sans les déterminer. A l'ophtalmoscope, si le corps vitré est resté transparent, la rupture de la choroïde se reconnaît à l'écartement des bords de la membrane. Ces bords sont infiltrés de sang, un peu renversés et circonscrivent un épanchement sanguin d'un rouge vermeil.

Les déchirures siègent au voisinage du pôle postérieur entre la macula et la papille. Quelquefois elles se bifurquent à une de leurs extrémités. Elles sont de

petites dimensions, mais fréquemment multiples. Lorsque la cicatrisation en est effectuée elles présentent une couleur blanchâtre qui est due à ce que la sclérotique est vue par transparence à travers la cicatrice choroïdienne.

On a beaucoup discuté sur le mécanisme de la production de ces déchirures sans lésion de la sclérotique. L'opinion émise par O. Becker mérite d'être citée. Il suppose que, dans une contusion violente d'avant en arrière du globe, la partie terminale du nerf optique tend à s'enfoncer dans l'intérieur du corps vitré et que, dans ce mouvement, les parties voisines de la choroïde qui adhèrent au pourtour de la papille subissent un tiraillement assez considérable pour qu'il en résulte une rupture. Ce mécanisme expliquerait la forme en arc à concavité concentrique à la papille que présentent souvent ces déchirures.

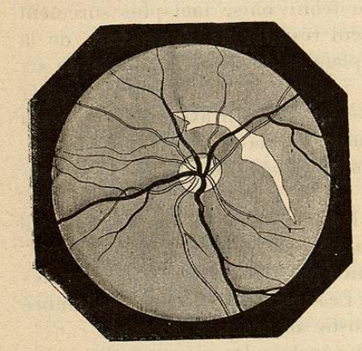

Fig. 31. — Déchirure de la choroïde. (Panas.)

La rétine ne participe pas toujours en totalité à ces ruptures de la choroïde ; ses couches les plus externes sont seules intéressées et l'on voit à l'ophtalmoscope les vaisseaux rétiniens passer intacts au-devant de la déchirure de la choroïde. Après la cicatrisation, la rétine a subi généralement une altération dans toute son épaisseur.

Les troubles fonctionnels consistent en scotomes plus ou moins centraux. Ultérieurement, la vision peut être tout à fait compromise sans que l'ophtalmoscope révèle autre chose que les cicatrices des déchirures.

La *commotion* de la rétine donnerait lieu, d'après Berlin et Leber, à la production d'une sorte de halo blanchâtre fugace, au voisinage du pôle postérieur. Le trouble fonctionnel de la vue qui en est la conséquence disparaît en général rapidement. Mais on voit aussi, sans aucune autre lésion apparente, se produire plus tard une atrophie du nerf optique.

Les *plaies* produites directement sur la choroïde et la rétine par des instruments piquants et tranchants n'affectent pas un siège spécial comme les lésions précédentes. A moins de pénétration de matières septiques dans l'œil, ces blessures, si elles sont peu étendues, ne déterminent qu'une réaction insignifiante et ne s'accompagnent que de troubles fonctionnels légers.

Les *corps étrangers* consistant en éclats métalliques (fer, acier, cuivre), grains de plomb, fragments de pierre ou de verre, traversent généralement le corps vitré avant d'atteindre la choroïde et la rétine. Ils s'incrustent parfois dans ces membranes et s'y enkystent sans produire de réaction vive. L'ophtalmoscope permet de les reconnaître avant leur enkystement et d'en déterminer la situation.

Le corps vitré est le milieu où on les rencontre le plus habituellement. Mais, ainsi que Berlin le fait remarquer, avant d'arriver au point où l'on constate leur présence, ils ont été généralement frapper la rétine vers le pôle postérieur et, repoussés par une sorte de ricochet dans la masse du corps vitré, ils tendent à gagner les parties déclives par leur propre poids. Cette migration est favorisée par le ramollissement de l'humeur vitrée. Les secousses imprimées à la tête et au globe de l'œil expliquent aussi les changements de situation du corps

étranger. On a même vu, sous cette influence, des grains de plomb, primitivement enkystés, redevenir libres.

Les parcelles de métaux non oxydables, ainsi que l'a montré Leber, ne déterminent aucun phénomène d'irritation immédiate si elles n'ont pas apporté avec elles de germes infectieux.

Les métaux oxydables peuvent entraîner la suppuration. Mais celle-ci n'est constante que s'il y a eu introduction de microbes infectieux. Nous avons déjà cité à ce sujet les expériences de Rolland.

Même en dehors de cette circonstance, la pénétration d'un corps étranger dans le corps vitré comporte un pronostic très grave pour l'œil. En effet, à la longue, la présence du corps étranger donne lieu à des phénomènes d'iridocyclite, ou aux accidents de l'ophtalmie sympathique.

L'indication est donc d'extraire les corps étrangers lorsqu'on est assuré de leur présence. Si les milieux de l'œil sont restés transparents, l'ophtalmoscope et parfois l'examen à la lumière directe permettent de les apercevoir, surtout si ce sont des paillettes métalliques à reflets brillants.

Une incision pratiquée à la sclérotique, à la partie inférieure et externe, en arrière de la région ciliaire, entre le muscle droit inférieur et le droit externe, permet d'introduire une pince ou une curette et d'aller à la recherche du corps étranger. Mais l'opération est incertaine et pleine de périls.

Lorsque le corps étranger est une parcelle de fer ou d'acier, on a la ressource, comme l'ont montré Hirschberg et Galezowski, d'employer un barreau aimanté que l'on fait pénétrer par la plaie jusqu'au voisinage du corps étranger. L'adhérence de la parcelle métallique à l'aimant facilite beaucoup l'extraction.

CHAPITRE II

MALADIES DE LA CONJONCTIVE

Warlomont, art. Conjonctive du *Dict. encycl. des sc. méd.*, t. XIX, p. 586. — Gosselin et Lannelongue, art. Conjonctivite du *Dict. de méd. et de chir. prat.*, t. IX, p. 42. — Saemisch, *Handbuch der Augenheilkunde von* Alf. Graefe *und* Th. Saemisch, Bd. IV, Leipzig, 1876. — *Traités généraux* de Abadie, Galezowski, Ed. Meyer, A. Sichel, de Wecker, Panas, Fuchs Nimier et Despagnet, H. Truc et E. Valude.

I

VICES DE CONFORMATION ET ANOMALIES CONGÉNITALES

Les vices de conformation et anomalies congénitales de la conjonctive n'ont que peu d'intérêt pour le chirurgien.

Les *brides* congénitales établissant des adhérences entre les paupières et le globe de l'œil coïncident habituellement avec des malformations de tout l'appareil oculaire.

Nous avons signalé les *taches pigmentaires* congénitales. Si elles n'ont que