petites dimensions, mais fréquemment multiples. Lorsque la cicatrisation en est effectuée elles présentent une couleur blanchâtre qui est due à ce que la sclérotique est vue par transparence à travers la cicatrice choroïdienne.

On a beaucoup discuté sur le mécanisme de la production de ces déchirures sans lésion de la sclérotique. L'opinion émise par O. Becker mérite d'être citée. Il suppose que, dans une contusion violente d'avant en arrière du globe, la partie terminale du nerf optique tend à s'enfoncer dans l'intérieur du corps vitré et que, dans ce mouvement, les parties voisines de la choroïde qui adhèrent au pourtour de la papille subissent un tiraillement assez considérable pour qu'il en résulte une rupture. Ce mécanisme expliquerait la forme en arc à concavité concentrique à la papille que présentent souvent ces déchirures.

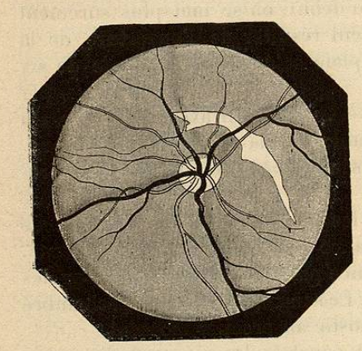

Fig. 31. — Déchirure de la choroïde. (Panas.)

La rétine ne participe pas toujours en totalité à ces ruptures de la choroïde ; ses couches les plus externes sont seules intéressées et l'on voit à l'ophtalmoscope les vaisseaux rétiniens passer intacts au-devant de la déchirure de la choroïde. Après la cicatrisation, la rétine a subi généralement une altération dans toute son épaisseur.

Les troubles fonctionnels consistent en scotomes plus ou moins centraux. Ultérieurement, la vision peut être tout à fait compromise sans que l'ophtalmoscope révèle autre chose que les cicatrices des déchirures.

La *commotion* de la rétine donnerait lieu, d'après Berlin et Leber, à la production d'une sorte de halo blanchâtre fugace, au voisinage du pôle postérieur. Le trouble fonctionnel de la vue qui en est la conséquence disparaît en général rapidement. Mais on voit aussi, sans aucune autre lésion apparente, se produire plus tard une atrophie du nerf optique.

Les *plaies* produites directement sur la choroïde et la rétine par des instruments piquants et tranchants n'affectent pas un siège spécial comme les lésions précédentes. A moins de pénétration de matières septiques dans l'œil, ces blessures, si elles sont peu étendues, ne déterminent qu'une réaction insignifiante et ne s'accompagnent que de troubles fonctionnels légers.

Les *corps étrangers* consistant en éclats métalliques (fer, acier, cuivre), grains de plomb, fragments de pierre ou de verre, traversent généralement le corps vitré avant d'atteindre la choroïde et la rétine. Ils s'incrustent parfois dans ces membranes et s'y enkystent sans produire de réaction vive. L'ophtalmoscope permet de les reconnaître avant leur enkystement et d'en déterminer la situation.

Le corps vitré est le milieu où on les rencontre le plus habituellement. Mais, ainsi que Berlin le fait remarquer, avant d'arriver au point où l'on constate leur présence, ils ont été généralement frapper la rétine vers le pôle postérieur et, repoussés par une sorte de ricochet dans la masse du corps vitré, ils tendent à gagner les parties déclives par leur propre poids. Cette migration est favorisée par le ramollissement de l'humeur vitrée. Les secousses imprimées à la tête et au globe de l'œil expliquent aussi les changements de situation du corps

étranger. On a même vu, sous cette influence, des grains de plomb, primitivement enkystés, redevenir libres.

Les parcelles de métaux non oxydables, ainsi que l'a montré Leber, ne déterminent aucun phénomène d'irritation immédiate si elles n'ont pas apporté avec elles de germes infectieux.

Les métaux oxydables peuvent entraîner la suppuration. Mais celle-ci n'est constante que s'il y a eu introduction de microbes infectieux. Nous avons déjà cité à ce sujet les expériences de Rolland.

Même en dehors de cette circonstance, la pénétration d'un corps étranger dans le corps vitré comporte un pronostic très grave pour l'œil. En effet, à la longue, la présence du corps étranger donne lieu à des phénomènes d'iridocyclite, ou aux accidents de l'ophtalmie sympathique.

L'indication est donc d'extraire les corps étrangers lorsqu'on est assuré de leur présence. Si les milieux de l'œil sont restés transparents, l'ophtalmoscope et parfois l'examen à la lumière directe permettent de les apercevoir, surtout si ce sont des paillettes métalliques à reflets brillants.

Une incision pratiquée à la sclérotique, à la partie inférieure et externe, en arrière de la région ciliaire, entre le muscle droit inférieur et le droit externe, permet d'introduire une pince ou une curette et d'aller à la recherche du corps étranger. Mais l'opération est incertaine et pleine de périls.

Lorsque le corps étranger est une parcelle de fer ou d'acier, on a la ressource, comme l'ont montré Hirschberg et Galezowski, d'employer un barreau aimanté que l'on fait pénétrer par la plaie jusqu'au voisinage du corps étranger. L'adhérence de la parcelle métallique à l'aimant facilite beaucoup l'extraction.

CHAPITRE II

MALADIES DE LA CONJONCTIVE

Warlomont, art. Conjonctive du *Dict. encycl. des sc. méd.*, t. XIX, p. 586. — Gosselin et Lannelongue, art. Conjonctivite du *Dict. de méd. et de chir. prat.*, t. IX, p. 42. — Saemisch, *Handbuch der Augenheilkunde von* Alf. Graefe *und* Th. Saemisch, Bd. IV, Leipzig, 1876. — *Traités généraux* de Abadie, Galezowski, Ed. Meyer, A. Sichel, de Wecker, Panas, Fuchs Nimier et Despagnet, H. Truc et E. Valude.

I

VICES DE CONFORMATION ET ANOMALIES CONGÉNITALES

Les vices de conformation et anomalies congénitales de la conjonctive n'ont que peu d'intérêt pour le chirurgien.

Les *brides* congénitales établissant des adhérences entre les paupières et le globe de l'œil coïncident habituellement avec des malformations de tout l'appareil oculaire.

Nous avons signalé les *taches pigmentaires* congénitales. Si elles n'ont que

de petites dimensions on est autorisé à en pratiquer l'excision pour faire disparaître la difformité qu'elles occasionnent.

Les *dermoïdes* de la conjonctive d'origine congénitale seront décrits plus loin avec les autres tumeurs de cette membrane.

II

LÉSIONS TRAUMATIQUES DE LA CONJONCTIVE

Les *contusions*, les *plaies*, l'*emphysème* et les *corps étrangers* de la conjonctive ont été décrits à propos des lésions traumatiques du globe oculaire. Nous renvoyons à ce précédent chapitre pour tout ce qui les concerne.

III

LÉSIONS VITALES ET INFLAMMATOIRES DE LA CONJONCTIVE

Nous décrirons dans ce chapitre : 1° les *inflammations*; 2° les *ulcérations*; 3° les *lésions vitales* de la conjonctive qui ne rentrent pas dans la classe des tumeurs.

I. — Inflammations de la conjonctive.

P. Sans, Sur une forme particulière de conjonctivite infectieuse semblant se rattacher à un contage animal. Thèse de Paris, 1889-1890. — G. Rancurel, Considérations sur la conjonctivite métastatique puerpérale. Thèse de Paris, 1891-1892. — Morax, Recherches bactériologiques sur l'étiologie des conjonctivites aiguës et sur l'asepsie dans la chirurgie oculaire. Thèse de Paris, 1893-1894. — Villeneuve, Des conjonctivites à streptocoques. Thèse de Paris, 1895-1896.

L'inflammation de la conjonctive ou *conjonctivite* est tantôt circonscrite et tantôt généralisée à la membrane entière.

La conjonctivite circonscrite ne présente qu'une espèce méritant une description à part, c'est la *conjonctivite phlycténulaire*.

Les conjonctivites généralisées sont nombreuses. Elles se distinguent en : 1° conjonctivites sèches; 2° conjonctivites sécrétantes; 3° conjonctivites néoplasiques.

La conjonctivite sèche ou hyperémique est le type de l'inflammation simple de la conjonctive.

Les conjonctivites sécrétantes se divisent en : 1° conjonctivites franches comprenant la conjonctivite *catarrhale* et la conjonctivite *purulente*; 2° conjonctivites plastiques, *pseudo-membraneuse* et *diphtéritique*.

Les conjonctivites néoplasiques sont représentées par la conjonctivite *folliculaire* et la conjonctivite *granuleuse*.

Nous décrirons les conjonctivites dans l'ordre suivant :

1° La conjonctivite phlycténulaire;
2° La conjonctivite simple, hyperémique;

3° La conjonctivite catarrhale;
4° La conjonctivite purulente;
5° La conjonctivite diphtéritique;
6° La conjonctivite granuleuse;
7° La conjonctivite folliculaire.

1° *CONJONCTIVITE PHLYCTÉNULAIRE*

Blazy, Affections éruptives de la conjonctive. Thèse de Paris, 1873. — Thobois, Essai sur les phlyctènes ou de la kérato-conjonctivite phlycténulaire. Thèse de Paris, 1874. — Savy, Contribution à l'étude des éruptions de la conjonctive. Thèse de Paris, 1876. — Duruty, L'herpès oculaire. Thèse de Paris, 1886-1887.

C'est la plus fréquente des conjonctivites circonscrites. Elle est encore désignée sous les noms de conjonctivite *vésiculeuse*, *pustuleuse*, *papuleuse*, d'*herpès* de la conjonctive.

Elle est caractérisée par l'apparition sur la conjonctive bulbaire de légères saillies du volume d'une tête d'épingle à celui d'une petite lentille. Ces saillies ne siègent jamais sur la conjonctive palpébrale; elles occupent de préférence les parties de la conjonctive bulbaire habituellement découvertes, et peut-être plus souvent la partie externe. On les voit fréquemment envahir la cornée où elles déterminent une forme spéciale de kératite et souvent aussi siéger sur le limbe même de la cornée.

Anatomiquement cette vésicule est formée par une exsudation sous la couche épithéliale, avec un contenu pauvre en cellules. On y a trouvé un coccus jaunâtre plus pâle que le *staphylococcus pyogenes aureus*. Ce coccus serait constant, d'après Leber. En l'inoculant à la peau, on a déterminé la formation de pustules. Inoculé sur la conjonctive il ne produit que du catarrhe et non des pustules; aussi faut-il attendre de nouvelles recherches avant de le regarder comme l'élément spécifique.

Augagneur a signalé la coïncidence des affections de la pituitaire chez les enfants avec les éruptions phlycténulaires de la conjonctive (*Pathogénie et traitement de la conjonctivite phlycténulaire. Province méd.*, 14 et 24 juillet 1888).

La conjonctivite phlycténulaire se montre surtout chez les enfants. On l'observe principalement à l'automne et au printemps.

La scrofule est considérée par presque tous les auteurs comme la principale cause de son développement. Il est certain que la coexistence d'éruptions eczémateuses et impétigineuses des paupières et de la face chez les enfants qui en sont atteints est presque la règle. Il y a cependant des cas assez nombreux où l'influence de la scrofule ne se retrouve pas (E. Meyer).

Martin (de Bordeaux) pense que l'astigmatisme de la cornée prédispose à l'apparition de la conjonctivite phlycténulaire.

L'influence des refroidissements, des poussières, des *pediculi capitis* (Herz) et des corps étrangers, commes causes occasionnelles est admise, mais non démontrée.

Symptomatologie. — La phlyctène ou les phlyctènes forment de petites élevures du volume d'une tête d'épingle à celui d'une petite lentille, siégeant, comme nous l'avons dit, sur la conjonctive bulbaire, au voisinage ou sur le limbe