Ces irrigations ont leur utilité, mais elles sont d'une exécution assez difficile et fatiguent beaucoup les malades, car il faut les répéter toutes les heures. En somme, c'est un traitement insuffisant.

Nous décrirons le traitement tel qu'il est conseillé par la plupart des ophtalmologistes et tel que nous le pratiquons :

1° Lorsqu'il n'y a pas de complications cornéennes, après avoir posé le diagnostic et constaté l'existence d'une sécrétion véritablement purulente, on doit aussitôt pratiquer une cautérisation de la face interne des paupières et de toute la surface de la conjonctive avec une solution d'azotate d'argent à 2 pour 100 ou à 3 pour 100 suivant la gravité du cas.

L'éversion des paupières est effectuée complètement pour exposer la conjonctive palpébrale. Si le spasme de l'orbiculaire la rendait difficile, on serait autorisé à fendre d'un coup de ciseaux la commissure externe. L'écartement des paupières est maintenu avec les élévateurs. Après avoir enlevé avec un tampon de coton hydrophile le pus qui recouvre la conjonctive, on promène sur toute sa surface, et jusque sur les replis des culs-de-sac, un pinceau de blaireau imprégné de la solution d'azotate d'argent. Il faut que la surface de la conjonctive blanchisse pour que la cautérisation soit jugée suffisante. Abadie insiste, avec raison, sur ce point. Dès que la coloration s'est produite, on neutralise avec un autre pinceau trempé dans l'eau salée le surplus du caustique et on laisse les paupières reprendre leur position naturelle.

Si les deux yeux doivent être cautérisés, on se sert d'un pinceau différent pour chaque œil.

La cautérisation est douloureuse. Elle est suivie d'une sensation prolongée de brûlure, qui va s'atténuant et finit par disparaître.

Après la cautérisation, le malade restant de préférence couché, on renouvelle aussi fréquemment que possible sur les paupières des compresses trempées dans une solution saturée d'acide borique. Cette solution, contenue dans un vase placé à la portée du malade, est maintenue à une basse température par des morceaux de glace qu'on y laisse fondre. Le renouvellement des compresses peut, dans la plupart des cas, être opéré par le malade lui-même.

Toutes les heures, des lavages doivent être faits avec la même solution, ou avec une solution de sublimé à 1 pour 2000, afin d'entraîner la sécrétion du pus qui stagne entre les paupières. Il suffit d'exprimer au niveau de la commissure interne des paupières un tampon d'ouate hydrophile trempé dans cette solution, et de se servir ensuite du même tampon exprimé, comme d'une éponge, pour nettoyer les paupières; tout tampon ayant servi doit être jeté et brûlé.

A la solution de sublimé on peut substituer, pour les lavages, une solution de $0^{gr},20$ de naphtol A dans 1 litre d'eau bouillie.

Les cautérisations au nitrate d'argent, dans la conjonctivite purulente doivent être renouvelées *toutes les douze heures*. Ce n'est que dans les cas légers ou lorsque la maladie est à son déclin, qu'il est permis de mettre entre deux cautérisations un intervalle de vingt-quatre heures.

Les applications de sangsues sur les paupières sont inutiles et ne produisent qu'un dégorgement insignifiant. Dans les cas de chémosis très considérable, on peut faire quelques scarifications de la conjonctive, après les cautérisations et non avant. L'application de quelques sangsues à la région temporale est quelquefois légitimée par l'existence des douleurs oculaires tensives et lancinantes qu'elles soulagent habituellement.

2° Lorsqu'il existe des complications cornéennes, les cautérisations doivent être néanmoins pratiquées comme il vient d'être dit. Mais de nouvelles indications sont à remplir.

L'existence d'une infiltration purulente de la cornée exige l'emploi répété toutes les trois ou quatre heures d'un collyre au sulfate d'ésérine (à 1 pour 100) destiné à diminuer la tension intra-oculaire.

En même temps aux applications de compresses glacées, on substitue des compresses trempées dans une solution boriquée chaude, et l'on insuffle entre les paupières de la poudre d'iodoforme.

S'il se développe une ulcération sur la cornée, elle doit être attentivement surveillée. Le collyre à l'ésérine est employé comme dans le cas précédent. On cherche, en outre, à modifier la surface de l'ulcère par une cautérisation avec la pointe fine du thermo-cautère ou avec le galvano-cautère.

Dans le cas où la perforation est imminente, il est préférable de l'effectuer à l'aide du même instrument. On continue les instillations d'ésérine et l'on applique un bandeau compressif sur l'œil. Mais ce bandeau devra être très fréquemment renouvelé pour éviter les inconvénients de la stagnation du pus.

Lorsque la perforation n'est pas centrale, le plus souvent elle se complique de hernie de l'iris. La portion herniée devra être réséquée ou détruite par la cautérisation. Si la perte de substance de la cornée est considérable, une partie de l'iris se trouve à nu; mieux vaut alors respecter la hernie.

Le traitement que nous venons d'exposer sera employé dans toute sa rigueur, toutes les fois qu'il s'agit d'une conjonctivite purulente grave chez l'adulte. S'il n'existe pas de complications cornéennes au moment où il est appliqué, il donnera le plus souvent un bon résultat. Lorsque les complications existent déjà au moment du premier examen, le chirurgien fera bien de prévenir le malade ou sa famille des résultats qu'elles peuvent entraîner, malgré le traitement le plus régulier.

La conjonctivite purulente des nouveau-nés exige, comme celle de l'adulte, l'emploi des cautérisations avec les solutions de nitrate d'argent. Mais, dans les cas de moyenne gravité, il suffit d'employer une solution à 1 ou 2 pour 100.

Kalt a préconisé surtout pour les nouveau-nés les irrigations répétées avec la solution de permanganate de potasse à 1 pour 5000 (*Archives d'ophtalmologie*, août 1896) et Valude l'emploi de la poudre d'iodoforme.

Lorsque, par le traitement, on est arrivé à arrêter les progrès de la conjonctivite purulente, on espace de vingt-quatre heures, puis de quarante-huit heures les cautérisations, mais elles doivent être renouvelées tant que persiste la sécrétion du pus, même en quantité minime. En même temps on diminue la proportion du nitrate d'argent et l'on n'emploie qu'une solution à 1 pour 100. Plus tard, lorsque toute sécrétion purulente a disparu, une solution de sulfate de zinc à 1 pour 500 peut être, avec avantage, employée en lotions, jusqu'à cessation de toute hyperémie de la conjonctive.

Si la conjonctivite passe à l'état chronique et prend l'apparence granuleuse, on fait usage du glycérolé de sulfate de cuivre à 1 pour 10, comme pour le traitement des granulations. On peut aussi se servir du crayon de sulfate de cuivre, passé à plusieurs reprises sur la face interne des paupières.

5° *CONJONCTIVITE DIPHTÉRITIQUE*

Martin, De la diphtérie oculaire principalement chez les enfants. Thèse de Paris, 1862. — Raynaud, De l'ophtalmie diphtéritique. Thèse de Paris, 1866. — Potu, Contribution à l'étude de la conjonctivite diphtéritique. Thèse de Paris, 1882-1883. — Coutances, Contribution à l'étude de la conjonctivite diphtéritique. Thèse de Paris, 1886-1887.

On peut dire que la spécificité de la diphtérie depuis longtemps établie par la clinique est aujourd'hui anatomiquement démontrée. Klebs a décrit un bacille spécial des fausses membranes diphtéritiques que Lœffler a réussi à isoler et à cultiver. La spécificité de ce bacille est admise par Roux et Yersin dans leur mémoire (*Annales de l'Institut Pasteur*, 1889, p. 273). Ces auteurs ont montré par leurs expériences que le bacille diphtéritique ne pullule pas dans les organes, mais qu'il sécrète un poison très actif, cause de l'intoxication et de tous les accidents généraux.

Ces notions sont utiles à rappeler au début de l'étude de la conjonctivite diphtéritique dont l'histoire a été jusqu'ici entourée d'obscurité et devra désormais être refaite en tenant compte de ces notions.

Les Allemands, en effet, qui ont surtout observé et décrit la conjonctivite diphtéritique donnent au mot diphtérie un sens différent de celui que nous lui attribuons. Pour eux, la diphtérie est caractérisée par l'infiltration *interstitielle* des tissus, et la production de fausses membranes constitue un processus différent résultant de l'inflammation qu'ils nomment *croupale*. Dans la conjonctivite diphtéritique, l'infiltration de la conjonctive et du tissu cellulaire sous-conjonctival est la lésion capitale. C'est elle qui fait la gravité de la maladie en menaçant la vitalité de la cornée. Les fausses membranes ne sont qu'accessoires. Cependant les ophtalmologistes allemands admettent que la conjonctivite diphtéritique est de même nature que la diphtérie pharyngée et laryngée caractérisée surtout par les fausses membranes et, de fait, elle s'observe souvent en même temps qu'elle.

D'autre part, la fausse membrane ne suffit pas pour constituer la conjonctivite diphtéritique. Sur ce point tous les observateurs sont d'accord. On voit assez souvent, en effet, surtout chez les enfants, la conjonctivite catarrhale et même la conjonctive purulente se compliquer de la production de fausses membranes. C'est là un simple phénomène d'exsudation fibrineuse qui a permis de décrire une conjonctivite *membraneuse*, affection ordinairement sans gravité.

Aujourd'hui on tend à admettre que le bacille de Lœffler existe à la fois dans la conjonctivite croupale et dans la conjonctivite diphtéritique, mais que dans la première il existe seul, tandis que dans la seconde il est associé à d'autres microbes.

Bouisson (de Montpellier) a, le premier, publié l'observation d'une conjonctivite avec fausses membranes, et Chassaignac a décrit aussi l'ophtalmie purulente avec productions pseudo-membraneuses. Mais c'est A. de Graefe, qui a vraiment donné une description de la conjonctivite diphtéritique. En France, Giraldès l'a observée dans son service de l'hôpital des Enfants et son élève C. Raynaud en a fait le sujet de sa thèse en 1866.

Étiologie. — Très fréquente dans l'Allemagne du Nord, à Berlin notamment, la conjonctivite diphtéritique est rare en France et presque inconnue en

Belgique. Elle se développe surtout au printemps et à l'automne. Elle atteint principalement les enfants de deux à dix ans et épargne les nouveau-nés.

Parmi les causes prédisposantes de cette maladie, en dehors des causes banales telles que le lymphatisme, les mauvaises conditions hygiéniques qui n'agissent qu'en débilitant l'économie, la syphilis congénitale est la seule dont l'influence ait été mentionnée.

Les causes occasionnelles de la conjonctivite diphtéritique sont les fièvres éruptives, scarlatine et rougeole qui, comme on le sait, se compliquent fréquemment de diphtérie. Mais, avant tout, dans l'étiologie de cette affection, il faut faire figurer la contagion. Le *microsporon diphtericum* de Klebs a été trouvé, en effet, dans les produits de la conjonctivite diphtéritique. Il coexiste avec des bactéries, des streptocoques et des bacilles, comme dans les autres productions diphtéritiques. Sattler (*Congrès de Heidelberg*, 1888) a émis l'idée que ces nombreux micro-organismes ne sont pas pathogènes par eux-mêmes, et ne font que préparer le terrain en infiltrant les tissus, jusqu'au moment où intervient le bacille réellement spécifique. Roux et Yersin (mémoire cité) ont démontré la spécificité du bacille de Klebs et mis surtout en évidence l'action du poison chimique sécrété par lui.

Pour ce qui concerne la conjonctive, la question de terrain paraît avoir un rôle important. Les expériences ont prouvé que l'inoculation des produits de la conjonctivite diphtéritique sur une conjonctive saine peut donner lieu, suivant les cas, à une simple conjonctivite, à une conjonctivite purulente ou à une conjonctivite diphtéritique.

Inversement le pus d'une conjonctivite purulente a quelquefois produit, par inoculation, une conjonctivite diphtéritique. Ces expériences toutefois ne peuvent être considérées comme à l'abri de reproches et donneront peut-être des résultats différents quand on les répétera avec les cultures pures telles qu'on les obtient aujourd'hui.

Symptomatologie. — La conjonctivite diphtéritique ne s'observe qu'à l'état aigu. Bien que sa marche soit très variable, on peut cependant y distinguer trois périodes : 1° une période d'infiltration ; 2° une période de suppuration et d'élimination ; 3° une période de cicatrisation.

1° *Période d'infiltration.* — Le début est souvent lent et insidieux, mais quelquefois foudroyant. Dans le premier cas, on n'observe d'abord que les signes d'une conjonctivite simple. Presque toujours les deux yeux sont atteints.

Dès que la maladie est constituée, elle se caractérise par la douleur et la tension des paupières et, en même temps par une infiltration de la conjonctive d'une apparence particulière.

Les paupières sont tendues, immobiles, gonflées et dures. Elles sont cyanosées, rouges surtout au voisinage du bord libre et les plis cutanés sont effacés. Sur la paupière inférieure, on observe parfois des excoriations qu'envahissent des plaques de diphtérie. Le sillon naso-labial est aussi excorié par suite de l'écoulement irritant des sécrétions.

La température des paupières est accrue et elles sont le siège d'une douleur caractéristique, à la fois tensive et lancinante qu'exagère le moindre contact. Cette douleur s'irradie souvent au pourtour de l'orbite et présente quelquefois une intensité telle qu'on a pu croire à une attaque aiguë de glaucome. Tous les auteurs signalent, en raison de ces douleurs, la nécessité, surtout chez les

enfants, d'employer le chloroforme pour renverser et écarter les paupières.

Lorsque ce renversement est effectué, on aperçoit alors la conjonctive lisse, luisante, de couleur jaunâtre, peu ou pas vascularisée. Elle paraît infiltrée dans toute son épaisseur et est parsemée le plus souvent d'un grand nombre de très petites ecchymoses. Cette infiltration a une apparence lardacée et l'absence d'injection vasculaire explique qu'elle ne saigne pas, même lorsqu'on y pratique des scarifications. A la surface de la conjonctive palpébrale existent de petites fausses membranes difficiles à détacher, qu'on n'arrache que par lambeaux et au-dessous desquelles la muqueuse est pâle.

Ces caractères s'observent surtout sur la conjonctive palpébrale; et la conjonctive bulbaire est quelquefois, au début, rouge et tuméfiée comme dans les autres conjonctivites. Plus tard, elle prend la même apparence que la conjonctive palpébrale et quelquefois se recouvre d'une couche pseudo-membraneuse uniforme qui entoure la cornée.

A cette période de la maladie, la sécrétion manque totalement ou n'est représentée que par un liquide grisâtre, séreux, constitué par les larmes mélangées de débris épithéliaux, d'un peu de mucus et de rares globules blancs. Il n'y a pas de sécrétion purulente, et la sécheresse de la conjonctive est remarquable. On n'a signalé qu'exceptionnellement l'engorgement des ganglions préparotidiens.

L'état de la cornée doit fixer l'attention du chirurgien, car elle est toujours menacée et souvent profondément atteinte dès le début de la maladie. Elle devient opaline puis gris jaunâtre à son centre et, de là, s'infiltre et s'opacifie progressivement, enfin se nécrose et se perfore. Tous les phénomènes, dans les cas à marche foudroyante, peuvent évoluer en un temps très court.

D'ordinaire, la première période a une durée de trois à quatre jours. Sichel fils cependant lui assigne une durée de huit à dix jours.

Elle s'accompagne de phénomènes généraux qui manquent dans les autres conjonctivites, même dans la conjonctivite purulente. On observe, en effet, chez les malades, une fièvre intense, avec peau sèche, brûlante, soif vive; il y a de l'agitation, absence de sommeil. Dans d'autres cas, ce sont les phénomènes d'adynamie qui dominent.

2° *Période d'élimination et de suppuration.* — Cette deuxième période est caractérisée par la turgescence, la vascularisation de la muqueuse et par l'établissement de la sécrétion purulente. De Graefe lui a donné le nom de blennorrhéique. On voit l'infiltration de la conjonctive diminuer de consistance; les fausses membranes, s'il en existe, se ramollir puis s'éliminer. Des îlots vasculaires apparaissent; de véritables bourgeons charnus se forment et l'ensemble de la surface conjonctivale prend un aspect granuleux. A ce moment, la sécrétion étant devenue abondante, la maladie présente avec l'ophtalmie purulente une grande ressemblance.

Avec l'établissement de la purulence coïncide une détente de certains phénomènes locaux. Les paupières deviennent plus souples; la douleur diminue, c'est souvent à cette période seulement que la cornée se perfore. Tantôt il se forme une ulcération périphérique dont les progrès aboutissent à une élimination en masse de la cornée nécrosée. D'autres fois, il s'est produit une ulcération à facettes qui aboutit à une perforation limitée. Dans les deux cas, l'existence de l'œil est menacée et le développement d'une panophtalmite s'observe le plus habituellement.

On a quelquefois noté pendant le cours de cette deuxième période un retour de l'infiltration qui caractérise la première période (Wecker).

La durée de la deuxième période varie de dix à quinze jours (A. Sichel).

3° *Période de cicatrisation.* — Cette troisième période comprend les phénomènes de réparation qui succèdent aux désordres causés par les deux premières. Elle est marquée par la diminution de la sécrétion purulente et par la rétraction de la conjonctive. Mais il est tout à fait exceptionnel que la cicatrisation se fasse d'une manière régulière. Presque toujours, il se forme des adhérences anormales entre les paupières et le globe de l'œil (*symblépharon*) ou des déformations des cartilages tarses produisant un entropion. C'est pendant cette période que le globe oculaire s'atrophie, lorsqu'il a été le siège d'une perforation suivie de panophtalmite. Dans les cas plus heureux, il se forme un staphylome plus ou moins volumineux, ou un simple leucome adhérent.

La durée de cette période est plus longue que celle des deux autres et impossible à préciser.

Fait remarquable, on n'a jamais observé, après la conjonctivite diphtéritique, les paralysies si fréquentes dans la convalescence des autres manifestations de la diphtérie.

Marche et terminaison. — Presque toujours la maladie parcourt ses trois périodes et il est tout à fait exceptionnel de la voir se terminer par résolution. Les complications cornéennes sont, au contraire, la règle. Dans quelques cas, les accidents surviennent avec une rapidité foudroyante et entraînent en quelques jours la perte complète du globe de l'œil.

Diagnostic. — Si l'on tient compte des conditions spéciales dans lesquelles se développe le plus souvent la conjonctivite diphtéritique et en particulier de la coexistence de lésions de même nature sur les autres muqueuses, le diagnostic est ordinairement facile. Mais en France, où la maladie est rare, elle est parfois méconnue au début, lorsqu'elle se développe isolément.

La brûlure de la conjonctive par un acide donne à cette membrane une apparence qui a de grandes analogies avec celle qu'elle prend dans la première période de la conjonctivite diphtéritique. Les commémoratifs suffisent habituellement pour éviter l'erreur.

Les exsudations membraneuses médiocrement adhérentes qu'on observe quelquefois dans le cours de la conjonctivite catarrhale ou de la conjonctivite muco-purulente des enfants ne sauraient en imposer pour des produits diphtéritiques. La rougeur, la vascularisation de la muqueuse, la nature des sécrétions sont toutes différentes de ce qu'on observe dans la première période de la conjonctivite diphtéritique. On a signalé encore la possibilité de confondre avec la diphtérie certaines exsudations pseudo-membraneuses qui se forment dans l'ophtalmie purulente. Mais ces concrétions sont rares et généralement non adhérentes à la muqueuse.

Il faut tenir compte enfin de l'opinion de Gosselin et Lannelongue, qui pensent que certaines ophtalmies phlegmoneuses s'accompagnent d'exsudats inflammatoires susceptibles de prendre l'apparence de produits diphtéritiques. Leur opinion toutefois n'a pas été généralement partagée par les ophtalmologistes.

Pronostic. — Il est des plus graves. Pour en donner une idée, il suffit de dire que la perte des deux yeux, la mort même sont des conséquences possibles

de la conjonctivite diphtéritique. Cette dernière terminaison s'explique par ce fait que la diphtérie oculaire coïncide le plus habituellement avec la diphtérie des autres muqueuses, ou bien qu'elle se montre à la suite des fièvres éruptives, la rougeole et la scarlatine.

A. Sichel, sur 93 cas de conjonctivite diphtéritique, n'a compté que 12 guérisons, dont 6 seulement étaient complètes. Dans 65 cas, il a vu survenir des complications générales et 31 fois la mort a été observée. Sur ces 93 cas, il y a eu 81 fois perte totale de l'œil atteint.

Le pronostic s'atténue un peu pour les lésions de la cornée lorsque cette membrane n'est pas atteinte dès les premiers jours de l'affection.

Traitement. — Le traitement préventif de la conjonctivite diphtéritique consiste à isoler autant que possible les malades, s'ils se trouvent dans un milieu infecté et à préserver le second œil lorsque l'affection ne s'est encore déclarée que sur un seul.

Pour le traitement curatif, on a préconisé l'administration du calomel à l'intérieur, à doses répétées, de manière à amener rapidement la salivation. On y ajoute les frictions mercurielles toutes les deux heures. De Wecker considère cette pratique comme propre à hâter l'apparition de la vascularisation de la conjonctive.

Aujourd'hui, en présence d'un cas de conjonctivite diphtéritique bien caractérisé, il faut sans hésiter pratiquer l'injection du sérum de Roux.

Les cautérisations sont à peu près unanimement rejetées du traitement de la conjonctivite diphtéritique au début. Fieuzal cependant a préconisé l'emploi du jus de citron, qui lui aurait donné de bons résultats.

On s'abstiendra de scarifications et de débridements, les plaies se compliquant facilement de diphtérie.

Contre la tension douloureuse des paupières, les compresses d'eau glacée seront employées avec efficacité. Il faut cependant ne pas abuser de ce moyen, qui pourrait agir d'une façon fâcheuse en aggravant les lésions cornéennes.

Les lavages antiseptiques à l'acide borique, au sublimé, au permanganate de potasse, doivent être pratiqués à toutes les périodes de la maladie.

Dès le début, on instille entre les paupières le collyre au sulfate d'ésérine (à 1 pour 100), dans le but d'abaisser la tension oculaire et de prévenir les perforations de la cornée. Si la perforation de la cornée est à craindre, la paracentèse de la chambre antérieure est, d'après A. Sichel, d'un heureux effet.

Ce n'est qu'à la seconde période, lorsque la sécrétion est devenue purulente, qu'on peut avoir recours aux cautérisations avec la solution de nitrate d'argent.

A la troisième période, il peut être utile, pour diriger la cicatrisation de la conjonctive, de pratiquer des cautérisations limitées avec le crayon de sulfate de cuivre ou de nitrate d'argent.

6° *CONJONCTIVITE GRANULEUSE*

Voukchevitch, Étude sur le traitement de l'ophtalmie granuleuse par l'excision du cul-de-sac conjonctival. Thèse de Paris, 1883-1884. — Chanzeix, Le jéquirity, son emploi en ophtalmologie. Thèse de Paris, 1883-1884. — Carette, Emploi du jéquirity et de l'inoculation blennorragique dans l'ophtalmie granuleuse. Thèse de Paris, 1883-1884. — Mourruau, Du traitement du trachome conjonctival par la cautérisation. Thèse de Paris, 1886-1887. — Kadour ben Larbey, La blépharite granuleuse et le koheul chez les Arabes. Thèse de Paris, 1887-1888.

La conjonctivite granuleuse est caractérisée par le développement de la *granulation* ou *trachome*, néoplasie spécifique. C'est une affection grave, se propageant par contagion ayant une marche chronique, se compliquant fréquemment de lésions de la cornée et laissant toujours après elles des cicatrices de la conjonctive.

Les saillies formées à la surface de la muqueuse par les granulations sont facilement confondues avec celles que forment les papilles hypertrophiées des conjonctivites chroniques. Elles ont aussi une grande analogie avec les hypertrophies des follicules clos de la conjonctive qui constituent les conjonctivites dites folliculaires. Pendant longtemps ces trois espèces de saillies ont été considérées comme identiques et on plaçait le siège des granulations vraies dans les follicules clos de la conjonctive dont on les regarde aujourd'hui comme indépendantes.

Les recherches histologiques ont fait découvrir, dans les granulations, la présence d'un micrococcus ; mais le rôle de ce microbe n'est pas encore bien établi et les ophtalmologistes qui l'ont le plus étudié n'osent affirmer que la granulation lui doive sa spécificité et la propriété de se transmettre par contagion.

Anatomie pathologique. — La granulation vraie ou *trachome* forme une petite masse arrondie dont le diamètre varie de 1/2 millimètre à 1 millimètre. Dépourvue d'enveloppe propre, elle est constituée par un amas de cellules lymphoïdes qui sont groupées surtout à la périphérie. A sa base, il y a un stroma cellulaire et des vaisseaux dont les ramifications se répandent dans la masse des cellules et jusque sous le revêtement épithélial qui passe au-dessus de la granulation.

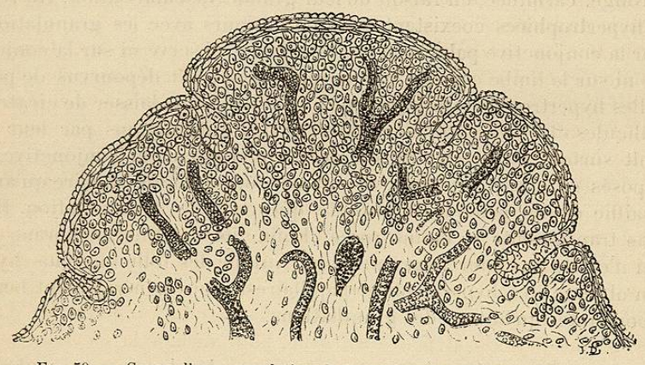

Fig. 59. — Coupe d'une granulation de la conjonctive. (D'après Saemisch.)

La ramification de ces vaisseaux explique la couleur rosée que présente, au début du moins, la granulation. Mais à mesure que la granulation évolue, la vascularisation diminue; les cellules se développent et la masse prend une teinte plus grise en même temps qu'une transparence plus grande.

Enfin, il arrive un moment où la masse de la granulation est envahie par des traînées de tissu conjonctif qui se substituent aux cellules. La granulation s'affaisse alors. C'est la période de rétraction et de cicatrisation.

Dès 1881, Sattler a signalé dans le tissu de la granulation la présence d'un

micrococcus. Ce micrococcus a été retrouvé par les autres observateurs, Michel, Goldschmidt, E. Schmidt et Kucharsky en Allemagne et en Russie. Poncet (de Cluny) en a montré des préparations, en 1886, à la Société de chirurgie de Paris. Mais Sattler lui-même a déclaré en 1888, au Congrès de Heidelberg, que les essais de culture qu'il en avait faits n'avaient pas été satisfaisants et que les tentatives d'inoculation n'avaient que très exceptionnellement réussi. Jusqu'à nouvel ordre, ce microcoque ne peut donc être regardé comme l'élément spécifique de la granulation.

La granulation néanmoins doit être considérée comme un produit néoplasique, infectieux et malin. A ce point de vue, elle a quelque analogie avec le tubercule. Mais tandis que, dans le tubercule, les éléments cellulaires subissent la dégénérescence graisseuse et finissent par agir comme un corps étranger, les amas cellulaires de la granulation conjonctivale tendent à s'organiser en tissu conjonctif et laissent après eux une cicatrice rétractile. De Wecker fait remarquer que ce mode d'évolution rapprocherait plutôt la granulation des gommes syphilitiques.

Les granulations se développent dans l'épaisseur de la conjonctive, au niveau du bord adhérent du cartilage tarse et du cul-de-sac conjonctival de la paupière supérieure. Elles constituent par leur réunion de petits îlots et entre elles existent des sillons peu profonds qui les délimitent. La saillie que forme la granulation à la surface de la conjonctive est arrondie, demi-sphérique; sa coloration est rosée ou gris jaunâtre suivant son ancienneté. Elle devient transparente à un certain moment et c'est alors qu'elle a été comparée à un grain de tapioca cuit ou à du frai de grenouille.

Les papilles hypertrophiées forment des saillies plus effilées que les granulations et séparées par des sillons plus profonds (fig. 38, p. 85). Elles ont une couleur rouge, carminée, en raison de leur grande vascularisation. Du reste, les papilles hypertrophiées coexistent presque toujours avec les granulations, du moins sur la conjonctive palpébrale, car on ne les observe ni sur la conjonctive bulbaire, ni sur le limbe cornéen qui normalement sont dépourvus de papilles. Les papilles hypertrophiées disparaissent, en outre, sans laisser de cicatrices.

Les follicules clos hypertrophiés diffèrent des granulations par leur siège : on les voit surtout au niveau du cul-de-sac inférieur de la conjonctive, où ils sont disposés en séries linéaires. Ils ont une forme plutôt ovalaire qu'arrondie et leur saillie est un peu moins abrupte que celle de la granulation. Ils sont aussi plus transparents et moins rosés. Enfin, ils ont une membrane d'enveloppe qui n'existe pas pour la granulation. Autour des follicules clos hypertrophiés, on observe des hypertrophies papillaires, mais généralement beaucoup moins abondantes qu'autour des granulations.

Étiologie. — La conjonctivite granuleuse se développe par contagion et s'observe fréquemment sous forme épidémique et même endémique. Mais des conditions extérieures favorisent son développement.

Elle est fréquente dans les pays bas et marécageux, comme l'Égypte, et, à une certaine altitude, elle ne semble plus susceptible de se propager, ainsi qu'on le constate en Suisse.

La race paraît aussi avoir une influence sur le développement du trachome. Swon-Burnett (de Washington) a noté la rareté extrême de cette affection chez les nègres, et Chibret pense que la race celte jouit d'une sorte d'immunité à son égard.

Elle atteint surtout les adultes et ne s'observe presque jamais avant l'âge de dix ans. On la voit plus souvent chez les hommes que chez les femmes.

La misère et les mauvaises conditions hygiéniques ont une influence incontestable sur le développement de la conjonctivite granuleuse. C'est une maladie de la classe pauvre.

Enfin, on l'observe partout où il y a des agglomérations considérables d'individus et de l'encombrement : dans les casernes, les hôpitaux, les écoles. Il ne semble pas que la diathèse scrofuleuse ait d'influence sur son développement, si ce n'est en raison de la débilitation qu'elle produit et l'on voit, d'autre part, la maladie atteindre les sujets les plus vigoureux.

La contagion reste, en somme, la cause la plus évidente de la conjonctivite granuleuse. Cette contagion s'exerce, sans doute, par le transport des produits de sécrétion sur une conjonctive déjà malade. Mais ce transport peut-il avoir lieu par l'atmosphère? La même question se pose à propos de toutes les ophtalmies contagieuses sans qu'une solution positive en puisse être donnée. Nous avons vu, d'autre part, que les tentatives d'inoculation faites par Sattler, avec les cultures du micrococcus des granulations, n'ont presque jamais donné de résultats positifs.

La contagion des granulations palpébrales a pu longtemps être observée en Belgique où, sous le nom d'*ophtalmie militaire*, d'*ophtalmie d'Égypte*, elle a exercé de grands ravages dans l'armée. On admet que cette ophtalmie est de même nature que celle qui existe endémiquement sur les bords du Nil et qu'elle a été rapportée en Europe par les armées françaises et anglaises, qui l'avaient contractée en Égypte à la fin du siècle dernier. Cette origine toutefois n'est pas bien démontrée, car l'ophtalmie s'est éteinte dans l'armée française et dans l'armée anglaise; l'armée belge seule a continué à en être atteinte pendant la première moitié de ce siècle. Lorsque, pour arrêter ses progrès, on eut l'idée malheureuse de licencier les troupes, l'affection se propagea à une grande partie de la population civile. Ce n'est qu'en isolant les granuleux dans des locaux spéciaux, qu'on est arrivé à faire disparaître à peu près complètement la maladie.

Si la contagion de l'ophtalmie des armées est hors de doute, la nature des lésions qui la constituent est encore sujette à contestation et il se peut qu'elle ne soit pas formée par le trachome vrai, tel que nous l'avons défini histologiquement. Il semble que la plupart des ophtalmologistes belges aient considéré comme des granulations l'hypertrophie des follicules clos de la conjonctive. Warlomont, en effet, admet que la granulation se développe le plus souvent dans les corpuscules lymphoïdes. Vennemann a donc pu, avec raison, mettre en doute (*Annales d'oculistique*, 1889, p. 345) l'identité de la conjonctive granuleuse vraie et de l'ophtalmie dite d'Égypte, et constater que, pour cette dernière, on n'avait pas encore trouvé le microbe dans le néoplasme conjonctival.

Symptomatologie. — La conjonctivite granuleuse est une affection essentiellement chronique. Mais, dans le cours du développement des granulations, il est fréquent de voir survenir des poussées inflammatoires. Ce sont ces poussées d'inflammation, résultant de complications du côté de la conjonctive, qui ont été décrites sous le nom de granulations aiguës. On a aussi donné, par suite d'une confusion, le nom de granulations aiguës à la simple hypertrophie papillaire, qui s'observe à la suite de l'ophtalmie purulente.