Le début des granulations est généralement lent et insidieux. Pendant un temps plus ou moins long, il y a absence de phénomènes inflammatoires. Tout au plus les malades accusent-ils une sensation de corps étranger, surtout le soir, et une difficulté à mouvoir la paupière supérieure.

La tuméfaction de la paupière supérieure, accompagnée d'un léger ptosis, est le premier signe qui attire l'attention. On a signalé, avec justesse, la physionomie particulière que présentent les granuleux : ils ont toujours l'air de sommeiller, et, pour voir devant eux, ils sont obligés de renverser la tête en arrière. On remarque aussi que la paupière inférieure ne s'applique pas exactement au globe de l'œil. A la première période, les phénomènes inflammatoires font le plus souvent défaut.

Cependant, si l'on retourne la paupière supérieure, on y constate la présence des saillies caractéristiques. Les granulations sont dites *simples*, lorsqu'elles ne s'accompagnent pas de l'hypertrophie concomitante des papilles ni d'inflammation de la conjonctive. Elles siègent, comme nous l'avons indiqué, à la partie la plus élevée du tarse et au niveau du cul-de-sac supérieur de la conjonctive. Elles se présentent sous la forme de petites saillies arrondies, d'un jaune rosé, ou même rouges et d'apparence charnue. Elles forment des îlots irréguliers, plutôt que des séries linéaires. Rarement, à Paris du moins, elles ont le volume et l'apparence qui leur ont fait donner le nom de vésiculeuses (Hairion). Dans cette dernière forme, les granulations atteignent 2 à 3 millimètres de diamètre. Lorsqu'elles sont peu vasculaires, les granulations ont l'aspect de grains de tapioca cuit ou de frai de grenouille, et sont alors translucides.

Il est rare que la conjonctive ne s'enflamme pas, au bout d'un certain temps, et que les papilles ne s'hypertrophient en même temps, entourant les granulations vraies et constituant alors ce qu'on a appelé les *granulations mixtes*. Lorsque cette inflammation s'est développée, on constate les signes d'une conjonctivite muco-purulente. En même temps, la conjonctive bulbaire se vascularise, et de fins vaisseaux s'avancent au-dessous de l'épithélium du limbe cornéen, et envahissent la partie supérieure de la cornée. On observe bientôt un état dépoli de cette dernière membrane, limité à la même région, et qui à lui seul permet souvent de diagnostiquer la présence des granulations de la paupière supérieure.

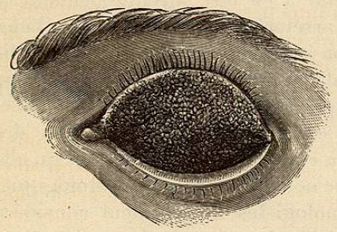

Fig. 40. — Granulations mixtes de la face interne de la paupière supérieure.

Non seulement la conjonctive bulbaire se vascularise, mais elle s'épaissit et peut devenir le siège de granulations. Peu à peu se constitue un *pannus* qui envahit parfois toute la conjonctive bulbaire et recouvre la cornée.

Les phénomènes réactionnels sont alors des plus marqués. La douleur est vive, la sécrétion purulente et abondante; il y a de la photophobie et tous les signes d'une ophtalmie grave, qui retentit jusque sur les membranes profondes.

Souvent aussi des ulcérations de la cornée se produisent et se terminent par la perforation avec toutes les conséquences qu'elle entraîne. Lorsque la cornée échappe à ces graves complications et qu'il ne se forme pas de staphylome, elle recouvre plus tard sa transparence, mais avec un certain degré d'astigmatisme irrégulier.

Lorsqu'à côté des granulations vraies il se développe une hypertrophie lymphoïde de la conjonctive, les saillies constituées par les follicules clos hypertrophiés ne peuvent être que très difficilement distinguées de celles que forment les granulations. C'est là ce qu'on a appelé les *granulations diffuses*; mais ces dénominations variées sont propres à jeter le trouble dans la description et ne méritent pas d'être conservées.

Après un temps souvent fort long, qui se compte généralement par mois, les granulations entrent dans la période d'atrophie et de cicatrisation. Elles deviennent grisâtres et se rétractent. La rétraction cicatricielle se produit, à la face interne des cartilages tarses, sous la forme de traînées parallèles, au bord libre des paupières, et toujours distantes de plusieurs millimètres de ce bord. Il y a atrophie et rétraction cicatricielle de la conjonctive, qui devient blanchâtre. En même temps, le cartilage tarse subit un travail analogue. Il se déforme, se ratatine et s'incurve en dedans. Les glandes de Meibomius disparaissent par atrophie, et les follicules pileux se dévient ou se détruisent.

Il en résulte des changements considérables dans la conformation de la paupière supérieure. Presque toujours, il se produit un certain degré d'entropion et de trichiasis. Souvent, il s'établit des adhérences anormales entre la paupière et le globe de l'œil, et la disparition plus ou moins étendue de la conjonctive atrophiée détermine du xérosis.

Les voies lacrymales elles-mêmes, participent souvent aux désordres causés par la présence des granulations. Les changements de configuration des paupières entraînent forcément une déviation des points lacrymaux, cause d'épiphora. La muqueuse du sac lacrymal et du canal nasal sont même quelquefois envahies par les granulations.

Marche. — Durée. — La conjonctivite granuleuse a un début insidieux et une marche chronique. Elle est sujette à des exacerbations brusques, à des poussées d'inflammation; enfin, elle présente des récidives qui obligent le chirurgien à surveiller attentivement les paupières des sujets qui en ont été atteints une première fois.

La durée de la conjonctivite granuleuse est toujours longue; elle se compte par mois, alors même qu'un traitement régulier est institué, et, lorsqu'elle a déterminé certaines complications, les accidents peuvent se prolonger pendant des années.

Complications. — Les complications qui se produisent dans le cours de l'évolution des granulations s'observent du côté de la conjonctive, du côté de la cornée et du côté des voies lacrymales.

La complication conjonctivale la plus fréquente consiste dans l'apparition d'une ophtalmie purulente, avec toutes les suites qu'elle comporte. Cependant, lorsque cette complication reste modérée et est convenablement traitée, elle peut être considérée comme plutôt favorable, car elle amène souvent la guérison des granulations et du pannus qui les accompagne. On sait que la constatation de cette influence favorable a déterminé quelques ophtalmologistes à tenter la guérison du pannus vasculaire diffus par l'inoculation du pus blennorragique. Cette thérapeutique périlleuse est aujourd'hui abandonnée.

Parmi les suites éloignées des complications conjonctivales doivent être comptées toutes les difformités des paupières qui résultent de la rétraction cicatricielle. Elles obligent à recourir ultérieurement à des opérations.

[*E. DELENS.*]

Les complications cornéennes ont été déjà énumérées. Nous avons indiqué leur siège spécial, au début, au tiers supérieur de la cornée. Lorsqu'il n'y a qu'un peu de dépoli de la cornée, ou une légère vascularisation sous-épithéliale, le traitement des granulations suffit pour remédier à cet état. Mais le pannus peut envahir toute la surface cornéenne et devenir lui-même granuleux. La gravité de cette complication est très grande. Les abcès, les ulcérations suivies de perforations, comptent au nombre des complications de la conjonctivite granuleuse et entraînent la formation d'opacités persistantes, de staphylomes et de leucomes adhérents. Il n'est pas rare non plus de voir, à la suite, se produire des accidents glaucomateux.

Pronostic. — Il est toujours sérieux. Alors même que les granulations sont convenablement traitées, elles ne disparaissent jamais sans laisser des cicatrices persistantes de la conjonctive et du cartilage tarse. En outre, elles sont sujettes à des récidives.

Le pronostic devient grave lorsque se produisent les complications cornéennes. Nous n'avons pas besoin de revenir sur l'énumération et les conséquences de ces complications. Qu'il nous suffise de dire qu'en Belgique, à l'époque où sévissait cette maladie, de 1816 à 1834, il y eut, dans l'armée, 4000 soldats qui devinrent complètement aveugles et 10 000 dont la vue fut gravement compromise.

On a remarqué que les granulations sont plus graves et produisent plus fréquemment des complications cornéennes chez les sujets qui ont les paupières fermes et bien appliquées sur le globe de l'œil. Les sujets à paupières lâches et flasques sont généralement moins gravement atteints.

Diagnostic. — Les caractères par lesquels se distingue la granulation vraie ou trachome, de l'hypertrophie des papilles ou des follicules clos de la conjonctive, ont été indiqués à propos de l'anatomie pathologique.

Rappelons cependant que l'hypertrophie des papilles s'observe surtout après la conjonctivite purulente; qu'elle envahit toute la conjonctive palpébrale, depuis le bord libre jusqu'au cul-de-sac; qu'elle présente des saillies plus nombreuses, plus vasculaires, plus régulières que celles des granulations, séparées par des sillons moins profonds; enfin, qu'elles disparaissent sans laisser de traces sur la conjonctive.

La conjonctivite *folliculaire* caractérisée par l'hypertrophie des follicules clos siège surtout à la paupière inférieure et au niveau du cul-de-sac conjonctival inférieur. Les saillies qui la constituent sont plus transparentes que les granulations, elles sont plutôt ovalaires qu'arrondies, et leur présence ne détermine pas une inflammation vive de la conjonctive.

Lorsque la conjonctivite folliculaire existe à l'état simple, elle se distingue facilement, surtout par son siège, de la conjonctivite granuleuse.

Mais, dans certains cas, on voit coexister sur une même paupière les granulations vraies, l'hypertrophie des papilles et celle des follicules clos. C'est cette forme de conjonctivite qui a été décrite sous le nom de *granulations diffuses*. La distinction des follicules clos et des granulations devient à peu près impossible dans ce cas.

Toutes les fois qu'on se trouve en présence d'un malade présentant, avec une certaine paresse de la paupière supérieure, des troubles de la vue ou des signes d'irritation même légers, on ne devra pas négliger de retourner complètement

la paupière supérieure et d'examiner les culs-de-sac. On évitera ainsi l'erreur qui a fait prendre quelquefois des granulations au début pour de simples troubles de réfraction ou d'asthénopie accommodative.

Traitement. — La propagation de la conjonctivite granuleuse par contagion impose au chirurgien un certain nombre de mesures prophylactiques dont il ne doit pas se départir. Les individus atteints devront être autant que possible isolés, lorsque surtout ils vivent en commun dans les casernes, les prisons, les écoles. Ils éviteront de se servir de linges ou d'éponges et emploieront pour les lotions oculaires le coton hydrophile qui sera détruit, dès qu'il aura servi une fois.

Les instruments, et en particulier les pinceaux, qui se trouvent en contact avec les paupières au moment des pansements, devront ne jamais servir qu'à un seul malade. On a signalé la propagation de la maladie, par les compte-gouttes employés aux instillations communes dans les cliniques oculaires, et les doigts du chirurgien ont, sans doute, plus d'une fois, transmis la conjonctivite granuleuse. Des soins minutieux de propreté sont donc indispensables.

L'emploi des moyens hygiéniques ne sera pas négligé. Bien que le traitement local des granulations soit le seul réellement efficace, on se trouvera généralement bien de changer les malades de milieu et, s'ils peuvent séjourner à la campagne, la guérison sera plus rapide. Quoique la conjonctivite granuleuse ait une influence fâcheuse sur la santé générale, il n'y a pas lieu d'instituer de médication interne spéciale, mais tous les toniques seront prescrits avec avantage.

Le traitement local des granulations, *lorsqu'il n'y a pas de complications*, consiste dans l'emploi du glycérolé de sulfate de cuivre à 1 pour 10. Ce glycérolé est appliqué avec un pinceau sur la paupière retournée et sur les culs-de-sac de la conjonctive. Les cautérisations sont répétées tous les jours ou tous les deux jours, suivant que la réaction produite après chaque séance est plus ou moins vive.

Lorsque les granulations sont peu nombreuses et nettement isolées, on peut substituer au glycérolé la cautérisatiou avec le crayon de sulfate de cuivre, dont l'action est plus facile à limiter. Néanmoins, on ne doit pas oublier que le résultat des cautérisations doit être, avant tout, de provoquer une vascularisation des granulations qui hâte leur organisation en tissu conjonctif.

Il arrive souvent qu'après avoir amélioré l'état des paupières les cautérisations cuivriques deviennent inefficaces. On leur substitue alors les cautérisations avec le glycérolé au tannin à 1 pour 10, ou avec une solution d'acétate de plomb dans les mêmes proportions. On évitera toutefois l'emploi de l'acétate de plomb, s'il y a une desquamation épithéliale de la cornée.

Dans l'intervalle des cautérisations, les malades feront de fréquentes lotions des paupières, ou des applications de compresses trempées dans une solution d'acide borique à 4 pour 100.

Lorsque les granulations s'accompagnent de saillies végétantes très marquées, ordinairement dues à une hypertrophie papillaire, on fera précéder les cautérisations de scarifications. L'excision des granulations et surtout l'excision du cul-de-sac de la conjonctive doivent être rejetées.

Les poudres d'iodoforme, d'acide borique, projetées avec un pinceau dans

les culs-de-sac de la conjonctive, agissent comme adjuvants des moyens indiqués plus haut.

Costomiris (d'Athènes) a préconisé (*Compte rendu de l'Académie des sciences*, 10 septembre 1889) le massage des paupières, combiné à l'emploi de l'acide borique répandu en poudre impalpable sur la conjonctive palpébrale.

Le naphtol, essayé dans le traitement des granulations, ne paraît pas avoir donné les résultats espérés.

Lorsque les granulations ont, en partie, disparu, on éloigne les cautérisations, mais on ne les cesse pas brusquement, de crainte des récidives.

Hans Ader a employé avec succès la destruction des granulations par la pointe du galvano-cautère. Chaque granulation est touchée isolément et l'emploi de la cocaïne rend indolore cette cautérisation (*Collège médical de Vienne*, séance du 13 octobre 1890).

Galezowski pratique l'excision des culs-de-sac conjonctivaux à l'aide d'une pince spéciale.

Mais c'est surtout au *brossage* que Sattler, Abadie et Darier ont eu recours dans ces dernières années. Il exige l'anesthésie générale et l'enroulement des paupières renversées autour d'une pince à forcipressure; on scarifie alors profondément la surface granuleuse et on la frotte avec une brosse dure trempée dans une solution de sublimé à 1 pour 500.

S'il existe des complications, le traitement doit être modifié ainsi qu'il suit :

Les érosions de la cornée et l'existence d'un pannus léger ne donnent pas lieu à une thérapeutique spéciale. Mais s'il y a un pannus considérable, on aura recours soit à la *péritomie*, c'est-à-dire à l'excision de la conjonctive autour de la cornée, soit à la cautérisation avec le galvano-cautère. Dans ces deux cas, on se propose de détruire les vaisseaux qui recouvrent la cornée.

C'est dans ces cas qu'a été proposée et pratiquée (F. Jæger et Piringer) l'inoculation du pus blennorragique, heureusement remplacé aujourd'hui par la macération de jéquirity dont l'action est moins dangereuse et provoque néanmoins la purulence. De Wecker, qui a introduit en France l'emploi de ce médicament, substitue quelquefois à la macération la poudre de cette graine projetée avec un pinceau sur la conjonctive. La macération de jéquirity est obtenue en faisant macérer 10 grammes de graines pendant vingt-quatre heures dans 500 gr. d'eau. La solution qu'on obtient ainsi est passée avec un pinceau sur la conjonctive trois fois par jour jusqu'à ce qu'il se développe une conjonctivite purulente qu'on traite alors comme une conjonctivite purulente ordinaire.

La formation d'abcès dans l'épaisseur de la cornée ou d'ulcérations à la surface exige l'emploi du collyre à l'ésérine deux ou trois fois par jour et quelquefois la cautérisation avec le galvano-cautère.

Dans le cas de perforation de la cornée, on devra aussi cautériser avec le galvano-cautère pour détruire la portion de l'iris enclavée et empêcher le développement d'un staphylome.

Les autres complications qui se produisent consécutivement du côté de la conjonctive (xérosis, cicatrices vicieuses), des paupières (entropion, trichiasis, blépharophimosis, déformations du cartilage tarse), exigent l'emploi d'opérations qui seront indiquées à propos des affections des paupières.

7° *CONJONCTIVITE FOLLICULAIRE*

Sous le nom de conjonctivite folliculaire, on décrit une inflammation, ou mieux un état de la conjonctive résultant de l'infiltration lymphoïde des follicules clos et se traduisant par des saillies hypertrophiques à la surface de la muqueuse et par des signes qui ont de l'analogie avec ceux de la conjonctivite catarrhale.

La conjonctivite folliculaire existe souvent en même temps que les granulations vraies.

Anatomie pathologique. — Nous avons déjà, à propos des granulations, indiqué la constitution des follicules clos hypertrophiés. Ils sont entourés d'une enveloppe qui manque dans le trachome. Waldeyer a, cependant décrit des follicules dans lesquels l'enveloppe fait défaut, et qui ne sont formés que par un amas de cellules lymphoïdes comme les trachomes; mais il n'existe pas de

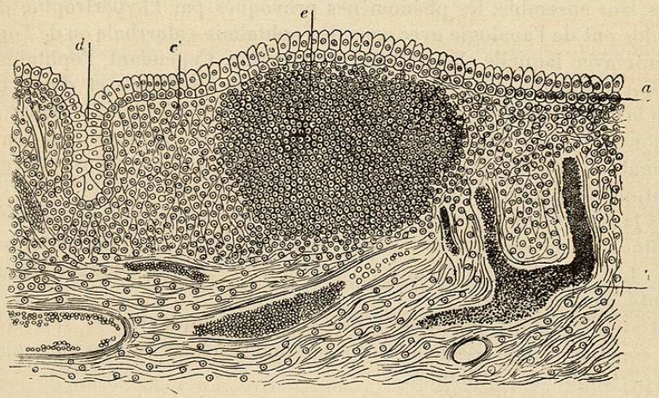

Fig. 41. — Coupe d'un follicule clos dans la conjonctivite folliculaire. (Panas.)

tissu conjonctif ni de vaisseaux au-dessous de ces amas. On admet dans les follicules hypertrophiés, comme dans les granulations, la présence d'un coccus, sans que son rôle soit encore suffisamment déterminé.

Les cellules des follicules clos disparaissent sans laisser de traces et ne sont pas remplacées par un tissu de cicatrice comme celles de granulations vraies.

Étiologie. — La transmission par contagion de la conjonctivite folliculaire est admise par tous les observateurs. On la voit se propager dans tous les milieux encombrés, dans les casernes, les écoles, sur les navires.

Elle résulte aussi de l'emploi prolongé du collyre à l'atropine ou à l'ésérine. Quelques sujets jouiraient même, dit-on, d'une telle sensibilité, qu'une seule instillation du collyre à l'atropine suffirait pour déterminer chez eux la production de la conjonctivite folliculaire. Cette action du collyre dépend peut-être de la présence de bacilles et de spores dans le liquide qui sert de véhicule.

Symptomatologie. — On observe la conjonctivite folliculaire à l'état aigu et à l'état chronique.

A l'*état aigu*, il y a une injection de la muqueuse de la face interne de la paupière inférieure et une turgescence de la muqueuse du cul-de-sac inférieur. C'est dans ce cul-de-sac et vers les commissures que siègent les follicules clos hypertrophiés. Ils forment des saillies ovalaires, disposées en séries linéaires; ils sont rosés ou jaunâtres, semi-transparents. La muqueuse du cul-de-sac est souvent plutôt œdémateuse que véritablement hypérémiée. On signale aussi une inflammation d'apparence érysipélateuse des paupières, plus marquée vers le grand angle de l'œil.

La paupière et le cul-de-sac supérieurs de la conjonctive ne sont presque jamais le siège de l'hypertrophie des follicules.

La conjonctive bulbaire est le plus souvent hypérémiée, et il y a de l'injection périkératique. On observe même, à un examen attentif, une altération superficielle du limbe de la cornée.

La sécrétion de la conjonctivite folliculaire est plutôt séro-purulente que catarrhale.

Dans leur ensemble, les phénomènes provoqués par l'hypertrophie des follicules clos ont de l'analogie avec ceux de l'ophtalmie catarrhale ou de l'ophtalmie purulente avec laquelle elle peut être confondue. Cependant, l'ophtalmie purulente s'accompagne d'une turgescence du corps papillaire et d'une injection vive de la conjonctive, qui n'existe pas dans la conjonctivite folliculaire. Lorsque la conjonctivite folliculaire résulte de l'action du collyre à l'atropine, on signale la formation, autour de la cornée, d'un chémosis dur qui résulterait d'une infiltration lymphoïde de cette partie de la muqueuse.

Dans la *forme chronique*, le développement de tous les phénomènes est beaucoup plus lent, et surtout les signes d'irritation de la conjonctive bulbaire font défaut. La sécrétion est abondante et claire, à peine mélangée de quelques filaments.

C'est au niveau du cul-de-sac inférieur de la conjonctive et vers les angles qu'on constate l'épaississement de la muqueuse et les saillies caractéristiques de l'hypertrophie des follicules.

La forme chronique s'observe plus fréquemment que la forme aiguë. Nous avons dit, en outre, qu'elle accompagnait souvent le développement des vraies granulations.

Pronostic. — Le pronostic de la conjonctivite folliculaire est beaucoup moins sérieux que celui de la conjonctivite granuleuse, parce que les follicules disparaissent sans laisser de cicatrices. Mais la durée de la maladie est souvent fort longue, et les récidives s'observent fréquemment.

Traitement. — Outre le traitement prophylactique consistant dans l'emploi des antiseptiques en lotions et l'isolement des malades atteints dans les milieux encombrés, la conjonctivite folliculaire réclame l'usage des cautérisations. Mais on doit proscrire les cautérisations fortes et se contenter de toucher la muqueuse des culs-de-sac avec une solution d'acétate de plomb étendue de moitié eau, ou une solution de sublimé à 1 pour 1000 (de Wecker).

Lorsque la conjonctivite résulte de l'action du collyre à l'atropine, on devra en cesser l'emploi et le remplacer, par des onctions faites sur les paupières avec une pommade belladonée.

II. — Ulcérations de la conjonctive.

A. — *ULCÉRATIONS TUBERCULEUSES ET LÉPREUSES*

La tuberculisation de la conjonctive a été signalée pour la première fois par Köster en 1873. Sattler, Walb, Gérin-Roze, Gayet en ont rapporté des exemples, et Valude (*De la tuberculose oculaire*, in *Études expérimentales et cliniques sur la tuberculose*. Paris, 1887) en a compté 23 observations publiées depuis 1873.

La tuberculisation de la conjonctive est encore mal connue, mais sans doute, beaucoup plus fréquente qu'elle ne semblerait, d'après le petit nombre des observations recueillies.

Elle est ordinairement secondaire et coexiste avec d'autres lésions tuberculeuses. adénites cervicales, abcès froids, etc. On connaît cependant quelques faits de tuberculisation primitive (Dufour, 1881; Falchi, 1883; Gayet, 1885). Sur la malade de Gayet, on a pu suivre l'évolution et la généralisation ultérieure de la maladie.

Au début, le tubercule se présente sur la conjonctive tarsienne, sous la forme de petites granulations d'un gris bleuâtre qui deviennent ensuite jaunes, se ramollissent et s'ulcèrent. Elles se développent surtout à la paupière supérieure.

L'ulcération tuberculeuse présente une coloration d'un jaune sale; le fond est excavé, finement grenu; les bords sont à pic, indurés, saillants, déchiquetés.

L'ulcération tuberculeuse détermine d'abord du larmoiement, puis une conjonctivite muco-purulente. Elle s'accompagne de douleurs et d'une adénite pré-auriculaire précoce à peu près constante.

L'ulcération marche lentement, et elle n'a pas de tendance à se cicatriser.

L'ulcération tuberculeuse peut être confondue avec le chancre de la conjonctive et avec le lupus.

Le chancre s'accompagne de l'engorgement pré-auriculaire comme l'ulcère tuberculeux, mais l'induration de sa base est plus marquée et il a une tendance à la cicatrisation qui manque dans l'ulcération tuberculeuse. Le lupus est indolent, sa marche est extrêmement lente, et il ne s'accompagne pas d'adénite pré-auriculaire.

Avant la période d'ulcération, le diagnostic des granulations tuberculeuses est très embarrassant. Rhein (*Arch. f. Ophtalmol.*, XXXIV, 3, p. 68) a même prétendu que ces granulations ne différaient, ni cliniquement ni histologiquement, des granulations du trachome, et que la présence du bacille de Koch pouvait seule les caractériser.

Primitives ou secondaires, les ulcérations tuberculeuses de la conjonctive ont un pronostic grave.

Les ulcérations secondaires doivent être pansées avec la poudre d'iodoforme. On peut aussi les cautériser avec le naphtol camphré, comme on le fait pour les ulcérations tuberculeuses de la langue.

Si le diagnostic d'ulcère tuberculeux primitif était bien établi, il ne faudrait pas hésiter à pratiquer une large excision, suivie de cautérisation avec le galvano-cautère.

[*E. DELENS.*]

Les lésions de la *lèpre* sont histologiquement voisines de celles du tubercule. Elles sont constituées par des cellules endothéliales conglomérées et des bacilles. Elles siègent au limbe scléro-cornéen. Le diagnostic de ces ulcérations se fait surtout par la constatation des autres lésions de la lèpre sur la peau de la face et des membres.

B. — *LUPUS*

Les ulcérations du lupus ne se développent sur la conjonctive que lorsque les parties voisines sont déjà envahies depuis un certain temps. Le lupus est donc toujours secondaire sur cette membrane.

Il envahit surtout la paupière inférieure et débute par la portion tarsienne de la conjonctive sous la forme de granulations bourgeonnantes plus développées que celles du trachome. Il se fait des éruptions successives suivies de cicatrisations dont l'aspect, comme à la peau, est caractéristique. Ces cicatrices produisent un symblépharon ou un ectropion. Dans ce dernier cas, on voit la conjonctive hypérémiée et boursouflée.

Le traitement à opposer au lupus de la conjonctive consiste à pratiquer le raclage avec une curette tranchante et à cautériser ensuite avec le nitrate d'argent.

C. — *ULCÉRATIONS SYPHILITIQUES*

La conjonctive n'est que très rarement le siège d'ulcérations syphilitiques. On y a observé cependant des accidents primitifs, des lésions secondaires et même des lésions tertiaires.

Le *chancre* de la conjonctive occupe le plus souvent le bord de la paupière. Dans quelques cas, il siège exclusivement sur la conjonctive bulbaire et au voisinage du cul-de-sac conjonctival. Il se présente sous l'aspect d'une ulcération à fond pultacé, reposant sur une base indurée et parcheminée. Au pourtour de l'ulcération existe une injection de couleur violacée. Le ganglion pré-auriculaire est constamment engorgé (Touchaleaume, *Étude sur le chancre syphilitique de la conjonctive*, Thèse de Paris, 1889).

Les *éruptions secondaires* de la syphilis sont encore plus rares que l'accident primitif sur la conjonctive. Le professeur A. Fournier (Savy, *Des éruptions de la conjonctive*, Thèse de Paris, 1876) y a observé le développement d'une papule de couleur cuivrée, de 5 millimètres de diamètre de forme circulaire, présentant une légère saillie et coexistant avec une éruption de papules à la face. Desmarres a vu un cas de syphilide tuberculeuse de la conjonctive.

Les *gommes* sont tout à fait exceptionnelles. De Wecker en a observé un cas. La tumeur avait le volume d'une fève et siégeait près du limbe de la cornée, à la partie externe. Elle était de couleur rouge violacé, de consistance élastique, avec injection de la conjonctive à son pourtour. Elle avait été prise pour un épithélioma, et s'en distinguait seulement par une élasticité particulière et la diaphanéité de ses bords.

Dès que le diagnostic d'une lésion primitive, secondaire ou tertiaire, est établi, le traitement antisyphilitique doit être institué sans retard.

III. — **Lésions non inflammatoires de la conjonctive.**

ŒDÈME SOUS-CONJONCTIVAL

Toutes les inflammations de la conjonctive s'accompagnent d'un certain degré d'infiltration, mais le *chémosis inflammatoire* ne doit pas être décrit à part. Il fait partie intégrante des phénomènes habituels de l'inflammation.

On observe aussi un *chémosis séreux* lorsqu'il se développe une inflammation aux paupières, telles que le furoncle, l'orgelet.

Enfin, chez les malades atteints d'affections cardiaques ou rénales, l'œdème de la conjonctive existe quelquefois au même titre que les autres hydropisies.

L'*œdème essentiel* de la conjonctive est, au contraire, extrêmement rare. On le rencontre chez des personnes anémiques ou arthritiques, chez des femmes principalement dont les urines ne renferment pas de traces d'albumine. Dans ces cas, dont la cause échappe, on doit se borner à un traitement local tel que l'application d'un bandeau compressif. Si l'œdème prenait des proportions excessives, il y aurait lieu d'y pratiquer des mouchetures.

Dans le cas où l'œdème se rattacherait à la diathèse arthritique, il y aurait indication de prescrire le salicylate de soude à l'intérieur.

XÉROPHTALMIE — XÉROSIS

Hermanowicz, De la thérapeutique de la blépharite ciliaire et des altérations anatomo-pathologiques de la xérophtalmie. Thèse de Paris, 1873. — Tixier, De la xérophtalmie. Thèse de Paris, 1875. — Fruger, De la xérophtalmie. Thèse de Paris, 1880.

Sous le nom de *xérosis*, *xérophtalmie*, on décrit, depuis les travaux de Schmidt (1803) et de Von Ammon, un état de sécheresse avec atrophie de la conjonctive et lésions concomitantes de la cornée qui aboutit ordinairement à la perte à peu près complète de la vision. Le xérosis complique souvent les lésions du symblépharon.

Étiologie. — L'étiologie du xérosis est encore mal connue. On ne l'observe pas dans la jeunesse. Chez l'adulte, on le voit succéder quelquefois à une conjonctivite granuleuse ou diphtéritique. Souvent aussi, il se développe sans cause appréciable, ou bien il coïncide avec le psoriasis ou le pemphigus d'autres régions.

Bitot, Villemin, Netter ont noté la présence de petites plaques de xérosis épithélial sur la conjonctive oculaire des sujets atteints d'héméralopie idiopathique (Lecœuvre, *Sur une épidémie d'héméralopie avec xérosis épithélial*, Thèse de Paris, 1895-1896).

Pathogénie et anatomie pathologique. — L'atrophie de la glande lacrymale ne suffit pas à produire le xérosis, car la lubrifaction de la muqueuse oculaire est assurée par la sécrétion des glandes spéciales qui existent dans la conjonctive surtout au voisinage de ses culs-de-sac. L'ablation de la glande lacrymale ne produit pas, en effet, de xérosis.

L'idée d'une lésion primitive de l'innervation émise par Vidal est rationnelle, mais n'a pas jusqu'ici été vérifiée anatomiquement. Celle d'une lésion conco-