mitante de la capsule de Tenon, soutenue par Warlomont et Testelin, manque également de preuves.

Kuschler et Neisser ont décrit un bacille particulier à la xérophtalmie, mais on a reconnu qu'il existe normalement dans les sécrétions de la conjonctive (Leber).

Les seules lésions certaines de cette affection consistent dans une atrophie de la conjonctive dont les papilles, les glandes et les vaisseaux même ont été trouvés atrophiés.

Symptomatologie. — Ce qui frappe tout d'abord, lorsqu'on examine un œil atteint de xérosis, c'est la sécheresse et le changement de coloration de la conjonctive. Cette membrane, dans sa portion bulbaire, est devenue grisâtre, a perdu son brillant et sa transparence. Quelquefois elle a une teinte brunâtre. Son épithélium desséché forme comme un dépôt furfuracé à sa surface, et constitue, dans les degrés avancés, de véritables squames. La conjonctive tend de plus en plus à prendre les caractères de la peau; il y a une sorte de cutanisation de la muqueuse. Des plis se forment sur la portion bulbaire et parfois entourent circulairement la cornée. Les culs-de-sac conjonctivaux s'effacent ou présentent des brides; ils arrivent à être presque de niveau avec le rebord palpébral. Dans ces conditions, on comprend que des troubles graves se produisent du côté de la cornée.

Cette membrane perd, en effet, de bonne heure, son aspect brillant et sa transparence. Sa couche épithéliale s'épaissit et devient grisâtre; on l'a comparée, pour l'aspect, à une baudruche. Elle est recouverte d'une sorte de poussière épithéliale ou de petites écailles grises qui, en se mélangeant au peu de sécrétion qui persiste, forment une émulsion mousseuse sur le bord des paupières.

Du côté des paupières, on observe souvent du trichiasis, et toujours une gêne plus ou moins marquée des mouvements. Lorsque les culs-de-sac de la conjonctive sont détruits, tous les inconvénients du symblépharon se produisent, les mouvements d'occlusion sont gênés ou impossibles, et le défaut de rapprochement des bords palpébraux augmente encore la dessiccation de la cornée en la laissant en permanence exposée au contact de l'air.

En même temps, on constate que la caroncule lacrymale est détruite, les points lacrymaux oblitérés et que le sac lacrymal participe à l'atrophie générale de la conjonctive.

La cornée a perdu non seulement sa transparence, mais sa sensibilité, comme on peut s'en assurer en promenant à sa surface l'extrémité d'un stytet.

La sécrétion lacrymale n'est même plus provoquée par les excitations de la pituitaire.

La vision est affaiblie en raison du degré d'opacification de la cornée; par les progrès de la maladie le patient arrive à n'avoir plus qu'une perception quantitative de la lumière et devient incapable de se conduire.

Phénomène remarquable, à moins de complications, la maladie évolue sans douleur, à ses différentes périodes.

Diagnostic. — Le xérosis vrai a un aspect caractéristique. L'absence de toute sécrétion donne à l'œil une apparence de sécheresse qui ne permet pas de confondre cette affection avec les opacités de la cornée, ou les adhérences du symblépharon, qui gardent toujours un aspect brillant et humide.

Dans les affections typhoïdes graves, dans l'inanition, dans le choléra, la cornée perd sa transparence et la conjonctive se dessèche quelquefois dans les parties exposées au contact de l'air. Mais cet état n'a rien de commun avec le xérosis vrai.

De Wecker a décrit sous le nom de *xérosis épithélial* une altération partielle de la conjonctive dont une variété occupe le limbe conjonctival et se reproduit quelquefois d'une manière périodique chez le même individu. Cette forme de xérosis s'accompagne souvent d'héméralopie, coïncide avec des troubles de la nutrition générale et constitue évidemment une affection distincte du xérosis proprement dit.

Pronostic. — Le pronostic du xérosis est fort grave et sa durée illimitée. Le traitement n'a que peu d'action sur la marche de cette affection et elle se termine ordinairement par la perte de la vision.

Traitement. — On ne connaît pas de traitement efficace du xérosis. On peut atténuer les effets de la sécheresse de la conjonctive en faisant entre les paupières des instillations répétées d'une solution faiblement alcaline, ou de quelques gouttes de glycérine. La vaseline déposée en petite quantité dans les culs-de-sac permet momentanément un glissement plus facile des paupières. Mais ce ne sont là que des moyens palliatifs.

Ollier a préconisé la suture temporaire des paupières. Nous l'avons vue donner un résultat d'abord satisfaisant chez un malade auquel nous avons laissé les paupières suturées pendant six mois. Mais l'affection s'est reproduite néanmoins quelques semaines après la désunion. De Wecker conseille d'administrer à l'intérieur le fer, l'arsenic ou l'huile de foie de morue.

PTÉRYGION

Boudouly, Du ptérygion. Thèse de Paris, 1877. — Larroque, Étude sur le ptérygion. Thèse de Paris, 1877. — Carrassan, Du ptérygion. Thèse de Paris, 1888. — Darrigade, Du ptérygion et de son traitement par la méthode dite de l'enroulement. Thèse de Paris, 1884-1885. — G. Courtey, Étude sur le ptérygion. Thèse de Paris, 1893-1894.

Le ptérygion consiste en un épaississement membraneux de la conjonctive bulbaire en forme de triangle, dont la base répond à la périphérie et le sommet à la cornée sur laquelle il s'avance et qu'il tend à envahir.

Le ptérygion siège presque toujours du côté nasal et sa base répond à l'insertion du muscle droit interne. On le voit parfois se développer au côté externe. Il est absolument exceptionnel qu'il occupe un autre point.

Habituellement il n'y a qu'un ptérygion, mais souvent on en observe un sur chaque œil, symétriquement placé au côté interne. Beer a vu trois ptérygions sur un seul œil et Velpeau en aurait observé cinq. Le docteur Malgat (de Nice) a observé un garçon de seize ans qui portait sur les deux yeux quatre ptérygions formant une croix de Malte (thèse de Courtey).

Étiologie. — Le ptérygion ne se rencontre pas chez les enfants et chez les jeunes gens. On l'observe chez l'adulte ou chez les gens âgés et surtout chez l'homme. Guttierez-Ponce a signalé un cas d'hérédité du ptérygion dans une même famille pendant trois générations.

On le dit fréquent dans les pays chauds, à Madère, au Brésil, au Gabon. Les professions qui exposent les yeux à l'action des poussières irritantes, du feu ou d'un grand soleil y paraissent plus sujettes. Telles sont celles de maçon, de meunier, de palefrenier, de batelier. L'existence antérieure d'une pinguécula prédispose au développement du ptérygion.

Arlt a soutenu que l'apparition du ptérygion était précédée d'une ulcération de la cornée, mais l'observation n'a pas confirmé cette opinion et le plus ordinairement le ptérygion se développe en dehors de toute inflammation.

Anatomie pathologique. — Lorsque le ptérygion forme une membrane mince, blanchâtre et semi-transparente, il est désigné sous le nom de ptérygion ténu (*pterygium tenue*). Quand il constitue un repli plus épais, plus vasculaire il est appelé charnu, sarcomateux (*pterygium crassum*). Mais dans l'un et l'autre cas il ne renferme que les éléments normaux de la conjonctive, en proportion variable. Testelin avait signalé ce fait. Schreiter n'a trouvé, en effet, qu'une

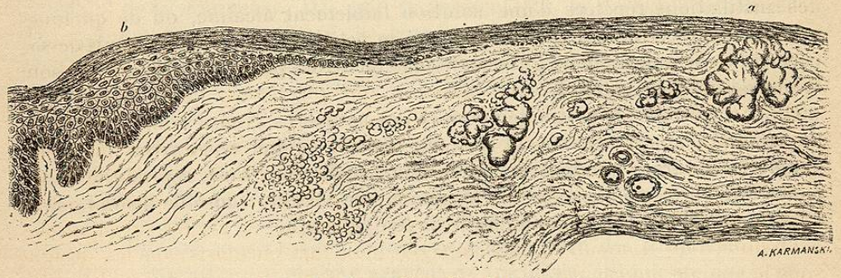

Fig. 42. — Coupe d'un ptérygion. (Panas.)

En *b* on voit la couche épithéliale de la conjonctive qui fournit des prolongements profonds pénétrant dans le stroma cornéen dissocié. En *a*, amas de substance vitreuse dont il existe sur la pièce plusieurs autres groupes analogues dont les deux supérieurs apparaissent granulés.

hypertrophie conjonctivale avec pullulation polypeuse dans le ptérygion sarcomateux. L'épithélium conjonctival normal se prolonge jusqu'au sommet et quelquefois entourant complètement celui-ci, s'adosse à l'épithélium cornéen.

Le ptérygion sarcomateux est le seul qui ait de la tendance à progresser sur la cornée.

Poncet a signalé l'existence de vibrions accumulés entre la cornée et le ptérygion. Mais ces vibrions ne paraissent jouer aucun rôle dans le développement de ce dernier. Fuchs (*Archiv. für Ophthalmologie*, 1892, t. XXXVIII, 2, p. 1) ne les a pas rencontrés. Pour lui, le ptérygion est toujours précédé par une pinguécula.

Symptomatologie. — Le ptérygion débute sans douleur, sans phénomènes inflammatoires. Ordinairement il est déjà constitué lorsque les malades remarquent son existence.

Il se présente alors sous l'apparence d'une membrane triangulaire plus ou moins épaisse. On y distingue le *corps*, le *col* et la *tête* ou sommet. Un léger rétrécissement se voit quelquefois au-dessous du col. Les bords du ptérygion au niveau du corps et du col ne se continuent pas insensiblement avec les parties voisines de la conjonctive ou de la cornée; on peut les soulever avec

l'extrémité d'un fin stylet et l'on constate l'existence d'un cul-de-sac plus ou moins profond. Jamais on ne voit le ptérygion, même au niveau du col, former un véritable pont permettant le passage du stylet.

Le sommet du ptérygion tend à s'avancer vers le centre de la cornée et il arrive quelquefois à la longue jusqu'en ce point, sans le dépasser cependant. C'est alors seulement qu'en obstruant le champ pupillaire, il cause des troubles visuels.

Exceptionnellement on a vu le sommet du ptérygion se bifurquer.

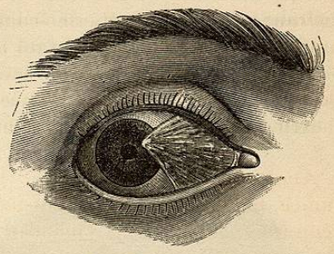

Fig. 43. — Ptérygion.

Bon nombre de ptérygions s'arrêtent à moitié chemin, sans envahir la partie de la cornée qui répond à la pupille. Ils présentent une minceur très grande et une demi-transparence. Dans cet état, ils restent indéfiniment stationnaires.

Diagnostic. — Le siège, l'apparence, la forme triangulaire du ptérygion le rendent facile à reconnaître. On ne le confondra pas avec les vascularisations temporaires de la kératite phlycténulaire qui affectent la même disposition, mais s'accompagnent de phénomènes inflammatoires.

Les opacités périphériques de la cornée qui succèdent aux poussées d'épisclérite s'en distinguent par leur forme plus arrondie et par l'absence de relief.

De Wecker signale, comme offrant avec le ptérygion une certaine ressemblance, les plis de la conjonctive qu'on voit quelquefois se greffer sur la cornée, à la suite d'un traumatisme accompagné d'un fort chémosis; on les désigne sous le nom de *ptérygoïdes* ou *faux ptérygions*. Mais c'est surtout avec les adhérences du symblépharon que l'on doit éviter de confondre le ptérygion.

Pronostic. — Le ptérygion est une affection bénigne. Le ptérygion sarcomateux entraîne seul des troubles fonctionnels lorsqu'il continue à progresser jusqu'au centre de la cornée et oblige alors le chirurgien à intervenir. En dehors de ce cas, le ptérygion constitue une simple difformité dont les patients demandent rarement à être débarrassés.

Il faut savoir cependant, que certains ptérygions s'enflamment et déterminent des conjonctivites.

Traitement. — On doit s'abstenir d'irriter le ptérygion par des cautérisations. Elles ont généralement pour effet d'en hâter la marche envahissante ou de créer des cicatrices plus difformes que la lésion primitive. De Condé dit cependant avoir obtenu de bons résultats de l'acétate de plomb en poudre fine appliqué pendant quelques secondes.

Darier a employé avec succès, dans un cas, la lanoline hydrargyrique (lanoline, 10 grammes; mercure métallique, 10 grammes.

Le docteur Ruelle, cité par Courtey, a vu un ptérygion guéri par le séjour à deux reprises dans une atmosphère chargée de poussière de tan.

Le plus habituellement, si l'on veut faire disparaître le ptérygion, il faut recourir à une opération. Les méthodes en usage sont le raclage, l'excision, la transplantation et la ligature.

[*E. DELENS.*]

Le *raclage* se fait à l'aide d'une petite curette tranchante, du sommet du ptérygion vers le limbe de la cornée. On pratique ensuite, comme le recommande Trousseau, une cautérisation de la sclérotique, au niveau du limbe, avec le galvano-cautère ou le thermo-cautère.

L'*excision* se fait en saisissant à son sommet le ptérygion avec des pinces à dents de souris et en le détachant à petits coups avec de fins ciseaux courbes, jusqu'à sa base qui est sectionnée à 3 ou 4 millimètres du bord de la cornée.

Arlt pratique cette opération avec un couteau à cataracte glissé au-dessous

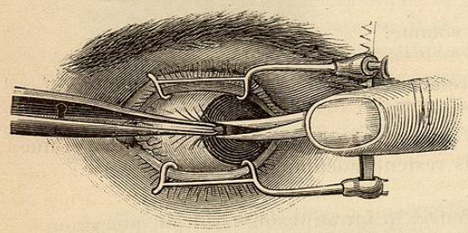

Fig. 44. — Excision du ptérygion.

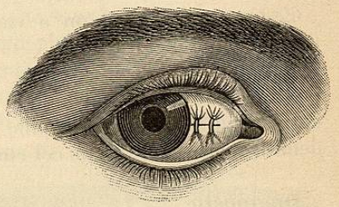

Fig. 45. — Suture de la conjonctive après l'excision du ptérygion.

de la base, le tranchant tourné vers la cornée. Le ptérygion est détaché de sa base vers son sommet en rasant la cornée. On réunit ensuite par des points de suture les lèvres de la plaie conjonctivale.

Pagenstecher laisse le ptérygion adhérent par sa base et réunit par la suture les lèvres de la conjonctive, entre cette base et la cornée.

La *transplantation*, imaginée par Desmarres père, procède d'abord comme l'excision, mais laisse le ptérygion adhérent par sa base. Une boutonnière est alors pratiquée dans la partie inférieure de la conjonctive à 4 millimètres du bord de la cornée et parallèlement à ce bord. C'est dans cette boutonnière qu'on engage et qu'on fixe par un ou deux points de suture l'extrémité du ptérygion. On laisse la plaie principale se cicatriser sans la réunir. Desmarres fils a proposé de diviser en deux le sommet du ptérygion et de fixer chaque languette dans une incision faite à chacune des lèvres de la conjonctive.

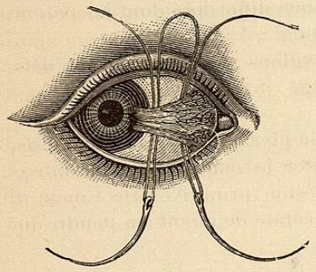

Fig. 46. — Ligature du ptérygion.

La *ligature* a été employée par Szokalski. Un fil de soie armé à chacune de ses extrémités d'une aiguille courbe est passé au-dessous du sommet et au-dessous de la base du ptérygion. On a ainsi, après avoir coupé le fil près des aiguilles, trois anses séparées, dont les bouts sont liés deux à deux, de manière que le ptérygion se trouve complètement isolé des parties sous-jacentes. Le ptérygion se mortifie et se détache au bout de quelques jours.

Ces diverses méthodes ne mettent pas à l'abri de la récidive. La ligature, procédé ingénieux, paraît avoir plus d'inconvénients que d'avantages et n'est plus employée. L'excision avec suture de la conjonctive est préférable. On peut

y joindre la cautérisation de la plaie cornéenne avec la pointe du galvano-cautère.

Chibret (*Archives d'ophtalmologie*, 1891, p. 528) a décrit un procédé qui réunit la dissection et la cautérisation du ptérygion à une autoplastie conjonctivale. Panas combine aussi, dans son procédé, la dissection, l'excision, la cautérisation et la suture de la conjonctive.

D'une manière générale, le traitement du ptérygion, en raison de la récidive possible et des cicatrices qu'il laisse sur la cornée, ne doit être entrepris que s'il existe une indication formelle.

PINGUÉCULA

On désigne sous ce nom, dont l'étymologie consacre une erreur anatomique, une élevure jaunâtre ou rosée de la conjonctive. Elle siège à une petite distance du limbe cornéen, presque toujours au côté interne, quelquefois au côté externe, mais constamment au niveau du diamètre horizontal de la cornée et sur les parties de la conjonctive habituellement exposées à l'air.

Le volume de la pinguécula varie de celui d'une tête d'épingle à celui d'une petite lentille. Elle est aplatie, recouverte par la conjonctive saine et occupe le tissu cellulaire sous-conjonctival. A peine voit-on, dans quelques cas, une légère vascularisation autour d'elle.

Elle n'est pas constituée par de la graisse, comme l'avait fait supposer sa couleur jaunâtre. Le microscope n'y montre que du tissu cellulaire avec des fibres élastiques, quelques vaisseaux et un amas de celles épithéliales pavimenteuses.

La pinguécula s'observe chez les individus d'un certain âge; on attribue, sans preuves, son développement au contact répété des petits corps étrangers qui viennent irriter la conjonctive. Elle paraît avoir des relations avec le ptérygion qu'elle précéderait habituellement, d'après Fuchs.

Elle ne constitue qu'une simple difformité, généralement peu apparente et n'entraîne pas de troubles fonctionnels.

Cependant elle s'entoure parfois d'une vascularisation assez prononcée qui peut lui donner l'apparence d'une phlyctène conjonctivale. On ne la confondra pas avec un épithélioma de la conjonctive au début.

Le pronostic de la pinguécula est bénin. Elle persiste indéfiniment sans entraîner d'inconvénients.

Si, pour des raisons spéciales, on était amené à l'enlever, on en ferait l'excision d'un coup de ciseaux et l'on réunirait les lèvres de la petite plaie par un point de suture.

LÈPRE

Les lésions de la lèpre, étudiées par Bull et Hansen, en Norwège, par Pétraglia, au Brésil, et par Sylvester, à Bombay, paraissent être pour la conjonctive toujours consécutives à celles de la cornée.

Elles se traduisent sur la conjonctive par un boursouflement diffus d'un aspect luisant et lardacé, de coloration blanc jaunâtre qui entoure le limbe de la cornée d'un bourrelet saillant (voy. Bègue, Thèse de Paris, 1889, *Des manifestations oculaires de la lèpre*).