IV

TUMEURS DE LA CONJONCTIVE

Boiteau, Des tumeurs épithéliales de la conjonctive bulbaire. Thèse de Paris, 1862. — Fabre, Des polypes de la conjonctive. Thèse de Paris, 1878. — Bimsenstein, Du mélanosarcome de la région antérieure et extérieure de l'œil, considéré surtout au point de vue clinique. Thèse de Paris, 1879. — Thou, Contribution à l'étude de quelques tumeurs rares de la conjonctive. Thèse de Paris, 1879. — Robineau, De quelques variétés de tumeurs malignes de la conjonctive. Thèse de Paris, 1882. — Larbouret, Contribution à l'étude des dermoïdes de l'œil. Thèse de Paris, 1884-1885.

1° *TUMEURS BÉNIGNES*

Lipome. — Le lipome du tissu cellulaire sous-conjonctival est une tumeur rare, ordinairement congénitale et coïncidant parfois avec d'autres anomalies.

Il est formé par du tissu graisseux qui semble n'être qu'une émanation du tissu graisseux de l'orbite. Le siège le plus fréquent de la tumeur est, d'après de Graefe, sous la conjonctive bulbaire entre le droit supérieur et le droit externe.

Le lipome se présente sous la forme d'une masse jaune, lobulée; la conjonctive est saine ou à peine un peu injectée à son niveau. Les seuls troubles fonctionnels résultant de la présence du lipome sont un peu de gêne des mouvements et une sensation de sécheresse. S'il est volumineux, il peut entraver, en raison de son siège habituel, l'écoulement des larmes (Saemisch).

Le lipome ne doit pas être confondu avec la pinguécula.

Si son volume devient gênant, on l'enlèvera par dissection et l'on réunira par la suture les lèvres de l'incision conjonctivale. Sil a des connexions avec le tissu cellulaire rétro-oculaire, on ne poussera pas trop loin la dissection.

Angiomes. — On observe parfois une ectasie avec état variqueux des vaisseaux de la conjonctive bulbaire, surtout vers la région externe. L'excision, dans ces cas, ne donne pas toujours un résultat satisfaisant (de Wecker).

L'angiome proprement dit de la conjonctive est congénital et n'est le plus souvent que l'extension d'une tumeur semblable des paupières. Il siège surtout au voisinage de la caroncule. Dans le cas où il prend un développement considérable, il arrive quelquefois à masquer en partie la cornée.

La cautérisation avec le galvano-cautère, ou mieux l'électrolyse est le traitement à employer contre l'angiome de la conjonctive. La ligature pourrait aussi être essayée. Dans les cas où l'angiome reste stationnaire, le mieux est de s'abstenir.

Polypes. — Les plaies accidentelles de la conjonctive et celles qui succèdent à la ténotomie donnent parfois naissance à un bourgeonnement mamelonné, susceptible de revêtir l'apparence polypeuse.

Les polypes proprement dits se développent sans cause connue sur la conjonctive, le plus souvent au niveau des culs-de-sac dans la région du repli semilunaire et au voisinage des points lacrymaux. Ils forment de petites tumeurs

pédiculées, d'apparence mamelonnée, d'un rouge pâle, de consistance friable et ressemblant à un amas de végétations. Leur forme donne l'idée d'une hypertrophie papillaire.

Leur structure est, en effet, analogue à celle des papilles. Histologiquement ce sont des granulomes ou des papillomes. Une couche de cellules épithéliales polygonales les revêt. Le pédicule se continue avec le tissu cellulaire sous-conjonctival.

Les polypes déterminent une gêne mécanique en rapport avec leur volume et donnent lieu à un peu d'irritation conjonctivale, rarement à de petites hémorragies.

L'ablation en est facile. Il suffit de les exciser un peu au delà de leur point d'implantation après les avoir saisis avec une pince à mors fins. Le galvano-cautère permet d'arriver au même résultat.

Kystes. — 1° On observe dans le tissu cellulaire sous-conjonctival de petits kystes à parois minces, transparentes, à contenu limpide, dont l'origine est inconnue.

On a cru qu'ils résultaient d'un traumatisme, mais peut-être les a-t-on, dans ce cas, confondus avec les épanchements séreux sous-conjonctivaux qui résultent quelquefois d'une petite fistule du limbe scléro-cornéen ou d'une cicatrice cystoïde de cette région.

Les kystes proprement dits sont mobiles avec la conjonctive qui les recouvre; ils ont depuis le volume d'un grain de blé jusqu'à celui d'une fève. Ils siègent en général sous la conjonctive bulbaire et vers la partie externe. Sichel fils pense qu'ils occupent plutôt le cul-de-sac inférieur de la conjonctive. Wharton Jones, Sichel père et fils ont examiné histologiquement la structure de ces kystes sans rien découvrir de caractéristique dans leur paroi ou leur contenu.

Ils ne déterminent que des troubles fonctionnels insignifiants.

2° On signale aussi l'existence de kystes presque toujours congénitaux siégeant près du bord cornéen. Ces kystes, à parois plus épaisses que les précédents, ont un aspect laiteux et renferment un liquide également transparent. Mais ils ne sont pas mobiles et adhèrent plus ou moins au limbe scléro-cornéen. Ils ont probablement la même origine que les dermoïdes.

3° De petits kystes formés de très petites vésicules disposées en chapelet et soulevant la conjonctive ont été considérés par de Wecker comme des dilatations lymphatiques ou des angiomes lymphatiques. On les observerait quelquefois à la suite de conjonctivites chroniques.

Delecœuillerie a réuni, dans sa thèse (Paris, 1892), neuf observations inédites de ces kystes.

4° Il existe enfin des kystes parasitaires qui sont étudiés plus loin (Voyez *Entozoaires de la conjonctive*).

Les kystes de la première variété sont facilement excisés d'un coup de ciseaux avec la conjonctive qui les recouvre et, à moins qu'ils soient volumineux, on peut s'abstenir de réunir les lèvres de la plaie par la suture.

Les kystes de la seconde variété ont besoin d'une dissection plus complète et ne peuvent pas toujours être enlevés en totalité.

Dermoïdes. — Ces petites tumeurs, signalées depuis longtemps, observées par Mackenzie, Wardrop, ne sont bien connues que depuis le mémoire de Ryba (*Vierteljahresschrift*, t. III, 1853). Elles se développent au voisinage du bord de

la cornée, dans la région inféro-externe surtout, et ont des connexions avec la sclérotique.

Elles sont d'origine congénitale et ordinairement uniques. Leur développement se rattache au développement de la paupière avec le coloboma de laquelle elles coexistent quelquefois. On a signalé aussi l'existence de kystes de la queue du sourcil et d'un bec-de-lièvre chez les sujets atteints de dermoïdes de la conjonctive.

Ryba a montré que la structure de ces tumeurs est identique à celle de la peau. Elles sont constituées par du tissu conjonctif stratifié comme dans le derme, et elles renferment des glandes sébacées. Heyfelder y a même trouvé des glandes sudoripares. L'existence de poils y est presque constante.

Le volume des dermoïdes varie de celui d'une lentille à celui d'une fève. Leur couleur est gris rosé ou jaunâtre, leur forme arrondie, leur surface lisse avec de petites sinuosités. Il y a souvent un poil unique émergeant de la tumeur. Wardrop en a compté une douzaine sur un malade observé par lui. Ces poils peuvent prendre un accroissement considérable. L'existence des poils suffit à caractériser le dermoïde de la conjonctive, mais cette particularité n'est pas constante.

Les dermoïdes constituent une difformité et entraînent quelques troubles fonctionnels, un peu de gêne dans les mouvements, de l'hypérémie des parties voisines de la conjonctive et quelquefois des ophtalmies.

L'ablation de ces tumeurs est souvent réclamée par les individus qui en sont porteurs. Elle nécessite une dissection complète, et il faut ménager à la fois la cornée et la sclérotique. Aussi ne peut-on pas toujours enlever les portions qui adhérent à la sclérotique sans risquer de perforer cette membrane. On combinera avec avantage la cautérisation galvanique ou l'ignipuncture à l'ablation.

Dermo-épithéliomes. — Sous ce nom, Parinaud a décrit, en 1884 (*Archives d'ophtalmologie*, p. 349), des tumeurs qu'il considère comme congénitales et qui diffèrent des précédentes par leur structure.

Elles siègent près du bord externe de la cornée, sont mobiles sur la sclérotique, de coloration rouge jaunâtre, et tendent à se développer en nappe et à envahir la cornée. Vers l'époque de la puberté elles prennent souvent un accroissement notable.

Ce sont des tumeurs épithéliales ou des fibro-épithéliomes développés aux dépens de la conjonctive. Parinaud les rapproche des dermoïdes.

Kalt (*Archives d'ophtalmologie*, 1889, p. 158), qui a étudié histologiquement une de ces tumeurs, n'a rien trouvé dans leur structure qui rappelle celle des dermoïdes et préfère le nom de tumeurs épithéliales bénignes de la conjonctive.

Ostéomes sous-conjonctivaux. — Les tumeurs osseuses sous-conjonctivales sont extrêmement rares. De Graefe, Saemisch, de Wecker, Critchett, Vignes en ont rapporté chacun une observation. Presque tous ces cas ont été observés chez de jeunes sujets et siégeaient vers la commissure externe.

ENTOZOAIRES DE LA CONJONCTIVE

Les entozoaires de la conjonctive sont extrêmement rares en France. On y a rencontré seulement le cysticerque. La filaire de Médine ne s'observe que dans les pays chauds.

Cysticerque. — D'après Sichel, qui en a donné plusieurs observations, le cysticerque se développe surtout chez les jeunes sujets et sur la conjonctive bulbaire, au niveau du diamètre horizontal, de l'un ou l'autre côté de la cornée. Une seule fois il l'a vu siéger sous la conjonctive palpébrale.

Le kyste renfermant l'entozoaire se présente sous la forme d'une tumeur arrondie demi-transparente, rose pâle, vascularisée et plus foncée à sa circonférence. A son centre se voit un disque blanchâtre ou jaunâtre caractéristique. Le kyste est élastique, un peu mobile sous la conjonctive qui le recouvre, mais adhérent à la sclérotique par sa partie profonde.

Les phénomènes fonctionnels sont peu marqués. Il y a seulement de la gêne dans les mouvements.

L'énucléation, ou tout au moins l'ouverture du kyste, doit être pratiquée dès que la nature parasitaire en est reconnue. Dans un cas, Sichel a vu le kyste se rompre spontanément et la guérison se faire sans intervention.

2° *TUMEURS MALIGNES*

On décrit comme tumeurs malignes de la conjonctive l'*épithélioma*, le *sarcome*, le *mélano-sarcome* et le *cancer*.

Le cancer proprement dit ne débute en quelque sorte jamais par la conjontive. Il envahit secondairement cette membrane et sa description se confond avec celle du cancer de l'œil.

Épithélioma. — De même que le cancer vrai, l'épithélioma se propage souvent des paupières à la conjonctive. On le voit cependant quelquefois apparaître primitivement sur la conjonctive bulbaire et presque toujours en un point rapproché du limbe cornéen.

Panas (*Traité des mal. des yeux*, II, p. 290) a donné la relation des faits de tumeurs malignes qu'il a pu étudier histologiquement et conclut à leur structure épithéliomateuse. Ce n'est qu'accessoirement qu'on rencontre des éléments sarcomateux dans ces tumeurs.

L'épithélioma se montre sous la forme d'une petite masse d'un jaune rougeâtre qui simule une pustule conjonctivale. La tumeur ne tarde pas à prendre un aspect bosselé et végétant, et détermine un peu d'hypérémie de la conjonctive; puis elle s'ulcère, sécrète une matière purulente et forme alors une ulcération à bords irréguliers, à fond grisâtre, qui envahit rapidement les parties voisines et spécialement la cornée qui arrive assez rapidement à se perforer.

L'épithélioma de la conjonctive a généralement une marche rapide, du moins chez les sujets encore jeunes. L'œil est de bonne heure compromis et l'ablation de l'organe ne met pas toujours à l'abri des récidives qui gagnent les parois osseuses de l'orbite et de la cavité crânienne.

Une ablation large et aussi précoce que possible peut seule empêcher la récidive. Il ne faut pas hésiter à sacrifier le globe de l'œil dès que la cornée est perforée.

Sarcome. — Mélano-sarcome. — Comme l'épithélioma, le sarcome et le mélano-sarcome de la conjonctive sont souvent secondaires et succèdent à des tumeurs primitivement développées dans les paupières ou dans la choroïde.

Mais, à côté de ces faits qui ne méritent pas une description spéciale, viennent

se ranger un certain nombre d'observations de mélano-sarcomes ayant pris naissance dans la conjonctive bulbaire. Horner (*Klinische Monatsblatter*, 1871, p. 4) a décrit des sarcomes pédiculés naissant de la conjonctive tarsienne. Bimsenstein (*Du mélano-sarcome de la région antérieure et extérieure de l'œil*. Thèse de Paris, 1879), Thou (Thèse de Paris, 1879) ont étudié ces tumeurs et Lagrange (*Archives d'ophtalmologie*, juillet et août 1884) leur a consacré un intéressant travail.

Nous avons observé un cas de sarcome mélanique de la conjonctive chez un jeune garçon de dix-huit ans qui portait trois de ces tumeurs, dont deux implantées sur la conjonctive des culs-de-sac et la troisième sur la partie externe de la conjonctive bulbaire près du limbe de la cornée.

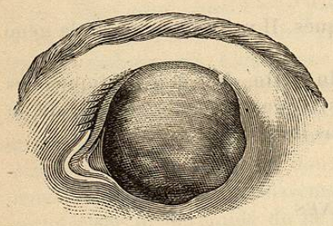

Fig. 47. — Mélano-sarcome de la conjonctive. (Warlomont.)

Ce cas vient confirmer les conclusions du mémoire de Lagrange. Nous avons pu constater, comme l'a indiqué ce chirurgien, que la tumeur avait pris naissance sur la conjonctive, à l'union de la sclérotique et de la cornée, et, malgré l'apparente bénignité du cas, nous avons procédé à l'énucléation du globe de l'œil.

Les mélano-sarcomes conjonctivaux, attribués quelquefois à un traumatisme, semblent naître surtout au niveau des taches mélaniques congénitales qu'on observe chez certains sujets, taches distinctes des simples pigmentations de la sclérotique des individus très bruns.

De Wecker a vu ces tumeurs rester longtemps stationnaires, puis affecter brusquement une marche envahissante. Elles ont alors un pronostic très grave et récidivent après ablation.

Le pronostic des mélano-sarcomes pédiculés analogues aux deux faits étudiés par Lagrange et à celui que nous avons observé, semble moins grave. Néanmoins il ne faut pas hésiter à sacrifier l'œil dès que le néoplasme a pris un certain développement.

APPENDICE

AFFECTIONS DU PLI SEMI-LUNAIRE ET DE LA CARONCULE

Le plus habituellement les affections du pli semi-lunaire et de la caroncule se confondent avec celles de la conjonctive. Elles existent néanmoins quelquefois à l'état isolé, et les anciens ophtalmologistes les désignaient presque toutes sous le nom d'*encanthis*.

On peut observer un développement anormal des poils rudimentaires de la caroncule (*trichosis caronculæ*).

La simple hypertrophie de la caroncule consécutive aux inflammations chroniques de la conjonctive constitue l'*encanthis bénin*, par opposition à l'*encanthis malin*, épithéliomateux ou sarcomateux.

Enfin les inflammations de la caroncule (*encanthis inflammatoires*), résultant surtout de l'irritation causée par un corps étranger, se terminent quelquefois par la formation d'un abcès.

Les néoplasmes de la caroncule sont rares. On y a observé des *adénomes* (Testelin, Pruden, Fontan, Schirmer) et, plus souvent, des tumeurs malignes se rapprochant plus ou moins par leur structure du cancer épithélial.

CHAPITRE III

MALADIES DE LA CORNÉE

Gayet, art. Cornée du *Dict. encycl. des sciences méd.*, 2e série, t, XX, p. 487. — O. Lannelongue, *Diction. de méd. et de chir. prat.*, t. IX, p. 476. — Panas, Leçons sur les kératites. Paris, 1876. — Theod. Saemisch, *Handb. der Augenheilkunde von A. Graefe u. Theod. Saemisch*, Bd. IV, Leipzig, 1876. — Monin, Traitement des kératites infectieuses par la liqueur de *Van Swiéten*, Thèse de Lyon, 1889-1890. — Traités généraux de Abadie, Galezowski, E. Meyer, A. Sichel, De Wecker et Landolt, Fuchs, Panas, Nimier et Despagnet, Truc et Valude.

I

DIFFORMITÉS ET ANOMALIES CONGÉNITALES DE LA CORNÉE

Au moment de la naissance, la cornée peut présenter, dans son étendue, sa forme et sa transparence, des altérations que nous signalerons brièvement.

La petitesse de la cornée coïncide avec la diminution du diamètre des autres enveloppes de l'œil et n'est qu'un des éléments de la *microphtalmie*.

L'exagération des dimensions de la cornée existe presque toujours avec une altération marquée de la courbure, dans la *buphtalmie*.

On observe très rarement comme affection congénitale la forme conique de la cornée ou staphylome pellucide, et les déformations irrégulières avec ou sans opacités, ne sont que des accidents de la buphtalmie, comme l'exagération des dimensions.

Les *taches* ou *opacités congénitales* de la cornée ont beaucoup préoccupé les observateurs. Elles sont partielles ou totales.

Les opacités partielles occupent souvent la périphérie de la cornée et semblent continuer irrégulièrement le tissu de la sclérotique sur cette membrane. Elles ne forment aucune saillie et ont la teinte bleuâtre de la sclérotique.

D'autres taches s'accompagnent de synéchies iriennes et sont évidemment la trace de kératites développées pendant la vie intra-utérine et terminées par perforation. Panas a cité (*Gaz. des hôp.*, 1871) une observation de cicatrice cornéenne résultant d'une variole intra-utérine.

Les opacités totales s'observent parfois chez plusieurs membres d'une même famille. Farar, cité par Picqué (*Maladies congénitales du globe de l'œil*, p. 332), a rapporté le fait de trois enfants naissant successivement d'une même mère avec des opacités des cornées.

Les opacités totales coïncident souvent avec la microphtalmie ou la buphtalmie. Elles s'éclaircissent et disparaissent en général sans traitement. La production de ces opacités a été attribuée par Von Ammon à un arrêt de développement. D'autres auteurs les rapportent à un état glaucomateux de l'œil atteint de buphtalmie.