se ranger un certain nombre d'observations de mélano-sarcomes ayant pris naissance dans la conjonctive bulbaire. Horner (*Klinische Monatsblatter*, 1871, p. 4) a décrit des sarcomes pédiculés naissant de la conjonctive tarsienne. Bimsenstein (*Du mélano-sarcome de la région antérieure et extérieure de l'œil*. Thèse de Paris, 1879), Thou (Thèse de Paris, 1879) ont étudié ces tumeurs et Lagrange (*Archives d'ophtalmologie*, juillet et août 1884) leur a consacré un intéressant travail.

Nous avons observé un cas de sarcome mélanique de la conjonctive chez un jeune garçon de dix-huit ans qui portait trois de ces tumeurs, dont deux implantées sur la conjonctive des culs-de-sac et la troisième sur la partie externe de la conjonctive bulbaire près du limbe de la cornée.

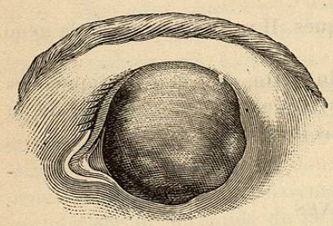

Fig. 47. — Mélano-sarcome de la conjonctive. (Warlomont.)

Ce cas vient confirmer les conclusions du mémoire de Lagrange. Nous avons pu constater, comme l'a indiqué ce chirurgien, que la tumeur avait pris naissance sur la conjonctive, à l'union de la sclérotique et de la cornée, et, malgré l'apparente bénignité du cas, nous avons procédé à l'énucléation du globe de l'œil.

Les mélano-sarcomes conjonctivaux, attribués quelquefois à un traumatisme, semblent naître surtout au niveau des taches mélaniques congénitales qu'on observe chez certains sujets, taches distinctes des simples pigmentations de la sclérotique des individus très bruns.

De Wecker a vu ces tumeurs rester longtemps stationnaires, puis affecter brusquement une marche envahissante. Elles ont alors un pronostic très grave et récidivent après ablation.

Le pronostic des mélano-sarcomes pédiculés analogues aux deux faits étudiés par Lagrange et à celui que nous avons observé, semble moins grave. Néanmoins il ne faut pas hésiter à sacrifier l'œil dès que le néoplasme a pris un certain développement.

APPENDICE

AFFECTIONS DU PLI SEMI-LUNAIRE ET DE LA CARONCULE

Le plus habituellement les affections du pli semi-lunaire et de la caroncule se confondent avec celles de la conjonctive. Elles existent néanmoins quelquefois à l'état isolé, et les anciens ophtalmologistes les désignaient presque toutes sous le nom d'*encanthis*.

On peut observer un développement anormal des poils rudimentaires de la caroncule (*trichosis caronculæ*).

La simple hypertrophie de la caroncule consécutive aux inflammations chroniques de la conjonctive constitue l'*encanthis bénin*, par opposition à l'*encanthis malin*, épithéliomateux ou sarcomateux.

Enfin les inflammations de la caroncule (*encanthis inflammatoires*), résultant surtout de l'irritation causée par un corps étranger, se terminent quelquefois par la formation d'un abcès.

Les néoplasmes de la caroncule sont rares. On y a observé des *adénomes* (Testelin, Pruden, Fontan, Schirmer) et, plus souvent, des tumeurs malignes se rapprochant plus ou moins par leur structure du cancer épithélial.

CHAPITRE III

MALADIES DE LA CORNÉE

Gayet, art. Cornée du *Dict. encycl. des sciences méd.*, 2e série, t, XX, p. 487. — O. Lannelongue, *Diction. de méd. et de chir. prat.*, t. IX, p. 476. — Panas, Leçons sur les kératites. Paris, 1876. — Theod. Saemisch, *Handb. der Augenheilkunde von A. Graefe u. Theod. Saemisch*, Bd. IV, Leipzig, 1876. — Monin, Traitement des kératites infectieuses par la liqueur de *Van Swiéten*, Thèse de Lyon, 1889-1890. — Traités généraux de Abadie, Galezowski, E. Meyer, A. Sichel, De Wecker et Landolt, Fuchs, Panas, Nimier et Despagnet, Truc et Valude.

I

DIFFORMITÉS ET ANOMALIES CONGÉNITALES DE LA CORNÉE

Au moment de la naissance, la cornée peut présenter, dans son étendue, sa forme et sa transparence, des altérations que nous signalerons brièvement.

La petitesse de la cornée coïncide avec la diminution du diamètre des autres enveloppes de l'œil et n'est qu'un des éléments de la *microphtalmie*.

L'exagération des dimensions de la cornée existe presque toujours avec une altération marquée de la courbure, dans la *buphtalmie*.

On observe très rarement comme affection congénitale la forme conique de la cornée ou staphylome pellucide, et les déformations irrégulières avec ou sans opacités, ne sont que des accidents de la buphtalmie, comme l'exagération des dimensions.

Les *taches* ou *opacités congénitales* de la cornée ont beaucoup préoccupé les observateurs. Elles sont partielles ou totales.

Les opacités partielles occupent souvent la périphérie de la cornée et semblent continuer irrégulièrement le tissu de la sclérotique sur cette membrane. Elles ne forment aucune saillie et ont la teinte bleuâtre de la sclérotique.

D'autres taches s'accompagnent de synéchies iriennes et sont évidemment la trace de kératites développées pendant la vie intra-utérine et terminées par perforation. Panas a cité (*Gaz. des hôp.*, 1871) une observation de cicatrice cornéenne résultant d'une variole intra-utérine.

Les opacités totales s'observent parfois chez plusieurs membres d'une même famille. Farar, cité par Picqué (*Maladies congénitales du globe de l'œil*, p. 332), a rapporté le fait de trois enfants naissant successivement d'une même mère avec des opacités des cornées.

Les opacités totales coïncident souvent avec la microphtalmie ou la buphtalmie. Elles s'éclaircissent et disparaissent en général sans traitement. La production de ces opacités a été attribuée par Von Ammon à un arrêt de développement. D'autres auteurs les rapportent à un état glaucomateux de l'œil atteint de buphtalmie.

II

LÉSIONS TRAUMATIQUES DE LA CORNÉE

Les lésions traumatiques de la cornée, contusions, plaies, corps étrangers, brûlures et leurs conséquences ont été étudiées à propos des lésions traumatiques de l'œil. Nous renvoyons à ce chapitre pour ce qui les concerne.

III

MALADIES INFLAMMATOIRES ET TROUBLES DE NUTRITION DE LA CORNÉE

Les inflammations de la cornée portent le nom de *kératites*. Les troubles de nutrition sont désignés sous le nom d'*ulcères*. Mais dans bien des cas les deux processus se confondent ou succèdent l'un à l'autre, de telle sorte qu'il n'est pas toujours facile de dire où commence l'ulcère et où finit la kératite.

A. — Kératites.

Ch. Decaux, De l'origine microbienne des kératites et de leur traitement. Thèse de Paris, 1889-1890.

Il n'y a plus lieu de discuter aujourd'hui si la cornée dépourvue de vaisseaux sanguins est susceptible de s'enflammer. Nous ne reproduirons donc pas les arguments et les expériences de Küss, de His, de Robin, de Virchow, de Conheim, qui ont été exposés dans le premier volume de ce traité à propos des théories de l'inflammation en général.

La première description de la kératite a été donnée en France par Mirault (d'Angers) en 1823, dans sa thèse *Sur l'anatomie et l'inflammation de la cornée*. Depuis cette époque la kératite est admise comme affection distincte par tous les ophtalmologistes.

La cornée est formée de trois couches : 1° une couche superficielle ou épithéliale; 2° une couche moyenne ou tissu propre de la cornée; 3° une couche profonde élastique, ou membrane de Descemet.

Chacune de ces couches est susceptible d'être primitivement et indépendamment des deux autres le siège d'une inflammation. Nous décrirons donc :

Une kératite *superficielle*;
Une kératite *parenchymateuse*;
Une kératite *profonde*.

1° *KÉRATITES SUPERFICIELLES*

La couche superficielle de la cornée, ou couche épithéliale, est supportée par une lame de tissu anhiste que Bowmann a décrite comme une membrane propre

(membrane de Bowmann). L'existence de cette lame en tant que membrane distincte n'est plus guère admise aujourd'hui, mais il est bon de retenir qu'entre la couche épithéliale et le tissu propre de la cornée il y a une ligne de démarcation bien tranchée. C'est ce qui explique que la plupart des inflammations cornéennes restent limitées à la surface même de la cornée. C'est dans la couche épithéliale que se terminent les extrémités des nerfs ciliaires entourées de leurs gaines lymphatiques. C'est au-dessous de cette couche que se développent les vaisseaux sanguins qui apparaissent quelquefois à la suite des inflammations. C'est enfin aux dépens des cellules épithéliales elles-mêmes qu'on voit se former les éruptions si fréquentes à la surface de la cornée.

Nous admettons quatre formes de kératite superficielle :

La kératite *simple* ou *circonscrite*;
La kératite *phlycténulaire*;
La kératite *vésiculeuse*;
La kératite *vasculaire*.

A. — KÉRATITE SIMPLE CIRCONSCRITE

Nous décrirons brièvement cette forme de kératite superficielle dont la kératite traumatique consécutive aux érosions de la cornée ou à la présence de corps étrangers, est le type.

Elle se manifeste par l'apparition à la surface de la cornée d'une opacité grisâtre ou blanchâtre, circonscrite, entourée d'une faible auréole nébuleuse. Il y a en même temps tous les phénomènes fonctionnels qui accompagnent les inflammations de la cornée, l'injection périkératique, le larmoiement et la photophobie. Il faut signaler en particulier les douleurs ciliaires souvent très vives qui s'expliquent parce que c'est dans la couche épithéliale que se fait la terminaison des dernières ramifications nerveuses.

A l'opacité primitive succède souvent une ulcération qui garde le caractère inflammatoire et peut laisser à sa suite une opacité. Cependant l'opacité qui succède à la kératite superficielle circonscrite disparaît en général quand la couche épithéliale a seule été intéressée.

En étudiant, dans le paragraphe suivant, la kératite phlycténulaire, nous verrons qu'elle est caractérisée anatomiquement par une saillie constituée par une accumulation de cellules lymphoïdes. Mais souvent à côté de ces phlyctènes ou papules nettement accusées, on observe de simples taches blanches, opaques sans saillie notable. Il n'y a donc pas une ligne de démarcation bien nette entre la kératite simple circonscrite et la kératite phlycténulaire, et nous renvoyons à la description qui va suivre pour compléter le tableau de la kératite simple.

B. — KÉRATITE PHLYCTÉNULAIRE

La kératite phlycténulaire est, parmi les kératites superficielles, celle que l'on a le plus souvent l'occasion d'observer. Elle coexiste fréquemment avec la conjonctivite du même nom. Elle a encore été désignée sous la dénomination de kératite *pustuleuse*, ou papuleuse. Panas avait proposé de l'appeler kératite lymphatique. Il s'en faut, en effet, que la lésion par laquelle elle se manifeste présente toujours la forme nettement phlycténulaire, même au début.

Les recherches d'Iwanoff ont montré qu'au point malade, l'épithélium de la cornée est soulevé par un petit amas de cellules rondes qui ne sont que des leucocytes. A la périphérie on voit ces cellules se continuer en traînées dans les gaines lymphatiques environnant les terminaisons des extrémités nerveuses. En réalité, ce qu'on désigne sous le nom de phlyctène n'est pas constitué par une accumulation de sérosité, comme on pourrait le croire, mais par un amas de cellules.

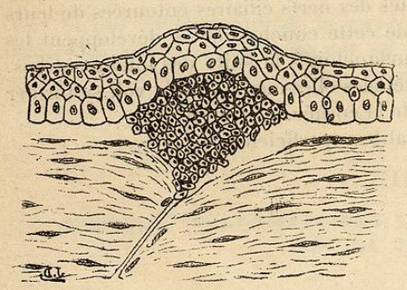

Fig. 48. — Phlyctène de la cornée. — Amas de cellules lymphoïdes au-dessous de l'épithélium (d'après Iwanoff).

Les expériences de Duclaux et Boucheron et celles des auteurs allemands Leber, Sattler et Straub tendent à établir que les micro-organismes qui sont la cause des phlyctènes, se rapprochent du staphylocoque. Sur ce point, cependant, la démonstration n'est pas encore complète.

Étiologie. — La kératite phlycténulaire s'observe presque exclusivement dans l'enfance et avant la puberté. On la voit surtout chez les enfants présentant les attributs du tempérament lymphatique ou scrofuleux et chez lesquels existent en même temps des lésions impétigineuses de la face et de la blépharite ciliaire.

La nature infectieuse de cette kératite est assez généralement admise, comme celle de la conjonctivite de même nom. Le coccus signalé par Leber dans les phlyctènes de la conjonctive se retrouve dans celles de la cornée, et Augagneur pense que l'affection cornéenne est le résultat de la migration de microcoques provenant d'une rhinite infectieuse.

Les traumatismes superficiels, l'action des poussières irritantes et des corps étrangers ne donnent lieu à cette forme de kératite qu'en introduisant dans le tissu cornéen les germes infectieux existant antérieurement dans les sécrétions de la conjonctive.

La kératite phlycténulaire s'observe aussi comme complication de la rougeole.

Symptômes. — Les phénomènes locaux consistent au début dans l'apparition à la surface de la cornée d'une petite tache grisâtre, du volume d'une tête d'épingle, entourée d'une auréole nébuleuse. L'apparition de cette tache s'accompagne de tous les signes d'une inflammation intense. Il y a injection des vaisseaux de la conjonctive en même temps qu'injection périkératique.

Il existe souvent plusieurs taches semblables et elles coexistent fréquemment avec le développement de phlyctènes de la conjonctive.

Ces taches sont habituellement multiples et disséminées aussi bien au centre qu'à la périphérie de la cornée. Elles siègent parfois sur le limbe cornéen lui-même. Elles ne tardent pas à présenter une saillie manifeste et à s'acuminer à leur centre. En même temps elles provoquent le développement de vaisseaux dans le tissu cellulaire sous-conjonctival. S'il existe une phlyctène voisine du limbe de la cornée, on voit les vaisseaux sous-conjonctivaux se diriger vers elle sous forme d'un faisceau triangulaire dont la base est tournée vers les culs-de-sac de la conjonctive et dont le sommet tronqué, au début, du moins, s'arrête

nettement au limbe de la cornée. Lorsqu'il existe simultanément un certain nombre de phlyctènes, l'injection de la conjonctive est générale. Elle le devient presque toujours à un certain moment de la maladie qui mérite alors le nom de *kérato-conjonctivite*, sous lequel on la désigne souvent.

Au bout de peu de jours, les saillies s'exulcèrent à leur sommet; les cellules qui constituaient la phlyctène n'étant plus protégées par la couche épithéliale détruite sont entraînées par le frottement des paupières et par les sécrétions, et il reste une ulcération arrondie, à fond grisâtre, à bords un peu saillants. Il est plus rare de voir les phlyctènes disparaître par résorption de l'amas cellulaire. Parfois même, il n'y a pas seulement formation d'une ulcération, mais suppuration circonscrite se développant autour de la phlyctène.

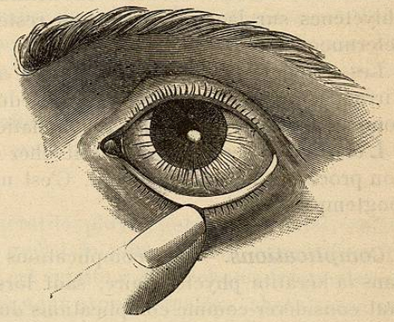

Fig. 49. — Kératite phlycténulaire.

On a décrit comme autant de variétés distinctes les diverses dispositions qu'affectent les phlyctènes de la cornée. On voit parfois une phlyctène plus ou moins éloignée du limbe être reliée à celui-ci par des vaisseaux parallèles et entourés d'une zone opaque de tissu cornéen. C'est là la kératite dite *en bandelette* (de Graefe), elle laisse après elle une cicatrice blanchâtre. Dans d'autres cas, une série de phlyctènes se succèdent en des points très rapprochés et il semble alors que la phlyctène primitive chemine vers le centre de la cornée, laissant après elle une traînée opaque parcourue par des vaisseaux. C'est la kératite *en fusée* (Bérard). Le trajet de la kératite en fusée affecte quelquefois une forme en fer à cheval, ou encore en Y. Au fond, la lésion primitive est la même; la disposition seule des phlyctènes et la marche de l'ulcération varient.

Les troubles fonctionnels dans la kératite phlycténulaire sont caractéristiques: ce sont la *photophobie*, le *larmoiement* et le *blépharospasme* résultant de l'irritation des extrémités des nerfs ciliaires.

La photophobie atteint un degré souvent extrême. Elle est telle que les enfants affectés de kératite phlycténulaire prennent une attitude toujours la même qui permet de diagnostiquer l'affection à distance : ils baissent la tête, contractent fortement leur orbiculaire et placent au-devant de leurs yeux leur avant-bras dans un mouvement instinctif de défense, dès qu'on fait mine de les examiner. S'ils sont portés sur le bras de leur mère, ils appuient le front contre son épaule. Au lit, ils enfouissent la tête dans leur oreiller. Ils ne parviennent à entr'ouvrir les paupières que dans l'obscurité.

Cependant un certain nombre de phlyctènes du limbe cornéen ne donnent pas lieu à la photophobie.

L'exagération de la sécrétion lacrymale est des plus remarquables. Dès qu'on cherche à écarter les paupières on voit un flot de liquide faire irruption aussitôt. Ce liquide est transparent comme les larmes, rarement mélangé de quelques stries de mucus, et en s'écoulant sur la paupière inférieure et sur la joue, il produit une irritation qui se manifeste par une rougeur et des excoriations.

A la commissure externe des paupières, l'irritation est souvent assez vive pour prendre tous les caractères d'une véritable *fissure* que les tentatives d'écartement font saigner.

Le *blépharospasme* est encore aggravé par l'existence de cette fissure dont les analogies avec la fissure anale ont été signalées. Il oblige quelquefois à recourir au chloroforme pour procéder à l'examen de la cornée.

Parmi les autres troubles fonctionnels pouvant résulter de la présence de phlyctènes sur la cornée, il nous reste à mentionner les douleurs ciliaires et l'éternuement.

Les douleurs ciliaires sont limitées au globe oculaire, et ne paraissent pas s'irradier sur les branches frontales du trijumeau, ni retentir vers la tempe comme on l'observe dans les inflammations de l'iris.

L'éternuement répété se produit chez quelques sujets surtout au moment où l'on procède à l'examen de l'œil. C'est un phénomène réflexe curieux et depuis longtemps signalé.

Complications. — Les complications du côté de l'iris ne sont pas fréquentes dans la kératite phycténulaire, sauf lorsqu'une perforation se produit. Mais il faut considérer comme complications du côté de la cornée la formation d'abcès circonscrits au voisinage et au-dessous des phyctènes, la production d'ulcérations profondes et la vascularisation généralisée de la cornée. Du côté de la conjonctive, on observe assez souvent, comme complication, la conjonctivite folliculaire. La conjonctivite purulente chronique est, au contraire, une complication rare.

Les abcès cornéens, comme les ulcères profonds, peuvent aboutir à une perforation de la cornée. Il se produit alors presque toujours un enclavement de l'iris et ultérieurement un *leucome adhérent*, quelquefois même un staphylome.

Nous avons signalé la vascularisation partielle de la cornée dans la kératite en bandelette et en fusée.

Cette vascularisation dans certains cas se généralise et arrive à constituer un véritable pannus (*pannus scrofuleux*).

Marche. — Durée. — Terminaison. — La kératite phlycténulaire atteint souvent les deux yeux à la fois ou successivement. Elle a un début aigu et une marche chronique. Bien que la durée de l'évolution de chaque phlyctène ne soit que de quelques semaines, par suite de la formation de nouvelles phlyctènes, la maladie se prolonge souvent pendant des mois. Elle est sujette, en outre, à des récidives se produisant tous les ans à la même époque.

La terminaison par résorption des phlyctènes sans opacité ultérieure s'observe assez rarement. Le plus ordinairement l'ulcération se produit; si l'ulcère reste superficiel, la réparation peut encore se faire sans opacité persistante. Mais la terminaison par la formation de cicatrices opaques est la règle. Bien qu'à la longue ces opacités s'atténuent, on en retrouve toujours les traces à l'éclairage oblique et elles permettent de reconnaître chez l'adulte l'existence antérieure des ophtalmies de l'enfance.

Diagnostic. — Le diagnostic de l'ophtalmie phlycténulaire est généralement facile. L'âge des sujets, leur apparence lymphatique, l'existence d'éruptions impétigineuses de la face, de croûtes à l'orifice des narines, l'attitude caractéristique conséquence de la photophobie, permettent le plus ordinairement de reconnaître la maladie avant d'avoir examiné la cornée.

La kératite phlycténulaire peut être confondue avec la kératite vésiculaire, ou herpès de la cornée qui accompagne souvent le zona ophtalmique, mais se développe aussi indépendamment de l'éruption cutanée. Cette kératite vésiculaire est d'ailleurs rare. Elle est caractérisée par le soulèvement de la couche épithéliale de la cornée par une petite quantité de liquide transparent, qui forme une véritable phlyctène, dans le sens propre du mot. Elle s'accompagne d'une douleur vive et de photophobie comme la kératite phlycténulaire et, par suite de la rupture de la couche épithéliale, elle se transforme rapidement en une érosion superficielle.

La confusion avec l'ophtalmie scrofuleuse est donc facile, si l'on n'a pas assisté au début de l'affection. Mais la rareté de la kératite vésiculaire rend peu fréquentes les erreurs de diagnostic.

Pronostic. — Le pronostic de la kératite phlycténulaire est relativement bénin, en ce sens que cette affection guérit le plus souvent, sans laisser de traces étendues sur la cornée. Mais elle est sujette à des rechutes fréquentes et, dans certains cas, les complications que nous avons signalées, abcès cornéens, ulcères profonds, entraînent la perforation de la cornée et la formation de leucomes adhérents ou de staphylomes.

Chez l'adulte, on voit quelquefois les cicatrices opaques résultant de kératites phlycténulaires de l'enfance, devenir le siège d'une inflammation ulcéreuse. C'est là une forme de récidive qu'il faut connaître et qui a été appelée *kératite cicatricielle*.

Traitement. — Le traitement de la kératite phlycténulaire doit être à la fois local et général. Pour le traitement local, dans les cas où la réaction inflammatoire n'est pas très vive et où il n'existe pas d'ulcérations on emploiera la pommade au précipité jaune de mercure (à 1 pour 20) dont on introduira gros comme un grain de blé, une fois par jour, entre les paupières.

On peut se servir aussi de la poudre de calomel à la vapeur projetée d'un coup sec, à l'aide d'un petit pinceau, à la surface de la cornée.

En même temps, on fait faire dans la journée de fréquents lavages de la conjonctive et des paupières avec une solution antiseptique, celle d'acide borique, de préférence. Les solutions phéniquées doivent être proscrites, surtout chez les enfants.

L'usage des instillations de collyre à l'atropine a été pendant longtemps en grand honneur dans cette forme de kératite. On tend à l'abandonner aujourd'hui et, de fait, la rareté des complications du côté de l'iris permet de prévoir son peu d'utilité. Si la douleur est vive, on fera de préférence des instillations d'un collyre à la cocaïne (à 1 pour 50).

Dans les cas où l'ulcération tend à gagner en profondeur, on instille le collyre à l'ésérine (1 pour 100) ou mieux le collyre au nitrate de pilocarpine (1 pour 100). En même temps, on fait faire sur les paupières, toutes les trois heures et pendant un quart d'heure chaque fois, des applications de compresses chaudes trempées dans la solution boriquée.

Le même traitement est applicable aux cas où il se forme un abcès.

Le blépharospasme est le symptôme le plus fâcheux de la kératite phlycténu-

laire, et celui aussi contre lequel le traitement a le moins de prise. Pour éviter aux patients l'impression pénible de la lumière, on leur prescrira le séjour dans une chambre obscure. S'ils sont obligés de sortir au dehors, plutôt que de recouvrir l'œil d'un bandeau dont les inconvénients ont été signalés et qui, appliqué sur les deux yeux, transforme les malades en aveugles, on leur fera porter des conserves à verres fumés, fortement teintés et garnis de taffetas noir.

Contre le blépharospasme intense, surtout s'il est aggravé par la présence d'une fissure à la commissure externe, on a la ressource de l'opération d'Agnew, qui consiste à fendre d'un coup de ciseaux la commissure externe. On peut aussi pratiquer la section avec le galvano-cautère, ou encore recourir à la dilatation forcée avec les écarteurs. L'emploi de ces divers procédés donne parfois un résultat rapide. Mais, d'autres fois, le spasme momentanément atténué se reproduit avec opiniâtreté.

Le traitement général à opposer à la kératite phlycténulaire consiste dans l'emploi de tous les médicaments habituellement prescrits comme toniques chez les scrofuleux : l'huile de foie de morue, le sirop d'iodure de fer, la la solution iodo-tannique.

C. — KÉRATITE VÉSICULAIRE OU HERPÈS DE LA CORNÉE

Autant est fréquente la kératite phlycténulaire, autant est rare la kératite vésiculaire, qui peut être considérée comme un herpès de la cornée.

Anatomie pathologique et pathogénie. — La kératite vésiculaire est caractérisée par l'apparition à la surface de la cornée de petites vésicules au nombre de 5 à 20, du volume d'une tête d'épingle et siégeant plutôt vers la périphérie de la cornée qu'à son centre. Chaque vésicule est formée par un liquide transparent qui soulève la couche épithéliale; la petite cavité est même souvent creusée dans le tissu propre de la cornée.

Le développement de ces vésicules est intimement lié à une irritation des extrémités terminales des nerfs ciliaires qui se répandent sous l'épithélium cornéen. On a émis l'opinion que cette irritation résulte d'une infection qui se propagerait par les gaines lymphatiques dont sont entourées les extrémités nerveuses.

Les vésicules s'observent dans trois conditions différentes : 1° à la suite de traumatismes légers intéressant les extrémités nerveuses; 2° comme complication du zona ophtalmique; 3° concurremment avec un herpès labial et nasal accompagnant un mouvement fébrile et un état catarrhal.

La kératite vésiculaire d'origine traumatique résulte d'un frottement léger tel que celui produit par le frôlement de l'extrémité d'une branche d'arbre, d'un coup d'ongle d'enfant (Grand-Clément). Les extrémités des nerfs ciliaires se trouvent mises à nu et, sans doute, la petite plaie est le siège d'une infection spéciale.

Dans le cours du zona ophtalmique, la formation de vésicule cornéennes n'est qu'une complication sur laquelle nous reviendrons à propos des maladies des paupières.

Enfin la kératite vésiculaire, qui coïncide avec un mouvement fébrile, un état catarrhal et l'apparition d'un herpès labial ou nasal, doit être considérée comme l'herpès proprement dit de la cornée, manifestation d'une intoxication générale et passagère.

Nagel a vu cette dernière forme comme manifestation de l'intoxication paludéenne.

Symptômes. — Les vésicules dont nous avons indiqué le nombre, le volume et le siège sur la cornée apparaissent successivement. Elles s'accompagnent de photophobie, de larmoiement et d'une réaction inflammatoire modérée; il y a seulement une légère injection conjonctivale et périkératique et la conjonctive reste habituellement indemne au niveau des culs-de-sac. L'affection est, en outre, monoculaire.

Ce qui caractérise le développement de la vésicule, c'est l'intensité des douleurs ciliaires qui l'accompagne. Le contenu de la vésicule ne se résorbe que rarement; habituellement, il y a rupture de la paroi et formation d'un petit ulcère dont le fond présente une très légère teinte grisâtre. La rupture de la vésicule est suivie le plus souvent de la cessation des douleurs; mais celles-ci reparaissent au moment de la formation de chaque nouvelle vésicule. L'ulcère met, en outre, un temps fort long à se cicatriser, de telle sorte que l'affection se prolonge quelquefois d'une façon désespérante.

C'est, en effet, par poussées successives que se fait l'éruption des vésicules et les douleurs persistent parfois, comme dans le zona, après la cicatrisation.

On a noté, dans un certain nombre de cas, que la cornée présente une insensibilité marquée et que la tonicité de l'œil est fortement abaissée, mais ces deux signes ne sont pas constants.

Diagnostic. — La transparence des vésicules empêche de confondre la kératite qui nous occupe avec la kératite phlycténulaire, dans laquelle la lésion initiale forme une saillie toujours opaque.

La coïncidence d'un zona ophtalmique ou d'un zona labial met d'ailleurs le plus souvent sur la voie du diagnostic. En outre, la kératite vésiculaire n'atteint qu'un seul côté, tandis que la kératite phlycténulaire est souvent bilatérale.

La kératite vésiculaire doit aussi être différenciée de la kératite *bulleuse*, qui s'observe quelquefois dans le glaucome et sur des yeux atteints d'irido-choroïdite. Dans ces cas, la couche épithéliale de la cornée est aussi soulevée par un liquide transparent, mais sur une étendue beaucoup plus considérable. Il y a de grandes analogies, du reste, entre la kératite bulleuse et la kératite vésiculaire que plusieurs auteurs confondent dans une même description.

Pronostic. — La kératite vésiculaire est une affection très douloureuse et d'une durée souvent fort longue, mais elle ne laisse pas habituellement de traces persistantes sur la cornée. Les vésicules et les ulcérations qui leur succèdent guérissent sans opacité. Le pronostic est donc relativement favorable.

Traitement. — La cessation momentanée des douleurs coïncidant avec la rupture des vésicules, on a conseillé d'exciser ou de percer la paroi antérieure de celles-ci. Mais ce traitement n'est pas toujours d'une application facile. On se contente le plus souvent de projeter sur la cornée une certaine quantité de poudre de calomel, avec l'espoir que le frottement de cette poudre, dans les mouvements des paupières, hâtera la perforation de la vésicule : on fait en même temps usage de lotions répétées avec une solution antiseptique, et, s'il n'y a pas de diminution de la tonicité de l'œil, on instille le collyre à l'ésérine.