Contre les douleurs névralgiques intenses qui accompagnent cette affection, on emploie les injections de morphine à la région de la tempe, le bromure de potassium ou le sulfate de quinine à l'intérieur. Les courants continus ascendants ont aussi été préconisés par Nagel et Brière.

D. — KÉRATITE VASCULAIRE

Bien que dépourvue, à l'état normal, de vaisseaux sanguins, la cornée, par le fait de l'inflammation, est susceptible de devenir le siège d'un réseau vasculaire parfois très développé.

Les vaisseaux de nouvelle formation sont situés dans le tissu sous-épithélial, ou dans les couches les plus antérieures du tissu propre de la cornée. La disposition de ces vaisseaux varie et plus encore les conditions dans lesquelles ils se développent.

Pendant l'évolution d'une phlyctène de la cornée, ou durant la cicatrisation d'un ulcère cornéen ou d'une kératite traumatique, on voit parfois un pinceau de vaisseaux parallèles s'avancer de la périphérie de la cornée vers la lésion primitive. S'il s'agit d'une phlyctène, les vaisseaux sont entourés d'une infiltration opaque du tissu cornéen et l'on a alors la kératite en bandelette, en fusée ou fasciculée, dont nous avons déjà parlé.

Ce n'est là, en quelque sorte, qu'un accident dans l'évolution de la lésion primitive ou un mode de réparation, lorsqu'il s'agit d'un ulcère en voie de cicatrisation.

Ces vascularisations circonscrites de la cornée ne méritent pas le nom de kératites vasculaires.

Mais on voit dans d'autres cas un réseau vasculaire se développer dans les couches superficielles de la cornée et constituer par sa disposition, par sa persistance, une affection particulière qui mérite d'être décrite comme une forme de kératite, la kératite vasculaire ou *pannus*.

La kératite vasculaire est quelquefois primitive (kératite vasculaire scrofuleuse). Elle est plus souvent secondaire (pannus granuleux).

Suivant le siège et l'abondance de la vascularisation, on distingue aussi un pannus simple ou *pannus tenuis* et un pannus sarcomateux, *pannus crassus*.

Étiologie. — Toutes les irritations prolongées peuvent donner lieu à la formation d'un pannus sur la cornée. Le plus souvent, ce sont les granulations de la paupière qui le produisent ; d'autres fois, c'est un ectropion, un entropion, un trichiasis, un infarctus des glandes de Meibomius. La kératite vasculaire scrofuleuse se développe lorsqu'il existe de nombreuses phlyctènes à la surface de la cornée et aussi en l'absence de cette lésion.

Anatomie pathologique. — Les recherches d'Iwanoff ont établi que les vaisseaux de nouvelle formation se développent au-dessous de la couche épithéliale ou dans les parties les plus antérieures du tissu propre de la cornée.

Au-dessous de la membrane épithéliale, on voit se former des amas de cellules petites, arrondies, cellules embryonnaires entourées d'une infiltration gélatiniforme préalable. C'est au milieu de ces cellules qui tendent à devenir fusiformes que s'avancent les colones des globules sanguins. Ces globules paraissent

d'abord circuler dans des espaces dépourvus de parois propres. Plus tard, on constate la présence de parois vasculaires. Les vaisseaux nouvellement formés sont en communication avec les vaisseaux de la conjonctive lorsqu'ils siègent sous la lame épithéliale de la cornée, ou avec les vaisseaux ciliaires antérieurs quand ils se développent dans son tissu propre.

Iwanoff a noté que la lame épithéliale subit toujours un épaississement et que les cellules embryonnaires situées au-dessous d'elles tendent à s'organiser en tissu conjonctif, en même temps qu'à pénétrer dans les couches les plus antérieures du tissu cornéen. Entre le pannus *tenuis* et le pannus *sarcomateux*, il n'y a donc pas une ligne de démarcation bien nette. Dans le premier, les vaisseaux sont superficiels et la transformation des cellules embryonnaires à peine commencée; dans le pannus sarcomateux, les cellules ont subi la transformation conjonctive. Cette transformation peut être poussée assez loin pour donner lieu à la production ultérieure d'un véritable tissu de cicatrice avec l'apparence tendineuse et nacrée qui le caractérise.

En examinant sur le vivant avec l'ophtalmo-microscope les vaisseaux nouvellement formés, Coccius et de Wecker ont pu distinguer le sens du courant sanguin qui les parcourt. Ils ont vu que, dans les vaisseaux les plus volumineux et les plus superficiels, le sens du courant est centrifuge. Dans les vaisseaux plus profonds et plus fins, le sens du courant sanguin est centripète. Ces derniers sont des vaisseaux artériels et les autres des vaisseaux veineux.

Symptômes. — Les signes objectifs de la kératite vasculaire sont très variables. Dans certains cas, les vaisseaux s'avancent du limbe de la cornée vers son centre presque rectilignes et rarement anastomosés, sauf vers les parties centrales, où l'on observe des anastomoses en arcade fort élégantes. Le tissu cornéen a conservé tout autour sa transparence. L'épithélium seul est un peu irrégulier, grisâtre ou dépoli. La vascularisation sous-épithéliale peut occuper toute la cornée ou seulement une portion de celle-ci et, dans ce cas, c'est habituellement la partie supérieure qui est envahie, c'est-à-dire la région exposée aux frottements de la paupière supérieure granuleuse.

Lorsque le réseau est très serré, la cornée prend une teinte rouge uniforme, mais ne perd pas sa transparence et l'on peut encore apercevoir l'iris et la pupille.

En même temps, la conjonctive est fortement injectée et il y a aussi de l'injection périkératique. C'est là le *pannus tenuis*.

Le *pannus sarcomateux* présente un autre aspect : le tissu cornéen est altéré; entre le réseau des vaisseaux on voit un tissu blanc grisâtre, inégal et ayant même parfois l'apparence bourgeonnante. A travers la cornée opaque, on ne distingue plus l'iris ni la pupille. La conjonctive est vascularisée, épaissie jusque dans ses culs-de-sac. Il semble qu'elle se prolonge au-devant de la cornée pour la recouvrir tout entière.

Les troubles subjectifs varient beaucoup. Ils sont quelquefois à peine marqués et d'autres fois extrêmement intenses. La sensation de corps étranger entre les paupières fait rarement défaut. La vision est également plus ou moins troublée. Elle se réduit à la perception quantitative de la lumière dans les cas de pannus sarcomateux.

La douleur, la photophobie, le larmoiement existent le plus souvent, mais d'une façon non constante et avec des alternatives de mieux et d'aggravation.

La durée de la kératite vasculaire est toujours longue ; elle se prolonge pendant des mois et quelquefois des années.

Dans les cas moyens, lorsqu'il n'existe pas de pannus sarcomateux, les vaisseaux peuvent disparaître progressivement sans laisser d'opacités et la cornée recouvre sa transparence. Il est rare cependant qu'elle n'ait pas éprouvé de modifications dans sa courbure, et qu'elle n'ait de la tendance à la conicité, d'où un certain degré d'astigmatisme irrégulier.

Lorsqu'il s'est développé un pannus sarcomateux, la cornée ne reprend jamais sa transparence complète et elle devient souvent staphylomateuse.

Les complications les plus habituelles de la kératite vasculaire sont les abcès de la cornée, cause fréquente de perforation, l'iritis et la cyclite grave. On voit quelquefois survenir des phénomènes glaucomateux.

Traitement. — Il faut d'abord chercher à faire disparaître la cause qui produit la kératite vasculaire. Les granulations, en particulier, seront soigneusement recherchées et traitées s'il en existe. Le débridement de la commissure externe des paupières, suivi ou non de la canthoplastie, sera souvent utile pour diminuer le frottement des paupières sur la cornée.

S'il existe des signes de réaction vive, on appliquera sur les paupières des compresses chaudes, plusieurs fois dans la journée pendant un quart d'heure ou vingt minutes.

C'est aux caustiques légers et aux astringents qu'on s'adresse pour favoriser la disparition des vaisseaux. Le sulfate de cuivre et le tannin sous forme de glycérolés sont les plus employés. On évite l'usage des sels de plomb et d'argent, qui produisent des dépôts métalliques à la surface de la cornée.

Follin a vanté les bons effets des attouchements avec le perchlorure de fer à 30 degrés. Le plus souvent aujourd'hui on se borne à prescrire l'emploi de la pommade à l'oxyde jaune de mercure préconisée par Pagenstecher.

Mais, lorsqu'on a à traiter le pannus sarcomateux, ces moyens sont insuffisants. Il faut avoir recours à une opération ou provoquer artificiellement le développement d'une ophtalmie purulente.

Les scarifications de la conjonctive et de la surface du pannus ne donnent que des résultats ordinairement incomplets. Il faut pratiquer l'excision de la conjonctive tout autour de la cornée pour amener l'atrophie des vaisseaux. Cette petite opération, connue sous le nom de *péritomie*, *syndectomie*, *tonsure* (Furnari), *circoncision* (Küchler) de la conjonctive, se fait après cocaïnisation de l'œil, en enlevant avec des ciseaux courbes une bandelette de 2 à 3 millimètres de largeur tout autour du limbe cornéen. On ne doit pas craindre d'exciser le tissu cellulaire sous-conjonctival.

On a d'abord provoqué la conjonctivite purulente par l'inoculation du pus blennorragique. Cette pratique hardie, due à F. Jaeger et Piringer, n'est applicable qu'au cas de pannus invétéré et portant sur les deux yeux. Malgré les statistiques encourageantes de Brière, on devra, si l'on croit indispensable pour la cure du pannus le développement de l'ophtalmie purulente, recourir au jéquirity dont il a été question à propos du traitement des granulations.

Nous mentionnons, sans les décrire, l'existence de deux formes rares de kératites superficielles : la kératite *dendritique* (Emmert) et la kératite *filamenteuse* (Leber). La première est caractérisée par la disposition rameuse de l'infiltration qui progresse de proche en proche; la seconde par la production de filaments d'apparence fibrineuse implantés au milieu de la couche épithéliale de la cornée.

2° *KÉRATITES PARENCHYMATEUSES*

La couche moyenne de la cornée peut être le siège de deux formes distinctes d'inflammation : l'une aboutit à la suppuration circonscrite ou diffuse du tissu propre de la cornée; l'autre se révèle par un ensemble de lésions qui n'ont pas de tendance à la suppuration. Nous décrirons en conséquence :

1° La kératite *suppurative*;

2° La kératite *interstitielle*.

a. — KÉRATITE SUPPURATIVE

L'inflammation du tissu propre ou couche moyenne de la cornée aboutit fréquemment à la formation du pus. Cette suppuration est tantôt *circonscrite* (*abcès de la cornée*) et tantôt *diffuse*. La kératite suppurative diffuse ou infiltration en nappe de la cornée est la plus grave de ces deux formes.

Anatomie pathologique et pathogénie. — La suppuration du tissu cornéen résulte de la présence dans son épaisseur d'un agent infectieux. Le plus souvent, l'agent infectieux vient de l'extérieur et pénètre par une petite plaie, une ulcération. C'est ainsi que, lorsqu'il existe antérieurement chez un sujet un état catarrhal ou une suppuration des voies lacrymales, toutes les lésions de la cornée sont susceptibles de se compliquer de suppuration. On sait depuis longtemps que l'opération de la cataracte, chez les individus dont les voies lacrymales sont en mauvais état, est presque toujours suivie de suppuration du lambeau. Leber, Eberth, Stromeyer, par des inoculations de matières septiques, ont provoqué, chez les animaux, le développement de kératites suppuratives.

Les lésions de la 5e paire nerveuse donnent aussi fréquemment lieu à une kératite suppurative qui a reçu le nom de *kératite neuro-paralytique*, et présente une physionomie spéciale. Cl. Bernard attribuait les lésions qu'on produit chez les animaux par la section intracrânienne du trijumeau, aux troubles circulatoires résultant de la paralysie des vaso-dilatateurs coupés dans l'opération. Meissner et Schiff y voient plutôt le résultat de l'irritation produite par une section incomplète.

Bien qu'il règne encore une grande incertitude sur l'origine des nerfs trophiques de la cornée, il n'est pas douteux que leur lésion donne lieu à la formation d'abcès le plus souvent indolents, avec exfoliation ultérieure du tissu. Mais Snellen a montré que, chez les animaux qui ont subi la section intracrânienne du trijumeau, on peut empêcher le développement de ces accidents en protégeant contre l'action de l'air et contre les traumatismes extérieurs la cornée devenue insensible.

Chez l'homme, il se passe quelque chose d'analogue lorsque la 3e paire crânienne est atteinte en même temps que le trijumeau. Dans ces cas, malgré l'insensibilité complète de la cornée, la kératite ne se développe pas, parce

qu'elle est protégée par le ptosis de la paupière résultant de la paralysie de son releveur.

Lorsqu'un *abcès* se développe dans le tissu cornéen, le pus est en général très nettement circonscrit dans une cavité arrondie ou aplatie creusée aux dépens des cellules cornéennes détruites. Le pus est mélangé de débris de ces cellules, de granulations graisseuses et aussi de microcoques. L'origine des nombreux leucocytes qu'on y rencontre a été diversement expliquée. Pour Virchow, ils proviennent de la segmentation des noyaux des cellules. Conheim les attribue à la diapédèse des globules blancs des vaisseaux sanguins ; mais, comme la cornée ne possède pas de vaisseaux de cet ordre à l'état normal, les leucocytes ne peuvent arriver dans sa substance propre que par l'intermédiaire des espaces tubuleux ou des gaines lymphatiques qui entourent les extrémités nerveuses. Stromeyer pense que les globules qui constituent le pus des abcès cornéens proviennent de la conjonctive et pénètrent dans l'épaisseur de la cornée par une solution de continuité de l'épithélium et des couches sous-jacentes.

L'origine de *l'hypopyon*, qui coïncide avec la kératite suppurative, n'a pas été moins discutée. Dans quelques cas, on a pu reconnaître que le pus de la chambre antérieure provenait de la rupture d'un abcès cornéen à travers la membrane de Descemet; mais c'est là un fait exceptionnel et, dans la majorité des cas, il n'est pas possible d'admettre l'existence d'une fistule cornéenne établissant une communication entre l'abcès et la chambre antérieure, bien que quelques ophtalmologistes aient pensé qu'elle pouvait être assez petite pour échapper à l'examen fait avec l'éclairage oblique.

Stromeyer (*Arch. f. Ophtalm.*, XIX, 2e partie, p. 1) a constaté que les couches du tissu cornéen intermédiaires à la cavité de l'abcès et à la chambre antérieure ne renferment pas de globules de pus. Il admet que les leucocytes qu'on trouve dans la chambre antérieure viennent des plexus veineux (canal de Schlemm) qui existent à la périphérie de la cornée et peut-être aussi des vaisseaux de l'iris. Arlt a soutenu, au contraire, que le pus de l'hypopyon est simplement fourni par l'iris enflammé.

Leber, par de nouvelles expériences, a démontré que les microbes exercent une action à distance par la diffusion de leurs produits de sécrétion (*phlogosines*). Ainsi s'explique le trouble de l'humeur aqueuse, malgré l'intégrité de la membrane de Descemet, lorsqu'il existe un foyer d'infection microbienne dans le tissu propre de la cornée.

Étiologie. — La tendance actuelle est de considérer toute suppuration de la cornée comme d'origine infectieuse. Mais l'infection peut se faire dans des conditions variées, et s'il faut de toute nécessité une voie de pénétration pour l'agent infectieux, il y a aussi des conditions de terrain indispensables à son développement. En un mot, l'apparition du pus dans le tissu de la cornée suppose des causes locales et des causes générales.

Parmi les causes locales, il faut compter tous les traumatismes accidentels ou opératoires, la présence de corps étrangers, les piqûres produites par les épis de blé (kératite des moissonneurs). Les phlyctènes de la cornée sont parfois le point de départ d'abcès parenchymateux ou de kératite suppurative.

Les altérations de la 5e paire crânienne paraissent agir aussi en favorisant les traumatismes répétés de la cornée. Mais, pour que l'infection se produise dans ces différents cas, lorsque le corps vulnérant lui-même ne dépose pas dans la

plaie l'agent infectieux, il faut que la cornée se trouve en contact avec des sécrétions viciées. C'est ce qui arrive lorsqu'il existait antérieurement une affection des voies lacrymales, une blennorrhée du sac.

Les lésions suppuratives si fréquentes et si graves de la cornée dans le cours de la conjonctivite purulente montrent bien l'action qu'a sur cette membrane l'altération de la sécrétion conjonctivale.

Les causes générales qui influent sur le développement des suppurations de la cornée sont toutes les affections ou diathèses débilitantes. Chez les enfants, il faut signaler surtout l'athrepsie et la scrofule ; chez l'adulte, l'alcoolisme, le diabète, l'albuminurie. On voit encore la kératite suppurative survenir dans le cours de la fièvre typhoïde, du typhus, de l'encéphalite infantile, de la méningite et du ramollissement cérébral. L'infection purulente, l'érysipèle de la face, les fièvres éruptives, la scarlatine, et surtout la variole, se compliquent aussi de suppuration de la cornée. Mais, pour la variole, il faut bien distinguer le développement de pustules varioliques se produisant sur la cornée au moment de l'éruption à la face, des suppurations métastatiques qui se montrent sur cette membrane pendant la période de dessiccation.

Symptômes. — Les signes objectifs par lesquels se révèle l'*abcès* de la cornée consistent, au début, en une opacité circonscrite, de couleur grisâtre, profondément située et entourée d'une sorte d'auréole nébuleuse, appréciable surtout à l'éclairage oblique. L'opacité devient rapidement blanchâtre, puis, au moment où le pus se forme, elle prend une couleur jaunâtre, quelquefois jaune paille. Superficiellement, au niveau du point où se forme l'abcès entre les lames de la cornée, on constate que la couche épithéliale a subi des altérations ; elle est inégale, dépolie, rugueuse.

Certains abcès prennent une forme allongée, bien que la forme arrondie soit la plus habituelle. Quelquefois le foyer purulent est en arc de cercle, en coup d'ongle ; c'est l'*onyx* des anciens ophtalmologistes. La concavité de l'arc de cercle est toujours tournée en haut, ce qu'il faut sans doute attribuer, comme pour l'hypopyon, à l'influence de la pesanteur.

Dans l'*infiltration diffuse*, les lames de la cornée sont séparées les unes des autres par le pus étalé irrégulièrement entre elles. Quelquefois la suppuration envahit la circonférence de la cornée, laissant la partie centrale transparente au début, jusqu'au moment où elle se sphacèle en totalité. La couleur du pus infiltré est blanc jaunâtre, avec une zone d'infiltration grisâtre, demi-transparente à la périphérie.

La réaction inflammatoire qui accompagne la kératite suppurative est très variable, suivant qu'il s'agit d'un abcès circonscrit, de l'infiltration diffuse ou de la forme qui a reçu le nom de kératite neuro-paralytique. Il existe toujours un certain degré d'injection périkératique. Cette injection est très prononcée et accompagnée d'une conjonctivite intense dans la plupart des cas. La photophobie et le larmoiement, ainsi que les douleurs ciliaires, sont beaucoup plus variables. La vision est toujours troublée par l'existence des opacités cornéennes et aussi par le retentissement de l'inflammation sur les membranes profondes.

On a distingué deux formes de suppuration de la cornée, la forme sthénique ou inflammatoire, dans laquelle les phénomènes réactionnels sont très marqués, et la forme asthénique, dans laquelle ils font en partie défaut. D'une

manière générale, ils sont moins accentués dans les cas d'infiltration diffuse que dans ceux d'abcès circonscrit. Dans la kératite neuro-paralytique, les douleurs sont même souvent nulles ; on remarque aussi que, dans cette forme, la cornée est devenue insensible, et quelquefois l'anesthésie s'étend aux parties de la peau innervées par le trijumeau.

Marche. — Terminaison. — La kératite suppurative a une marche rapide. Elle se termine parfois par la résorption, surtout s'il s'agit d'un abcès circonscrit. Dans ce cas, l'opacité qui avait pris une teinte jaune au centre devient grisâtre, et il reste seulement une opacité blanchâtre qui persiste généralement, par suite de la formation d'un véritable tissu de cicatrice aux dépens des cellules de la cornée.

Plus souvent l'abcès cornéen s'ouvre à l'extérieur. Les lames antérieures de la cornée sont d'abord soulevées, puis amincies et détruites de dedans en dehors. Le pus se fait jour alors ; mais, en raison de sa consistance très grande, il n'est que lentement évacué. A l'abcès, succède une ulcération profonde et irrégulière, qui ne se déterge que peu à peu. Dans quelques cas, l'abcès s'ouvre à la fois à l'extérieur et dans la chambre antérieure. Il en résulte une perforation qui est suivie d'enclavement de l'iris et de la formation d'un leucome adhérent.

L'infiltration diffuse de la cornée donne lieu à l'élimination des couches superficielles de cette membrane et à la formation de larges ulcérations, qui non seulement laissent après elles une opacité persistante, mais trop souvent deviennent staphylomateuses. Plus souvent peut-être il y a une large perforation par sphacèle d'une partie de la cornée. Par la perforation ainsi produite, le cristallin est quelquefois éliminé. Tout au moins, l'iris vient faire saillie dans la perte de substance, et la vision est à jamais compromise si même l'œil n'est pas envahi par la suppuration. Cette fâcheuse terminaison s'observe surtout dans la kératite suppurative qui complique l'ophtalmie purulente.

Les complications habituelles de la kératite suppurative sont l'iritis et la panophtalmite. C'est à l'iritis, bien plutôt qu'à l'existence d'un trajet fistuleux faisant communiquer l'abcès avec la chambre antérieure, qu'il faut attribuer l'hypopyon si fréquent dans les cas de kératite suppurative. La fréquence de cette complication a fait décrire une *kératite à hypopyon*.

La gravité du pronostic de la kératite suppurative résulte de ce que nous venons de dire de ses différents modes de terminaison. Elle laisse toujours au moins des opacités persistantes, souvent des hernies de l'iris ou un staphylome. Enfin elle peut se terminer par l'atrophie du globe de l'œil.

Traitement. — Les antiphlogistiques, tels que les applications de sangsues à la tempe et l'administration du calomel à l'intérieur, étaient autrefois prescrits dans le traitement de la kératite suppurative. Ils sont généralement abandonnés aujourd'hui et l'on a recours, au contraire, dans ce cas, à l'administration de toniques et spécialement du sulfate de quinine.

Dans le cas d'abcès circonscrit et indolent de la cornée, on applique les compresses chaudes à 40 degrés sur l'œil pendant plusieurs heures dans la journée. On fait en même temps des lavages fréquents avec la solution de sublimé.

S'il y a des signes d'iritis, on a recours aux instillations d'atropine. Dans le

cas contraire, il est préférable d'employer les collyres à l'ésérine ou à la pilocarpine. Lorsque le pus est collecté, on cherche à l'évacuer en incisant obliquement les lames de la cornée avec un couteau triangulaire. Mais le pus très épais sort mal, en général. Mieux vaut, s'il y a hypopyon, faire la paracentèse de la cornée pour obtenir une détente. Si la perforation des lames antérieures de la cornée est imminente, on peut ouvrir l'abcès avec la pointe du thermocautère ou du galvano-cautère. Dans les cas graves, il est préférable de recourir à l'opération dite de Sæmisch, que nous décrirons à propos des ulcères de la cornée (voy. page 144).

Après que la ponction de la chambre antérieure ou de la cavité de l'abcès a été effectuée, on fait un pansement avec la poudre d'iodoforme ou de salol, et l'on applique le bandeau compressif.

Le bleu de méthyle a été employé, dans ces dernières années, avec succès dans les cas pour lesquels on prescrit le plus habituellement la poudre d'iodoforme. Panas dit en avoir obtenu de bons résultats.

Dans la forme diffuse de la suppuration cornéenne, on insistera sur les instillations du collyre à l'ésérine, sur les lavages antiseptiques et, après avoir saupoudré d'iodoforme la surface de la cornée, on appliquera le bandeau compressif pour prévenir autant que possible la formation d'un staphylome.

b. — KÉRATITE INTERSTITIELLE

La kératite interstitielle diffuse, en raison de son étiologie et de son mode d'évolution, présente un intérêt particulier.

Elle a reçu encore les noms de kératite *parenchymateuse*, kératite *disséminée*, kératite *hérédo-syphilitique* (Hutchinson).

Anatomie pathologique. — Il résulte des recherches de Virchow et de Sæmisch que le trouble grisâtre qui envahit le tissu propre de la cornée est dû à la présence de cellules gonflées à contenu granuleux, considérées par Sæmisch comme des corpuscules lymphatiques, mais que la substance fondamentale reste intacte. C'est ce qui explique qu'après avoir pendant longtemps présenté une opacité presque complète, la cornée peut cependant recouvrer plus tard sa transparence.

Étiologie. — La fréquence de la kératite interstitielle n'est pas considérable. Elle ne représente pas 1 pour 100 des maladies oculaires en général : sur plus de 5000 malades, Panas ne l'a notée que 40 fois.

Elle s'observe plus souvent dans le sexe féminin que dans le sexe masculin. C'est une affection de la jeunesse et de l'adolescence. Son maximum de fréquence est de dix-huit à vingt ans. Dans la première enfance on la rencontre peu et, après vingt-cinq ans, elle devient extrêmement rare. On aurait, dit-on, observé quelques faits de kératite interstitielle intra-utérine.

La scrofule a été longtemps considérée comme la cause principale de la kératite interstitielle. Mackenzie a surtout insisté sur cette étiologie. Il est certain que les sujets atteints de kératite interstitielle sont le plus souvent des individus anémiques et chétifs. Follin signalait chez eux la fréquence de la tuberculose, opinion qui se rapproche de celle de Mackenzie.

Le rhumatisme a aussi été accusé de produire la kératite interstitielle. Le professeur Gayet (de Lyon) croit que son influence est réelle dans certains cas.

Mais, depuis les publications de Hutchinson (1857, 1863), la question a changé de face. Cet observateur a signalé la coïncidence de la kératite interstitielle avec certaines malformations des dents, de la voûte maxillaire et de la face qui relèvent de la syphilis héréditaire. Depuis cette époque, l'influence de la syphilis, considérée d'abord comme exceptionnelle, tend de plus en plus à être admise et les observations de chaque jour confirment la justesse de l'idée du chirurgien anglais.

La malformation des dents, caractéristique de la syphilis héréditaire, porte surtout sur les incisives médianes supérieures et consiste, comme on sait, en une échancrure en forme de V renversé du bord tranchant de ces dents. La voûte maxillaire forme une ogive très prononcée. L'arrêt de développement de la face se traduit par l'aplatissement du nez. La surdité fréquente chez les individus atteints de kératite interstitielle est aussi rapportée par Hutchinson à la syphilis. Enfin on voit fréquemment des cicatrices gaufrées au pourtour des lèvres et vers les commissures, indices d'ulcérations spécifiques développées dans l'enfance.

L'influence de la syphilis est aujourd'hui admise par la majorité des ophtalmologistes. Horner, Sæmisch et de Wecker admettent qu'elle intervient dans la proportion de 66 pour 100.

Cependant A. Fournier et Panas, en raison de la proportion assez forte des cas dans lesquels il est impossible de retrouver la syphilis chez les parents, pensent que la kératite interstitielle n'est pas une manifestation directe de la diathèse, mais le résultat d'un état *dyscrasique* de l'organisme dû à la syphilis des ascendants (Panas, *Traité des maladies des yeux*, I, p. 245).

Symptômes. — La kératite interstitielle a pour caractères principaux l'envahissement progressif de la cornée par un trouble d'un aspect particulier, le peu de réaction qui accompagne ce travail d'opacification et la possibilité, pour la cornée, de recouvrer sa transparence au bout d'un temps généralement fort long.

Le début est lent et insidieux. Il se forme en un point de la cornée, le plus souvent vers la périphérie, en dedans et en bas (Panas) une opacité légère de teinte grisâtre, quelquefois jaunâtre. Elle est parfois disposée en croissant. Cette opacité s'étend peu à peu et arrive à envahir toute la cornée. Au début elle est légère; l'iris paraît décoloré et la pupille nuageuse. Plus tard, la surface de la cornée prend l'aspect d'un verre dépoli et l'épithélium cornéen devient rugueux, inégal.

Il est rare que l'opacité de la cornée soit partout égale; on y observe des taches plus blanches qui tranchent sur le fond dépoli.

En se servant de la loupe et de l'éclairage oblique, on peut, dès le début, constater que l'altération qui produit le trouble cornéen siège profondément dans la couche moyenne de la cornée. Ce procédé d'exploration montre de petits points grisâtres ou noirâtres disséminés comme une fine poussière dans la substance de la cornée. Ce semis opaque a été comparé à du verre pilé, ou à du granit.

En même temps que la cornée subit ces modifications dans son aspect et dans sa transparence, on observe toujours un certain degré d'injection péri-

kératique, mais la vascularisation péri-cornéenne est, le plus souvent, faible.

A la longue, la cornée elle-même devient le siège d'une vascularisation. Cependant cette vascularisation n'est pas constante; aussi l'a-t-on quelquefois considérée comme une forme particulière de la maladie à marche plus rapide et décrite sous le nom de *kératite diffuse vasculaire*. Les vaisseaux qui se forment se présentent comme des arborisations très fines qu'on ne distingue bien qu'avec un fort grossissement, tel que celui qui est fourni par la loupe de Brücke. La teinte que prennent les parties de la cornée envahies par ces arborisations est en rapport avec l'abondance des vaisseaux; elle varie de la teinte rosée qui rappelle la chair du saumon, à la teinte rouge cerise. Il semble même quelquefois qu'une tache hémorragique infiltre la cornée.

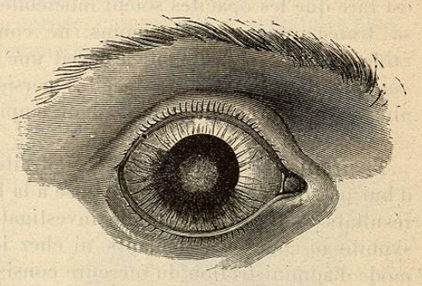

Fig. 50. — Kératite interstitielle vasculaire.

Peu accusés au début, les troubles fonctionnels causés par la kératite interstitielle sont assez marqués, lorsque la maladie est arrivée à son complet développement. La photophobie, les douleurs ciliaires, le blépharospasme, lorsqu'ils existent, n'ont jamais l'intensité qu'ils présentent dans la kératite phlycténulaire. La vision toutefois est profondément troublée et quelquefois réduite à la perception quantitative de la lumière lorsque toute la cornée est envahie. A cette période les sujets sont incapables de se diriger eux-mêmes, si les deux yeux sont atteints.

Les complications le plus souvent observées dans le cours de la kératite interstitielle sont les ulcérations superficielles et l'iritis séreuse. De Wecker, dans quelques cas, dit avoir vu les signes de la maladie de Ménière se joindre à la surdité dont souffrent la plupart des sujets atteints de kératite interstitielle.

La marche de l'affection est essentiellement chronique. Elle dure de quelques mois à deux années. Les deux yeux sont le plus souvent atteints successivement. L'indolence fréquente de la maladie la rend plus tolérable lorsque sa durée se prolonge.

Kératite interstitielle dans la syphilis acquise. — A côté de la kératite hérédo-syphilitique, il existe une forme rare de kératite interstitielle qui reconnaît pour cause la syphilis acquise. On n'en connaît qu'un nombre peu considérable d'observations. Valude en a récemment rapporté un nouveau cas (*Annales d'oculist.*, t. CXVII, 1897, p. 40) et a insisté sur les caractères qui la différencient de la kératite hérédo-syphilitique. Elle est ordinairement unilatérale et non bilatérale comme cette dernière. En outre l'infiltration dans la kératite syphilitique acquise est moins diffuse et la période de vascularisation moins prononcée. Enfin le traitement spécifique agit plus rapidement que dans la kératite héréditaire (voy. aussi : Desmazes, Thèse de Paris, 1875. — Lacombe, Thèse de Paris, 1879. — Alexander, *Syphilis und Auge*, Wiesbaden, 1888. — Trousseau, *Annales d'oculistique*, septembre 1895).

Le ***diagnostic*** de la kératite interstitielle est ordinairement facile. Si la