kératite interstitielle, au lieu d'être diffuse, se présentait sous la forme circonscrite et siégeait à la périphérie, elle pourrait être confondue avec la sclérose du tissu cornéen qui succède à la sclérite. Mais l'opacité consécutive à la sclérite est plus blanche; elle débute par la couche superficielle et est plus nettement limitée sur ses bords.

Le ***pronostic*** de la kératite interstitielle diffuse est sérieux. C'est une maladie longue; elle peut entraîner une cécité momentanée et même prolongée. Mais il est rare que les opacités soient indélébiles et le plus souvent la cornée recouvre sa transparence ou, du moins, ne conserve que des opacités peu considérables. Abadie, cependant, a décrit une forme de la maladie qu'il qualifie de *maligne*, dans laquelle les opacités persistent. Ce cas toutefois se présente de plus en plus rarement, depuis qu'on emploie le traitement antisyphilitique.

Traitement. — C'est, en effet, le traitement antisyphilitique qui doit aujourd'hui presque toujours être opposé à la kératite interstitielle. Il donne de bons résultats, alors même qu'une investigation minutieuse n'a fait découvrir la syphilis ni chez les ascendants, ni chez le sujet atteint de kératite. Le meilleur mode d'administration du mercure consiste à faire des injections sous-cutanées d'un sel hydrargyrique. Ces injections sont renouvelées tous les deux jours à la dose de 10 à 20 gouttes. On emploie une solution de sublimé à 1 pour 100 (eau distillée, 10 grammes; bichlorure de mercure, 10 centigrammes; chlorure de sodium, 1 gramme). En même temps on prescrit à l'intérieur l'iodure de potassium à la dose de 2 grammes. On peut aussi employer l'huile grise et Panas injecte une solution huileuse de biiodure de mercure.

On s'est servi encore du peptonate de mercure pour remplacer le bichlorure.

Comme moyens adjuvants, on emploiera avec avantage la pommade à l'oxyde jaune avec massage de l'œil suivant la méthode de Pagenstecher ou les douches de vapeur administrées avec l'appareil de Lourenço. Les insufflations de poudre de calomel à la surface de la cornée sont également préconisées par Ed. Meyer.

Les applications de compresses chaudes, à la température de 40 degrés, faites chaque jour pendant deux heures, trouvent leur indication dans un commencement de vascularisation de la cornée.

Enfin, il est toujours nécessaire de faire des instillations du collyre à l'atropine pour prévenir les complications du côté de l'iris, que le trouble de la cornée ne permet pas de surveiller directement.

On n'oubliera pas non plus les prescriptions relatives à l'hygiène générale, rendues plus nécessaires par la constitution chétive du plus grand nombre des individus qu'atteint la kératite interstitielle.

3° *KÉRATITES PROFONDES*

KÉRATITE PONCTUÉE

Cette forme de kératite occupe la couche la plus profonde de la cornée ou membrane de Descemet. Décrite pour la première fois par Sichel père, elle a reçu les noms de *kératite ponctuée*, *Descemétite*. On a aussi rattaché son développement à l'extension d'une iritis séreuse ou encore à une inflammation de

l'humeur aqueuse d'où la dénomination d'*aquo-capsulite* qui s'applique à la même affection.

Étiologie. — Deux causes paraissent agir spécialement pour provoquer le développement de la kératite ponctuée, ce sont le rhumatisme et la blennorragie. Lorsque la kératite ponctuée coïncide avec une uréthrite blennorragique, on ne peut admettre, comme pour la conjonctivite purulente, que l'agent infectieux le gonocoque, a été déposé directement sur la face interne de la cornée. Force est de reconnaître l'existence d'une infection générale qui se manifeste par une inflammation de la couche profonde de la cornée, comme elle se manifeste plus souvent encore par une arthrite, ou l'inflammation d'une séreuse.

Symptômes. — Les couches antérieures et moyennes de la cornée ont conservé toute leur transparence. La première des images de Purkinje n'a rien perdu de son éclat; mais, en examinant attentivement la cornée et en s'armant au besoin d'une loupe, on constate l'existence d'une nébulosité siégeant dans la couche la plus profonde. Cette nébulosité de couleur grisâtre affecte la forme d'un triangle dont la base répond presque toujours à la partie inférieure du limbe cornéen et le sommet au centre de la cornée. A l'éclairage oblique on reconnaît que le trouble de la couche profonde est produit par un semis de petites opacités qui résultent de l'altération de l'épithélium de la membrane de Descemet. Coccius a constaté des amas de cellules dégénérées faisant saillie dans la chambre antérieure.

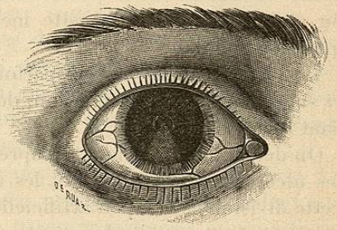

Fig. 51. — Kératite ponctuée.

L'humeur aqueuse elle-même est presque toujours trouble et tient en suspension des débris de cellules et quelquefois de petits épanchements fibrineux dont quelques-uns se fixent sur la cristalloïde antérieure. Dans ces cas, il y a tous les signes d'une iritis séreuse; la pupille est plus ou moins immobile et déformée; la chambre antérieure est plus profonde et la tension de l'œil est augmentée.

La kératite ponctuée s'accompagne d'injection périkératique, de photophobie, de larmoiement et de douleurs ciliaires. Dans quelques cas, ces derniers symptômes atteignant un haut degré d'intensité, la vision est profondément troublée.

Diagnostic. — A un examen superficiel, la kératite ponctuée peut être méconnue ou confondue avec une altération de la cornée siégeant plus superficiellement, ou encore avec une iritis simple. L'examen à l'éclairage oblique qui fait constater l'existence d'un pointillé profond et sa forme triangulaire devra toujours être pratiqué pour éviter l'erreur.

Pronostic. — Il ne présente pas de gravité véritable. La résolution se fait généralement, et la membrane de Descemet recouvre sa transparence. Il faut toutefois se préoccuper de l'iritis concomitante et de la possibilité de synéchies ultérieures.

Traitement. — Si la kératite ponctuée s'est développée sous l'influence de la blennorragie, il y a lieu de prescrire les balsamiques à l'intérieur, lorsque le

traitement n'a pas encore été institué. Si la diathèse rhumatismale seule est en cause, on administrera le salicylate de soude.

Pour éviter les complications iriennes, on instillera au début le collyre à l'atropine. Mais comme la tension de l'œil est généralement augmentée, si l'iris paraît sain, il vaut mieux avoir recours au collyre à l'ésérine qui abaisse la tension et diminue la sécrétion de l'humeur aqueuse. Le bandeau compressif sera aussi un adjuvant utile. Exceptionnellement on pourra être amené à pratiquer la ponction de la chambre antérieure.

B. — Ulcérations de la cornée.

Les ulcérations de la cornée sont constituées par des pertes de substance plus ou moins profondes de cette membrane, ayant peu ou pas de tendance à la guérison spontanée.

Les ulcères cornéens sont parfois primitifs. Plus souvent, ils sont secondaires et succèdent à une autre lésion, dont ils représentent la terminaison ou dont ils sont une complication.

On décrit habituellement, d'après leur marche clinique, deux formes d'ulcères, les ulcères *inflammatoires* et les ulcères *atoniques*, indolents ou torpides, mais cette division est un peu artificielle et, à un moment donné, un ulcère longtemps atonique peut prendre le caractère d'un ulcère inflammatoire.

Anatomie pathologique. — Sæmisch a étudié avec soin les lésions cornéennes aux différents stades de l'ulcération. Il admet trois périodes : la première est caractérisée par la destruction des éléments, c'est la période d'accroissement; dans la seconde, ou période d'état, il se fait une sorte de nettoyage de la surface de l'ulcère; enfin, la troisième consiste dans la cicatrisation de la perte de substance.

Au début de la *première période*, on voit la couche épithéliale se désagréger; les cellules sont entraînées avec les sécrétions de la conjonctive; les contours de l'ulcération sont irréguliers, dentelés. Bientôt la couche élastique sous-jacente ou membrane de Bowmann disparaît, puis, si l'ulcère devient profond, les cellules de la cornée elle-même sont dissociées, détruites et éliminées. On remarque à cette période, dans la zone qui entoure l'ulcère ou zone *contournante*, une infiltration de cellules lymphoïdes entre les cellules de la cornée. C'est à cette infiltration qu'est due l'opacité que l'on constate autour des ulcères inflammatoires.

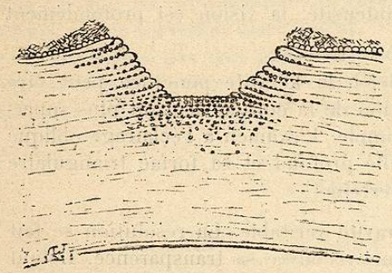

Fig. 52. — Ulcère de la cornée. — Épaississement de l'épithélium au niveau des bords. (D'après Alt.)

La *deuxième période* est marquée par l'élimination complète de tous les détritus cellulaires qui encombraient le fond de l'ulcère et par la tendance au retour de la transparence des éléments sous-jacents. On observe aussi un épaississement de la couche épithéliale aux bords mêmes de l'ulcération. Enfin, à

cette période, on voit quelquefois apparaître des vaisseaux sanguins au voisinage de la perte de substance.

Dans la *troisième période*, l'ulcère tend à s'aplanir. Il se comble tantôt par la formation, aux dépens des cellules préexistantes de son fond ou des cellules lymphoïdes, d'éléments cellulaires nouveaux analogues aux cellules de la cornée, mais plus irréguliers, plus tassés et par suite moins transparents. Quelquefois le tissu qui se forme est tout à fait différent du tissu cornéen et complètement opaque. La couche épithéliale se régénère de la périphérie vers le centre et arrive à recouvrir toute la surface de l'ulcère.

Étiologie et pathogénie. — Les ulcères de la cornée reconnaissent parfois pour cause un traumatisme, une petite plaie accidentelle que la présence de germes infectieux empêche de se cicatriser. D'autres fois, c'est un frottement réitéré qui produit l'ulcération, comme celui qui résulte de la présence de granulations sur la conjonctive de la paupière supérieure. Les brûlures, en détruisant les couches les plus superficielles de la cornée, sont des causes d'ulcérations. L'exposition permanente de la cornée au contact de l'air, par suite d'un ectropion, produit le même effet. L'anesthésie de la cornée, que l'on constate dans les lésions de la 5e paire crânienne, est encore considérée comme la cause des pertes de substance que l'on y observe.

Le plus souvent l'ulcère accompagne ou complique une autre affection. La kératite phlycténulaire produit fréquemment des ulcérations qui succèdent à la rupture de la phlyctène. Dans les kératites parenchymateuses suppuratives, l'ouverture de l'abcès laisse après elle une perte de substance qui se comporte comme une ulcération, bien que le travail destructeur se soit accompli de dedans en dehors et non de dehors en dedans.

Ce ne sont pas seulement les inflammations de la cornée qui se terminent par ulcération. Les conjonctivites y donnent aussi naissance. Dans la conjonctivite catarrhale, on peut observer des ulcères superficiels qui guérissent sans laisser de trace. Les ulcères qui compliquent la conjonctivite purulente ou diphtéritique sont plus profonds et beaucoup plus graves. La gêne de la circulation péricornéenne résultant du chémosis explique le peu de résistance qu'offre dans ce cas la cornée aux causes de destruction. Parfois même la perforation est le résultat d'une nécrose en masse de la cornée plutôt que du progrès d'une ulcération.

Mais quelle que soit la cause primitive de l'ulcération, qu'elle soit le résultat d'un traumatisme, d'un frottement répété, d'une inflammation de la cornée ou d'une inflammation de la conjonctive, on admet aujourd'hui qu'il doit s'y joindre la présence d'un agent infectieux. L'agent infectieux ou le microbe qui le caractérise sont quelquefois importés par le corps vulnérant. D'autres fois, comme dans la conjonctivite purulente, c'est le microbe qui a causé la maladie principale. Plus souvent l'infection résulte de l'altération préalable des sécrétions conjonctivales. Le catarrhe des voies lacrymales, la dacryocystite chronique sont les causes les plus fréquentes de cette altération. Il faut y joindre les affections de la muqueuse pituitaire et spécialement la rhinite atrophiante qui donne lieu à l'ozène. L'attention a été attirée dans ces dernières années sur la fréquence des ulcères infectieux de la cornée chez les individus atteints d'ozène. A. Trousseau a contribué à vulgariser cette importante notion étiologique.

Parmi les états diathésiques, la scrofule a une influence incontestable sur la

production des ulcères cornéens. On observe aussi des ulcérations de nature tuberculeuse à la surface de la cornée. Mais les autres diathèses n'agissent que par la débilitation générale qu'elles produisent et à titre de causes prédisposantes. La syphilis, en particulier, n'est pas considérée comme une cause d'ulcération de la cornée.

Symptomatologie. — *Ulcères inflammatoires et kératite ulcéreuse.* — On observe, au début, les signes habituels des inflammations de la cornée, la photophobie, le larmoiement, les douleurs ciliaires, l'injection périkératique. En même temps apparaît en un point de la cornée une tache grisâtre qui s'ulcère rapidement à son centre.

L'infiltration inflammatoire du tissu cornéen persiste à la périphérie de la perte de substance, mais le centre devient habituellement transparent. C'est au centre, en effet, que le processus nécrosique est le plus actif. L'ulcère central est en général arrondi, creusé en forme de cupule. A la périphérie de la cornée, les ulcérations prennent une forme allongée, en croissant.

L'ulcère s'étend en surface en même temps qu'en profondeur pendant un temps extrêmement variable. Certains ulcères restent superficiels jusqu'à la fin; d'autres aboutissent rapidement à la perforation de la cornée, surtout quand le traitement n'intervient pas.

Lorsque se produit le travail de réparation, on voit le fond de l'ulcère prendre une teinte grisâtre. La perte de substance diminue de profondeur; les bords deviennent moins abrupts; ils commencent à s'adoucir et toute la surface de l'ulcération tend à se niveler. Bientôt elle reprend un aspect lisse et brillant qui indique que la couche épithéliale s'est reproduite en s'avançant de la périphérie vers le centre. L'opacité persiste pendant les premiers temps après la réparation de l'ulcère, et souvent elle est définitive; il y a formation d'un tissu de cicatrice indélébile. Dans d'autres cas, moins fréquents, l'opacité n'est que temporaire et la transparence se rétablit. Le travail de réparation de l'ulcère et la disparition de l'opacité sont favorisés par l'apparition de vaisseaux sanguins qui, partant du limbe de la cornée, arrivent jusqu'à l'ulcère ou dans son voisinage.

Il existe une forme de kératite ulcéreuse superficielle dans laquelle, avec des phénomènes de réaction assez marqués, les ulcérations, petites et nombreuses, n'ont pas de tendance à gagner en profondeur et consistent seulement dans la destruction de la couche épithéliale. Dans ces cas, la régénération de l'épithélium cornéen se fait sans que la transparence de la cornée soit sensiblement troublée.

Dans une autre forme, les ulcérations se montrent au niveau du limbe cornéen qu'elles suivent exactement. Elles y creusent une rainure étroite, et ne déterminent qu'un trouble peu étendu de la transparence. Mais lorsque deux ou trois de ces ulcérations développées en différents points de la circonférence arrivent à se réunir, elles forment un cercle complet qui menace la vitalité de la cornée.

Ulcères infectieux, serpigineux. — Une forme beaucoup plus grave d'ulcère, est l'ulcère infectieux, *ulcus serpens* de Sæmisch, décrit aussi par Roser, sous le nom de *kératite à hypopyon*, à cause de la fréquence de la formation du pus dans la chambre antérieure.

Cet ulcère reconnaît souvent pour cause un traumatisme de la cornée. On

l'observe en particulier chez les moissonneurs, et pendant longtemps on a supposé qu'il ne se développait que par suite d'une débilitation préalable de l'organisme et du surmenage. Aujourd'hui on est d'accord pour admettre que cet ulcère est produit par une infection résultant presque toujours de l'altération des sécrétions de la conjonctive et des voies lacrymales. Les lésions de la pituitaire qui donnent lieu à l'ozène, alors même qu'il n'y a pas participation apparente des voies lacrymales, sont une cause de cette forme d'ulcère.

Les expériences de Leber, de Stromeyer et d'Eberth ont montré, en effet, que, en inoculant à la surface de la cornée des matières septiques, on produit toutes les lésions de la kératite ulcéreuse grave avec hypopyon. Stromeyer, en particulier, en inoculant des débris de muscles putréfiés et le *Leptothrix buccalis*, a toujours obtenu ce résultat.

L'ulcère infectieux apparaît généralement en un point rapproché du centre de la cornée. La perte de substance est arrondie, les bords sont taillés à pic, le fond est blanc grisâtre. Sur un des côtés, en dedans ou en dehors, on remarque une infiltration en forme de croissant formée par de petits points blancs ou des stries. Ce croissant fait une certaine saillie et est comme boursouflé. C'est de ce côté que se fait la marche envahissante de l'ulcère. Car tandis que les points primitivement envahis semblent se réparer en partie, l'ulcération gagne les portions encore saines pour aboutir fréquemment à la perforation.

A l'éclairage oblique, on constate le trouble du tissu cornéen au-dessous et au voisinage de l'ulcère. L'humeur aqueuse est louche, et, trois fois sur quatre, un hypopyon se forme dans la chambre antérieure.

Le début de l'ulcère infectieux est insidieux; la photophobie et le larmoiement ne sont pas très marqués, mais il existe des douleurs ciliaires et sus-orbitaires souvent très pénibles.

Le pronostic est grave. Quand l'ulcère a envahi la moitié du diamètre de la cornée, la perforation ne peut être évitée (de Wecker).

Ulcères atoniques. — Les ulcères atoniques de la cornée se distinguent des ulcères inflammatoires par le peu de réaction qui les accompagne, par l'absence de douleur, par la transparence de leur fond et le défaut d'opacité de leurs bords. Généralement moins profonds et moins étendus que les ulcères inflammatoires, ils peuvent, en raison de la conservation de la transparence de la cornée à leur niveau, échapper à un examen rapide. Pour les reconnaître, il faut faire diriger l'œil dans différentes directions, ou mieux examiner la cornée à l'éclairage oblique.

Ces ulcères sont souvent multiples et plusieurs ulcérations superficielles se confondent quelquefois en une seule formant ainsi les ulcères dits *à facettes*. Ils progressent lentement et résistent au traitement.

Ils semblent être entretenus par une altération de la santé générale, sans qu'on puisse cependant, dans la majorité des cas, les rattacher à une diathèse ou à un état pathologique défini.

Traitement. — Le traitement des ulcères inflammatoires consiste dans l'usage de lotions avec la solution d'acide borique associées aux applications de compresses chaudes imbibées de cette solution et fréquemment renouvelées. En même temps, on instille, matin et soir, quelques gouttes du collyre à l'ésérine. L'emploi de l'atropine n'est indiqué que s'il y a des complications iriennes.

[*E. DELENS.*]

L'usage de la pommade à l'iodoforme (vaseline 10 grammes, iodoforme finement pulvérisé 1 gramme) hâte la cicatrisation, lorsque les phénomènes inflammatoires commencent à disparaître.

Le traitement des ulcères indolents diffère peu de celui des ulcères inflammatoires. A la pommade d'iodoforme on substitue avec avantage le pansement avec la poudre d'iodoforme ou l'insufflation de calomel à la vapeur. Il est bon d'y joindre un traitement tonique général, l'huile de foie de morue, en particulier, et l'administration du sulfate de quinine. Il est quelquefois utile, dans ces sortes d'ulcères, d'exciter la vitalité de la cornée par quelques cautérisations légères avec la pointe du thermo-cautère ou du galvano-cautère.

Dans le traitement de l'*ulcère infectieux* et de la kératite à hypopyon, on usera largement des antiseptiques et spécialement de la solution de sublimé à 1 pour 2000. Des irrigations répétées seront faites dans les culs-de-sac conjonctivaux avec cette solution. Si les voies lacrymales et les fosses nasales sont malades, elles seront également soumises à des irrigations. On a préconisé aussi la désinfection de l'ulcère à l'aide d'un pinceau trempé dans l'eau chlorée. Mieux vaut, à cet effet, employer le galvano-cautère dont la pointe est promenée sur le fond et sur les bords de l'ulcère.

Plusieurs fois par jour on instillera le collyre à l'ésérine, mais on bannira du traitement les collyres métalliques susceptibles de donner lieu à des incrustations.

En même temps, on saupoudre la cornée d'iodoforme finement pulvérisé et l'on applique le bandeau compressif.

Dans les cas où l'ulcère progresse rapidement et où il s'est formé un hypopyon, on a recours à la ponction de la chambre antérieure pour évacuer le pus et diminuer la tension de l'œil. Sæmisch a préconisé, dans ces cas, une opération qui porte son nom. Elle consiste à inciser transversalement la cornée avec un couteau de de Graefe qui doit pénétrer et ressortir en dehors des limites de l'ulcère, dont le fond est sectionné dans toute son étendue. L'évacuation de la chambre est ainsi assurée, et il semble que ce soit au lavage incessant des bords de l'ulcère par l'humeur aqueuse que sont dus les heureux effets de cette opération. Elle a toutefois l'inconvénient de laisser une longue cicatrice opaque dans le champ pupillaire, quand celui-ci est conservé.

ULCÈRES TUBERCULEUX DE LA CORNÉE

Les ulcérations tuberculeuses de la cornée sont encore peu connues. Nul doute cependant qu'elles soient fréquentes. Elles semblent constituer, lorsqu'elles sont primitives, une lésion locale non susceptible de se généraliser. Panas en a cité un cas au Congrès français d'ophtalmologie et le Dr Rachet, en 1887, a fait de l'étude des ulcères tuberculeux, le sujet de sa thèse inaugurale.

La tuberculisation de la cornée se caractérise par des douleurs ciliaires, l'injection épisclérale, l'opacification interstitielle du stroma et l'existence de grains blancs jaunâtres rappelant une éruption de tubercules miliaires. Il se produit ensuite une ulcération à bords déchiquetés et à fond jaunâtre. Les lotions antiseptiques, la poudre d'iodoforme et la cautérisation de l'ulcère avec le galvano-cautère constituent les principaux moyens thérapeutiques.

ACCIDENTS ET DIFFORMITÉS CONSÉCUTIVES

A. — FISTULES — PERFORATIONS — STAPHYLOMES

Lorsque le fond d'un ulcère se rapproche de la membrane de Descemet, une perforation est imminente. Mais, en raison de son élasticité et de la pression qu'elle subit de la part de l'humeur aqueuse, la membrane de Descemet est repoussée en avant, de telle sorte que la profondeur de l'ulcère paraît moindre qu'elle n'est en réalité. Parfois même, la membrane de Descemet forme véritablement hernie à la surface de l'ulcère, où elle prend l'apparence d'une vésicule transparente qui a reçu le nom de *kétarocèle* (fig. 53).

La rupture de cette vésicule donne lieu à la production d'une *fistule* de la cornée, par laquelle l'humeur aqueuse s'écoule. La pression diminuant, on voit

Fig. 53. — Ulcères perforants de la cornée avec kératocèle.

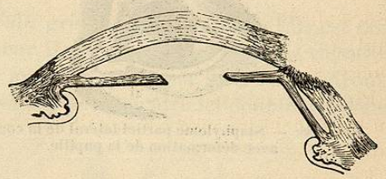

Fig. 54. — Perforation de la cornée avec adhérence de l'iris par sa partie moyenne.

les bords de la fistule adhérer momentanément pour céder de nouveau à la pression du liquide. Il peut arriver que la fistule persiste ainsi longtemps sans tendance aucune à la guérison et l'on s'explique la difficulté que certaines fistules ont à se cicatriser par la présence de l'épithélium de la membrane de Descemet renversée qui vient tapisser les parois du trajet fistuleux.

Les *perforations* de la cornée entraînent des conséquences très variables suivant leurs dimensions et leur siège.

Les très petites perforations, situées vers le centre de la cornée, après écoulement de l'humeur aqueuse, guérissent parfois sans laisser d'autres traces qu'une légère opacité, et la chambre antérieure se reconstitue. D'autres fois, la cristalloïde antérieure, en venant s'appliquer contre la perforation, y contracte des adhérences momentanées. Un exsudat se produit au point de contact et, si la chambre antérieure se rétablit, il reste une opacité à la face antérieure de la cristalloïde (*cataracte capsulaire*). Dans quelques cas, les adhérences s'allongent sous la forme d'un filament qui relie la face postérieure de la cornée à la face antérieure de la cristalloïde (*cataracte pyramidale*).

Fig. 55. — Hernie de l'iris après large perforation de la cornée.

Les petites perforations situées latéralement sont suivies de l'accolement de la face antérieure de l'iris et d'adhérences qui constituent la *synéchie antérieure*. Dans certains cas, rares toutefois, ces adhérences finissent par céder et la chambre antérieure se reconstitue, sans déformation persistante.

Si la perforation a des dimensions plus considérables, l'iris s'engage dans la perte de substance, y contracte des adhérences et y forme une *hernie* reconnaissable à sa couleur noirâtre. Sous la pression de l'humeur aqueuse, la hernie peut s'accroître et devenir kystique (*staphylome de l'iris*). Au bout d'un certain temps il se fait généralement une cicatrice définitive, non saillante, dans laquelle l'iris et la cornée sont confondus (*leucome adhérent*). L'orifice pupillaire est alors attiré du côté de la cicatrice et la chambre antérieure déformée. Lorsque le bord pupillaire est compris par un de ses points dans la portion d'iris enclavée, la pupille prend une forme en raquette (fig. 56).

Les grandes perforations de la cornée sont quelquefois accompagnées au

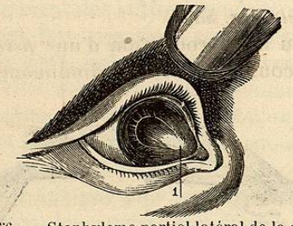

Fig. 56. — Staphylome partiel latéral de la cornée avec déformation de la pupille.

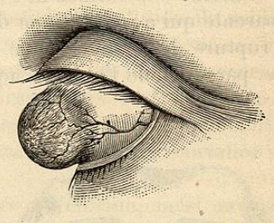

Fig. 57. — Staphylome total globuleux.

moment de leur production de rupture de la zone de Zinn. Le cristallin peut alors être expulsé et même projeté au dehors. Ce grave accident s'observe surtout chez les nouveau-nés atteints d'ophtalmie purulente avec nécrose de la cornée. Dans tous les cas l'iris s'engage dans la perforation et il se développe ultérieurement un staphylome cicatriciel.

Le *staphylome cicatriciel* ou opaque consiste en une déformation avec saillie du tissu qui remplace la cornée et dans la constitution duquel entrent les débris de l'iris hernié.

Le staphylome est *partiel* ou *total*.

Le staphylome partiel occupe une partie seulement de la surface de la cornée; il est central ou périphérique suivant le siège de la perforation qui l'a produit.

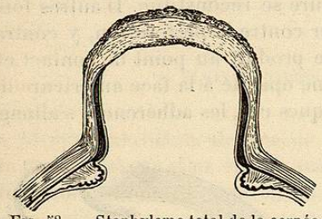

Fig. 58. — Staphylome total de la cornée et de l'iris (coupe antéro-postérieure).

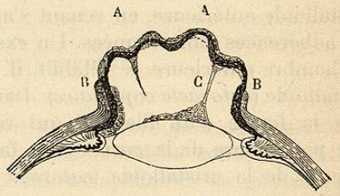

Fig. 59. — Staphylome en grappe.
A, A, bosselures de la surface. — B, B, limites de la cornée. — C, filament celluleux unissant la cornée à la cristalloïde antérieure.

Il se présente sous la forme d'une saillie ordinairement arrondie de couleur gris bleuâtre ou noire, quelquefois régulièrement globuleuse et rétrécie à sa base par une sorte de collet ou, au contraire, irrégulière et largement étalée. Le staphylome partiel est plus fréquent dans la moitié inférieure de la cornée.

La vision est conservée, sinon intacte, lorsque le staphylome siège à la périphérie, mais, l'iris entrant toujours dans sa composition, la pupille est déplacée et attirée du même côté tout en conservant en partie sa mobilité. Lorsque le staphylome est central la vision est abolie ou, du moins, il n'y a plus qu'une perception quantitative de la lumière.

Le staphylome total résulte, en général, d'une perforation dont les dimensions ne pouvaient faire prévoir celles que prend ultérieurement l'ectasie de la cornée. Cette membrane, en effet, cède en totalité à la pression des liquides intra-oculaires, après avoir subi une transformation fibreuse. Elle devient globuleuse et forme une tumeur qui atteint le volume d'une noisette et au delà. Lorsque le développement du staphylome est uniforme, il est dit *globuleux*. Il forme alors au milieu de l'orifice palpébral une saillie des plus disgracieuses comparable pour l'aspect à un grain de raisin. S'il se développe irrégulièrement, on observe des bosselures à sa surface et il est alors désigné par la dénomination de staphylome en grappe ou *racémeux* (fig. 59).

La couleur du staphylome total varie du gris au bleu noirâtre. Elle est rarement uniforme et, à la surface de la tumeur, il est fréquent de voir des vaisseaux sanguins assez développés se continuer avec les vaisseaux sous-conjonctivaux.

La paroi du staphylome est formée par un tissu cicatriciel doublé des débris de l'iris. Quelques auteurs, Wharton Jones, Bowmann, Roser ont soutenu que la cornée avait disparu et n'entrait pour rien dans la constitution des parois du staphylome. Cette opinion est difficilement acceptable et, si le tissu cornéen n'est plus reconnaissable à ses caractères histologiques, c'est parce qu'il a subi la transformation fibreuse. La paroi staphylomateuse est doublée par l'iris confondu avec elle. Derrière cette paroi l'humeur aqueuse s'accumule, souvent mélangée de débris d'exsudats ayant subi la dégénérescence graisseuse, et quelquefois de débris de cholestérine. Le cristallin, lorsqu'il n'a pas été expulsé au moment de la perforation, est habituellement cataracté. On trouve aussi des altérations profondes du corps vitré, de la choroïde et de la rétine.

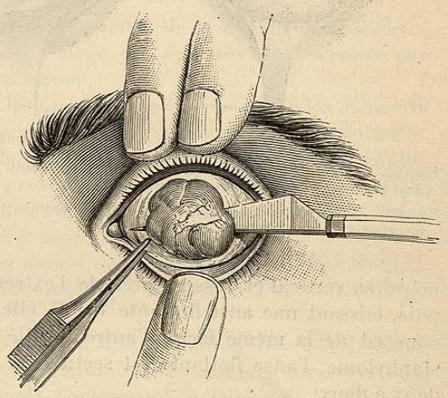

Fig. 60. — Excision du staphylome.

Le staphylome se développe dans les mois qui suivent la perforation et atteint en général assez rapidement un volume considérable. En moins d'une année il peut acquérir le volume d'une bille et rester ensuite indéfiniment sans s'accroître. Mais, sous l'influence d'une poussée de choroïdite, l'ectasie subit parfois une augmentation brusque.

La vision est forcément abolie lorsque le staphylome est total.

Traitement. — Les staphylomes partiels ou totaux sont une source permanente d'irritation pour le globe de l'œil et nécessitent presque toujours à un moment donné une intervention opératoire.

[*E. DELENS.*]