Dans le cas de staphylome partiel, il est indiqué de faire une large iridectomie pour dégager l'iris et diminuer la pression intra-oculaire.

Le staphylome total devra le plus souvent être excisé. L'excision s'effectue en traversant la base du staphylome avec le couteau triangulaire de Beer et se termine avec les ciseaux courbes. On fait un pansement avec la poudre d'iodoforme ou de salol et l'on applique le bandeau compressif. Cependant la cicatrisation dans ces cas est incertaine. Mieux vaut recourir aux procédés de Critchett, de Knapp, ou de de Wecker qui assurent mieux la réunion.

Le procédé de Critchett, applicable aux larges staphylomes qui empiètent sur la sclérotique, consiste à traverser d'abord cette dernière membrane, au delà des limites de la base du staphylome par quatre ou cinq aiguilles courbes disposées verticalement et parallèlement. Chacune d'elles est armée d'un fil. On excise ensuite le staphylome et l'on fait immédiatement les sutures en retirant les aiguilles (fig. 61 et 62).

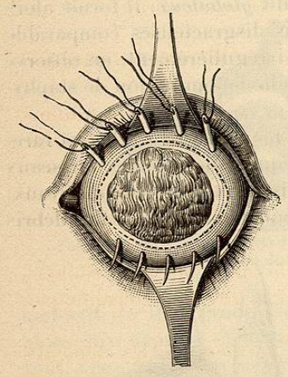

Fig. 61.

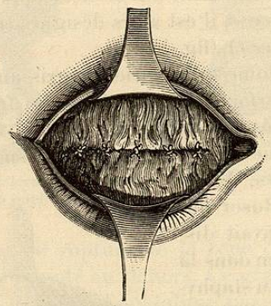

Fig. 62.

Fig. 61. — Opération du staphylome, d'après Critchett. — Les aiguilles sont placées; la ligne ponctuée indique l'incision.

Fig. 62. — Opération du staphylome, d'après Critchett. — Aspect du moignon après les ligatures.

Knapp emploie une suture *en bourse*. Il fait cheminer une aiguille armée d'un fil à 4 ou 5 millimètres du limbe de la cornée, dans le tissu cellulaire épiscléral. L'aiguille pénètre près de l'extrémité supérieure du méridien vertical et ressort près de l'extrémité inférieure du même méridien, puis, laissant une anse flottante de fil, elle rentre sous la conjonctive et circonscrit de la même façon l'autre moitié de la cornée. Après l'excision du staphylome, l'anse flottante est sectionnée et les extrémités du fil sont nouées deux à deux.

De Wecker dissèque la conjonctive jusque vers l'équateur de l'œil et fait aussi une suture en bourse qui ramène et fronce cette membrane au-devant de la perte de substance laissée par l'ablation du staphylome.

Mais, l'*exentération* complète du globe de l'œil ou l'*énucléation* par la méthode de Bonnet est encore le meilleur traitement du staphylome total. Nous décrirons plus loin ces opérations.

B. — OPACITÉS DE LA CORNÉE

Les opacités de la cornée consistent soit en un trouble général de la transparence de cette membrane, soit en taches plus ou moins circonscrites, vulgairement désignées sous le nom de *taies*, qui interceptent la marche des rayons lumineux.

Le trouble général de la transparence de la cornée survient dans les cas de glaucome, lorsque la tension de l'œil est fortement augmentée. On l'observe aussi dans les cas d'abaissement brusque de la tension après l'évacuation d'une forte quantité du corps vitré. Dans ces cas l'éclairage oblique permet quelquefois de reconnaître un plissement de la membrane de Descemet. Les instillations trop abondantes du collyre à la cocaïne ont été aussi accusées de produire un trouble transitoire dans la transparence de la cornée.

Les opacités proprement dites ou taches de la cornée sont quelquefois congénitales. Nous en avons dit quelques mots à propos des difformités de la cornée. Le plus souvent elles sont acquises et succèdent à un traumatisme, à une perte de substance, à une inflammation ou à une ulcération de la membrane.

Elles sont temporaires ou permanentes.

Nous n'avons en vue ici que les opacités qui persistent, alors que l'affection qui les a occasionnées est guérie depuis un certain temps.

Suivant l'intensité et l'étendue de la tache, les anciens oculistes avaient admis trois variétés : 1° le *néphélion* appelé aussi *nubecula*, qui consistait en un trouble très léger de la transparence; 2° l'*albugo*, qui formait une opacité plus marquée et mieux circonscrite; 3° le *leucoma*, qui représentait l'opacité blanche, d'aspect tendineux. Sauf la dernière, ces dénominations, qui ne répondent qu'à des degrés divers d'une même lésion, ne sont plus usitées.

D'après leur siège, on doit distinguer les opacités de la couche épithéliale et celles des couches parenchymateuses. Le siège des opacités est déterminé par celui de l'affection qui leur a donné naissance.

L'examen histologique montre que les opacités sont formées par les éléments propres de la couche où elles siègent, entremêlés de granulations graisseuses et quelquefois de cholestérine ou de sels calcaires. Parfois même on y rencontre des sels métalliques (argent, plomb) provenant des collyres dont on a fait un usage intempestif. En outre, on signale l'augmentation du nombre des cellules épithéliales et autres, leur irrégularité et leur tassement.

On trouve du pigment uvéal ou des débris de l'iris confondus avec le tissu cornéen opaque, dans les leucomes adhérents qui succèdent aux perforations de la cornée.

Les causes qui donnent le plus souvent lieu à la formation des opacités sont les plaies de la cornée, les kératites phlycténulaires, les ulcères suivis ou non de perforation. Les frottements auxquels l'entropion, le trichiasis et les granulations conjonctivales exposent la cornée, sont aussi une cause fréquente d'opacités cornéennes.

Les taches de la cornée présentent une grande diversité dans leur aspect, et dans leur étendue. Il y a tous les intermédiaires possibles entre l'opacité presque imperceptible, visible seulement à l'éclairage oblique, qui succède à une ulcération superficielle de la cornée et le leucome total qu'on voit survenir après les kératites graves.

Certaines taches sont semi-transparentes et à contours mal limités; d'autres complètement blanches, d'aspect nacré, tendineux, ont des contours nettement arrêtés. Cependant, à l'éclairage oblique, il est rare qu'on ne découvre pas une zone légèrement diffuse autour des taches les mieux circonscrites en apparence.

Parfois on distingue, dans une tache nacrée et à reflets brillants, des points d'un blanc crayeux, ou encore des traces de pigment. Certaines taches opaques et persistantes sont parcourues par quelques vaisseaux sanguins. Cependant,

d'une manière générale, les taches autour desquelles s'est faite une vascularisation anormale sont destinées à se résorber.

Au point de vue clinique, la division la plus importante peut-être des taches de la cornée est établie d'après leur siège. En effet, les taches *périphériques* ne gênent pas la vision, dans les conditions habituelles. Au contraire, les taches *centrales* situées dans le champ pupillaire s'opposent plus ou moins au passage des rayons lumineux.

Le trouble apporté dans la vision par la présence de taches cornéennes centrales est loin toutefois d'être en rapport direct avec leur opacité. Une tache blanche, nacrée, nettement circonscrite, placée dans le champ pupillaire, si elle n'est pas très étendue, gêne médiocrement la vision. Elle diminue l'intensité d'éclairage des images, mais n'altère pas la netteté de leur contour. Une tache diffuse, de même étendue et de même siège, qui pour l'observateur s'accuse à peine par un léger nuage ou même n'est bien reconnaissable qu'à l'éclairage latéral, peut au contraire, par la réfraction irrégulière des rayons qui la traversent, apporter la plus grande gêne dans la vision.

Il faut aussi, pour apprécier exactement les troubles fonctionnels, tenir compte de l'astigmatisme qui accompagne presque toujours les opacités même légères. Les irrégularités de courbure, qui persistent après la guérison de la plupart des inflammations de la cornée, se reconnaissent à l'aide du kératoscope ou plus simplement avec l'ophtalmoscope (miroir plan), qui donne un jeu d'ombres tout à fait irrégulier sur le champ de la lueur oculaire. L'examen à l'ophtalmoscope par le procédé ordinaire de l'image renversée permet aussi de constater les déformations apparentes de la papille, indice de l'anomalie de courbure de la cornée.

L'obligation de rapprocher les objets pour agrandir l'image rétinienne, lorsqu'une opacité obstrue partiellement le champ pupillaire, entraîne des efforts d'accommodation qui, chez les jeunes sujets, deviennent une cause de myopie et peuvent même amener le développement d'une scléro-choroïdite postérieure.

L'existence d'une tache sur un seul œil peut entraîner le strabisme. Le plus souvent alors le strabisme est interne.

Chez les nouveau-nés, les opacités qui résultent de l'ophtalmie purulente sont parfois suivies de la production de nystagmus. Chez eux aussi, lorsqu'il y a eu une perforation centrale de la cornée, sans enclavement de l'iris, il est fréquent de constater l'existence d'une cataracte capsulaire centrale ou d'une cataracte pyramidale.

Le *diagnostic* des opacités cornéennes est habituellement facile. Pour les bien étudier il faut faire usage de l'éclairage latéral et du miroir ophtalmoscopique plan.

Les opacités cornéennes ne pourraient être confondues qu'avec des incrustations accidentelles de fragments calcaires comme on en observe quelquefois; mais dans ce dernier cas il y a des phénomènes inflammatoires qui n'existent pas dans le cas d'opacité proprement dite. On doit distinguer aussi les opacités de la cornée, de la sclérose partielle de cette membrane qui succède à l'inflammation de la sclérotique au voisinage du limbe cornéen. La sclérose se traduit par des taches blanches, qui échancrent la circonférence de la cornée et s'avancent plus ou moins à sa surface en paraissant continuer le tissu de la sclérotique dont elles ont la constitution et toutes les apparences extérieures. De Wecker donne comme signe différentiel l'existence de petites stries opaques qui se détachent de la périphérie de la portion sclérosée. Elles manquent dans l'opacité proprement dite. Ce diagnostic différentiel n'a pas d'ailleurs un grand intérêt, et certains ophtalmologistes rangent la sclérose cornéenne au nombre des opacités proprement dites dont elle diffère surtout par la cause.

Le gérontoxon ou arc sénile, par son siège exclusivement périphérique et sa forme régulière, est facile à distinguer des opacités que nous étudions.

Il est quelquefois plus difficile de reconnaître si une opacité cornéenne est une véritable taie ou si elle n'est pas constituée seulement par le trouble blanchâtre qui accompagne les inflammations de la membrane. Le meilleur signe distinctif est l'absence totale de toute trace d'inflammation périkératique.

Jusqu'ici, dans cette étude, nous avons considéré les opacités comme des troubles permanents de la transparence de la cornée. Il s'en faut cependant de beaucoup que le trouble soit toujours définitif et irrémédiable. Il y a des opacités qui, une fois constituées, persistent indéfiniment sans subir aucune modification. Mais un bon nombre d'entre elles s'atténuent avec le temps et peuvent même arriver à disparaître complètement.

D'une manière générale, le pronostic des taches superficielles est plus favorable que celui des taches siégeant dans les couches moyennes ou profondes. Il est meilleur aussi pour les taches développées chez les enfants et chez les jeunes sujets. Chez l'adulte et le vieillard, les opacités se modifient beaucoup moins. L'existence de vaisseaux de nouvelle formation dans la cornée au voisinage des opacités est, comme nous l'avons dit, d'un bon augure pour la disparition ou l'atténuation de celles-ci.

Traitement. — De très nombreux moyens ont été proposés pour faire disparaître les opacités de la cornée. La multiplicité même de ces moyens prouve leur peu d'efficacité.

C'est aux agents irritants qu'on a eu le plus souvent recours pour favoriser la résorption des taches. Ce sont ceux qui, le temps aidant, donnent encore les meilleurs résultats.

On a employé l'insufflation de poudre de calomel, de sulfate de soude, les pommades iodurées, la teinture de cantharides et l'essence de térébenthine pures ou associées à l'huile. Dans ces derniers temps on a préconisé l'huile de Tamaquaré (Moura Brazil) et la lanoline hydrargyrique (Darier).

Un des moyens les plus usités est la pommade à l'oxyde jaune de mercure à 1 pour 10. On prescrit en même temps, comme adjuvant, l'usage des douches oculaires de vapeur administrées avec l'appareil de Lourenço. Ce traitement doit être continué pendant longtemps.

Rothmund a proposé les injections sous-conjonctivales d'eau salée tiède, faites au pourtour de la cornée et dit en avoir retiré de bons effets.

Les courants continus n'ont pas réalisé les espérances que l'on avait fondées sur leur application.

On en peut dire autant de l'ablation des opacités proposée par Malgaigne. Le plus souvent elle a eu pour résultat de substituer une véritable cicatrice à l'opacité qu'on se proposait de faire disparaître. Pourtant, dans les cas d'opacités limitées à la couche épithéliale, elle paraît avoir donné quelques succès.

Dans ces dernières années, des essais ont été tentés pour greffer un fragment de cornée d'animal dans la perte de substance résultant de l'ablation de la tache. Power, Hippel, après avoir trépané la cornée, sont parvenus à obtenir la greffe

d'une rondelle de cornée animale dans la perforation, mais le résultat fonctionnel a été peu satisfaisant.

D'autres chirurgiens ont renouvelé ces tentatives et de Wecker a montré en 1889, à la Société ophtalmologique de Paris, un malade sur lequel il avait pratiqué une greffe de ce genre.



Fig. 63. — Appareil de Lourenço pour les douches oculaires.

Les essais d'Abadie et de quelques autres, pour maintenir une cornée artificielle transparente dans une perforation de la cornée faite à l'aide du trépan, n'ont guère été plus heureux. Il en est de même du petit tube de E. Martin. La cornée cesse bien vite de tolérer le contact de ces corps étrangers quelque légers qu'ils soient.

Lorsqu'une tache a résisté à l'épreuve du temps et des topiques que nous avons indiqués, lorsqu'elle est devenue définitive, il n'y a de ressource que dans l'emploi des moyens palliatifs. Ces moyens sont : l'usage de *lunettes sténopéiques*, la création d'une *pupille artificielle* et le *tatouage*.

Les lunettes sténopéiques remédient aux inconvénients de l'astigmatisme et de la dispersion produite par l'opacité en ne laissant arriver à la rétine les rayons lumineux que par une fente étroite ou un trou de petites dimensions.

Par l'iridectomie et la création d'une pupille artificielle, on utilise pour la vision les parties encore transparentes de la cornée. Cette opération est applicable aux cas où il existe une large opacité centrale masquant toute la pupille.

Fig. 64. — Faisceau d'aiguilles pour le tatouage de la cornée.

Enfin, par le tatouage, on fait disparaître la couleur déplaisante de la tache, mais on corrige seulement la difformité et il n'en résulte aucun avantage pour la vision. Cette petite opération s'exécute avec un faisceau d'aiguilles dont la pointe est trempée dans de l'encre de Chine très épaisse. La matière colorante s'incruste dans les lames de la cornée et s'y fixe. Plusieurs séances sont généralement nécessaires pour obtenir un tatouage complet. Cette opération, sans danger pour les simples opacités de la cornée, peut causer des accidents sérieux quand elle est appliquée aux cas de leucomes adhérents.

IV

TUMEURS DE LA CORNÉE

On discute encore pour savoir si des tumeurs se développent primitivement aux dépens de la cornée. Dans l'immense majorité des cas, en effet, la cornée n'est envahie que secondairement par les tumeurs nées aux dépens de la conjonctive, de la sclérotique ou des membranes profondes de l'œil.

L'épithélioma, d'ailleurs rare, de la conjonctive envahit souvent la cornée et la perfore. Mais d'autres tumeurs, nées à la périphérie, ne font que recouvrir la cornée sans y adhérer.

Les dermoïdes déjà décrits, siégeant à la limite de la conjonctive et de la cornée, sont, en réalité, des tumeurs de la première de ces deux membranes.

Les rares faits de tumeurs primitives de la cornée qui ont été cités restent douteux. Stellwag von Carion aurait vu une tumeur maligne mesurant 2 millimètres de longueur sur 1 millimètre de largeur, née aux dépens du tissu cornéen. On a décrit quelques cas de *fibromes* et de *sarcomes*. Mantz a observé une tumeur du volume d'une noix, à structure épithéliale, qui parut développée aux dépens de la membrane de Bowmann et fut considérée comme un cas de mélanose bénigne. Irokeski, cité par Duplay, aurait observé un *papillome*. Tous ces faits restent absolument exceptionnels et prêtent à discussion.

La *lèpre* détermine vers le limbe de la cornée la formation de *nodules* ou tubercules dans lesquels on trouve, avec des amas de leucocytes, le bacille de Hansen. Ces tubercules s'ulcèrent et la cornée finit par se perforer.

V

ANOMALIES DE COURBURE ET TROUBLES DE NUTRITION DE LA CORNÉE

A. — *STAPHYLOME PELLUCIDE CONIQUE*

Le staphylome pellucide conique, encore appelé *kératocone*, *cornée conique*, résulte d'une altération de la courbure de la cornée qui prend la forme d'un cône à sommet mousse tout en conservant, en général, sa transparence.

Étiologie. — Rare en France, plus fréquente en Angleterre et surtout à Makao (White Cooper), cette affection atteint surtout les sujets jeunes, de quinze à vingt-cinq ans, de constitution affaiblie et principalement le sexe féminin. On l'a observée sur plusieurs membres d'une même famille.

La pathogénie de cette déformation est fort obscure. Elle résulte d'un défaut d'équilibre entre la résistance de la cornée et la pression intra-oculaire. Mais, en réalité, il n'y a pas, comme de Graefe le pensait, augmentation absolue de la pression ni phénomènes glaucomateux. La pression intra-oculaire est plutôt affaiblie.

[*E. DELENS.*]

La déformation semble résulter d'une atrophie centrale de la cornée. His et de Wecker ont en effet vu se produire une déformation analogue au kératocone en lésant avec une aiguille à cataracte la face postérieure de la cornée vers son centre.

Symptômes. — La déformation se produit généralement sans phénomènes inflammatoires et sans douleur.

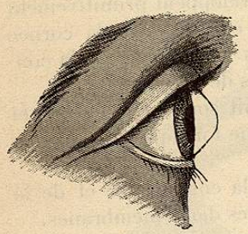

Fig. 65. — Kératocone.

Au début, la forme conique est peu accusée, mais après un temps variable, ordinairement plusieurs années, la forme conique devient des plus évidentes. Elle est facile à constater si l'on regarde l'œil de profil. Lorsqu'on le regarde de face, le sommet du cône réfléchit fortement la lumière et présente un aspect étincelant.

Le sommet du cône répond presque toujours au centre de la cornée; exceptionnellement on l'a vu occuper une situation latérale. La cornée reste habituellement transparente. S'il existe une opacité elle est légère et siège au sommet du cône; pour la découvrir il est utile de faire usage de l'éclairage latéral. La chambre antérieure est plus profonde qu'à l'état normal.

Les troubles fonctionnels sont très marqués dans le kératocone. Il y a d'abord une myopie résultant de l'allongement antéro-postérieur du globe de l'œil et de l'augmentation de réfraction que produit la forte courbure de la cornée. Cette myopie atteint un degré souvent excessif et les malades ne peuvent plus distinguer que les objets les plus rapprochés et presque au contact de leur œil. Il y a en même temps un astigmatisme irrégulier plus ou moins prononcé. Les malades cherchent à en atténuer les inconvénients en clignant fortement les paupières. On signale aussi parfois de la polyopie : les objets sont vus doubles, triples.

L'amblyopie résultant de la courbure anormale de la cornée et, sans doute aussi, d'altérations plus profondes atteint souvent un degré extrême; l'acuité visuelle peut tomber à 1/30 et 1/50 de l'état normal.

Marche. — Le kératocone met ordinairement deux à trois ans pour arriver à son summum. On l'a vu cependant évoluer d'une manière beaucoup plus rapide. Il atteint parfois les deux yeux successivement et, une fois constitué, il ne rétrograde jamais. D'autre part, on ne voit pas la perforation de la cornée se produire.

Diagnostic. — Au début, le diagnostic est difficile. On peut confondre le kératocone avec une myopie simple. Pour reconnaître cette affection, il faut recourir à l'emploi du kératoscope de Placido qui met en évidence la déformation des images. Le miroir plan montre aussi le jeu des ombres qui caractérise l'astigmatisme irrégulier. Enfin, si l'on éclaire le fond de l'œil avec le miroir concave, on voit la papille déformée sur ses bords.

Pronostic. — Très grave autrefois, le pronostic du kératocone est devenu moins mauvais depuis qu'on a pu arrêter par certaines opérations la marche progressive de la déformation cornéenne. Cependant ces opérations ne laissent

pas que de faire courir à la cornée et à l'œil certains dangers avec lesquels il faut compter.

Traitement. — On a cherché à pallier les inconvénients du kératocone par l'emploi de verres cylindriques, paraboliques, ou coniques ou encore par l'usage de lunettes sténopéiques (Donders).

Kalt, après Fick, a proposé d'appliquer sur la cornée une coque de verre taillée de manière à corriger le vice de réfraction et Sulzer a perfectionné ces cupules. Malheureusement ces coques ne peuvent être tolérées longtemps par l'œil. Bowmann a créé par l'iridésis une pupille ayant la forme d'une fente contractile. Tous ces moyens ne sont que des palliatifs insuffisants.

Partant de l'idée contestable, d'ailleurs, que le kératocone est dû à une augmentation de la pression intra-oculaire, on a conseillé l'iridectomie et la sclérotomie. De Wecker dit avoir depuis longtemps recours aux instillations d'ésérine ou de pilocarpine et à l'administration du sulfate de quinine.

Panas (*Archives d'ophtalmologie*, 1885, p. 348) a obtenu une guérison complète par l'emploi de la *compression* prolongée combinée avec les *myotiques* (collyres ou pommade contenant 2 pour 100 de nitrate de pilocarpine).

C'est surtout aux opérations destinées à modifier la courbure de la cornée que l'on s'est adressé dans ces dernières années. De Graefe pratiquait l'excision d'un lambeau au sommet du cône, et faisait suivre cette excision, qui n'ouvrait pas d'abord la chambre antérieure, de la formation d'une fistule permanente. Il appliquait ensuite le bandeau compressif.

Gayet a employé le galvano-cautère dans le même but. Depuis ces tentatives, on a surtout cherché à agir sur le cône pour provoquer une rétraction cicatricielle, mais en s'éloignant de son sommet (Galezowski). En effet, dans le procédé de de Graefe, il reste une cicatrice opaque qu'il faut ensuite tatouer et qui gêne beaucoup la vision.

B. — *STAPHYLOME PELLUCIDE GLOBULEUX.*

Le *staphylome globuleux*, *cornée globuleuse*, *kératoglobe*, résulte de la distension égale dans tous les sens de la cornée qui prend la forme d'une demi-sphère sans perdre sa transparence.

On a attribué la production du kératoglobe à l'augmentation de la pression intra-oculaire et on l'a décrit autrefois comme une *hydropisie de la chambre antérieure*. Mais il faut évidemment que la résistance de la cornée soit modifiée en même temps, car, dans le glaucome où la pression intra-oculaire est souvent très élevée, c'est un aplatissement et non une distension de cette membrane que l'on observe. Dans certains cas, une kératite vasculaire généralisée a préparé le défaut de résistance de la cornée.

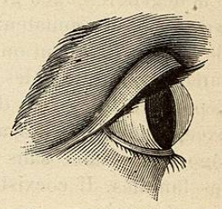

Fig. 66. — Staphylome globuleux.

Le plus souvent, le kératoglobe accompagne la *buphtalmie*, affection congénitale, dans laquelle la sclérotique et les autres membranes de l'œil présentent une dilatation générale.

La cornée globuleuse reste presque toujours transparente. La chambre anté-

rieure paraît et est réellement plus profonde, l'humeur aqueuse restant claire. L'iris a un aspect terne; il est élargi, quelquefois même tremblotant. La pupille un peu dilatée ne réagit plus sous l'influence de la lumière. Lorsque la dilatation de la cornée atteint un haut degré, les paupières ne peuvent plus la recouvrir. On comprend combien est modifiée la physionomie des sujets lorsque l'affection arrive à ce degré.

La vision est en général profondément troublée, quelquefois à peu près nulle, ce qui dépend évidemment de l'altération des membranes profondes, et en particulier de la choroïde. On observe dans certains cas une excavation de la papille.

Le kératoglobe a une marche lente. Il cesse parfois de progresser, mais ne rétrocède pas. Dans d'autres cas, il progresse indéfiniment, sans qu'on ait cependant observé la rupture de la cornée.

Le pronostic de cette déformation est grave, en raison surtout de l'affaiblissement rapide de la vision qu'elle entraîne.

Le traitement a peu d'action sur la marche du kératoglobe, et l'on n'a pas même la ressource du traitement palliatif, car l'emploi des verres concaves ou sténopéiques ne procure pas d'amélioration de la vision.

La sclérotomie, l'iridectomie, les ponctions répétées, le drainage de la chambre antérieure associés à l'emploi du bandeau compressif ne font que ralentir la marche de l'affection et sont quelquefois le point de départ de complications inflammatoires. Lorsque la déformation a atteint un degré considérable et que la vision est perdue, on a la ressource de faire l'excision totale du kératoglobe comme s'il s'agissait d'un staphylome opaque total de la cornée.

C. — *GÉRONTOXON*

Le *gérontoxon*, encore appelé *arc sénile*, *cercle sénile*, est une altération régressive du tissu cornéen que l'on observe chez le vieillard. Il se manifeste sous la forme d'une opacité d'un blanc grisâtre, très régulière, occupant la circonférence de la cornée et dépassant les limites du limbe conjonctival pour se porter vers les parties centrales.

Le cercle sénile reconnaîtrait pour cause une infiltration graisseuse des cellules de la cornée (Canton). Les cellules graisseuses sont d'abord à l'intérieur des cellules de la cornée. Plus tard elles deviennent libres et forment des amas ou des traînées dans les espaces lymphatiques. Cette altération coïncide avec la dégénérescence graisseuse des muscles de l'œil qui la précède (Arnold) et avec l'état athéromateux des artères ciliaires, de l'ophtalmique, de la carotide ou de l'aorte. Pourtant on n'a trouvé dans quelques examens histologiques que des amas hyalins dans les couches superficielles du stroma cornéen.

L'époque d'apparition du cercle sénile est variable. Cependant, il n'apparaît qu'exceptionnellement avant soixante ans et beaucoup de sujets parviennent à un âge très avancé sans en être atteints. On l'observe spécialement dans certaines familles. Il coexiste rarement avec la cataracte, malgré l'analogie des lésions régressives.

L'arc sénile débute dans la moitié supérieure de la circonférence de la cornée et ses extrémités amincies vont se perdre vers le diamètre transversal de cette membrane. Sa hauteur est de 1 à 2 millimètres le plus habituellement et un étroit liséré transparent le sépare toujours de la sclérotique. Sa surface est

lisse, sans saillie, sans développement de vaisseaux. La moitié inférieure de la circonférence de la cornée se prend généralement un peu plus tard que la supérieure. Mais les extrémités des deux arcs ne tardent pas à se rejoindre, et il existe alors un cercle complet opaque, concentrique au limbe conjonctival qu'il dépasse et dont il se distingue facilement. L'affection est toujours bilatérale.

Le gérontoxon, surtout lorsqu'il est complet, donne aux yeux un aspect terne tout particulier.

Le gérontoxon, n'envahissant pas les parties centrales de la cornée, ne met pas obstacle à la vision. Bien qu'il indique ordinairement une dégénérescence artérielle plus ou moins étendue, son pronostic ne présente pas de gravité. On note même que les incisions faites au niveau du cercle sénile, dans les opérations pratiquées sur le globe de l'œil, guérissent aussi bien que lorsqu'elles portent sur les parties transparentes de la cornée.

CHAPITRE IV

MALADIES DE LA SCLÉROTIQUE

Les maladies propres à la sclérotique sont très peu nombreuses. Cette membrane, malgré son étendue et son importance comme enveloppe principale de l'œil, n'est presque jamais primitivement affectée.

Parmi les *anomalies congénitales* qu'on y signale, nous rappellerons les taches pigmentaires observées chez certains sujets. De Wecker fait remarquer qu'on les rencontre plus souvent en France et en Espagne que dans les autres pays. Elles sont surtout fréquentes dans la race nègre. Elles n'ont d'ailleurs rien de commun avec la mélanose.

Les *traumatismes* de la sclérotique ont été étudiés avec ceux de l'œil en général.

Les *tumeurs* ne prennent jamais naissance dans le tissu même de la sclérotique. Elles apparaissent dans le tissu cellulaire épiscléral ou dans la choroïde et, en se développant, dissocient la sclérotique de dehors en dedans ou de dedans en dehors. C'est principalement au niveau des orifices qui livrent passage aux nerfs et aux vaisseaux que se fait cette dissociation.

Nous n'aurons à décrire que l'inflammation du tissu cellulaire épiscléral, connue sous le nom d'*épisclérite* ou de *sclérite*. Les scléro-choroïdites seront décrites avec les inflammations de la choroïde (voy. le chapitre intitulé *Scléro-choroïdite antérieure*).

INFLAMMATIONS DE LA SCLÉROTIQUE

ÉPISCLÉRITE — SCLÉRITE

Il est incontestable, comme l'a établi Gayet (*Dict. encycl. des sciences méd.*, article Sclérotique), que la sclérotique est susceptible de s'enflammer, malgré