rieure paraît et est réellement plus profonde, l'humeur aqueuse restant claire. L'iris a un aspect terne; il est élargi, quelquefois même tremblotant. La pupille un peu dilatée ne réagit plus sous l'influence de la lumière. Lorsque la dilatation de la cornée atteint un haut degré, les paupières ne peuvent plus la recouvrir. On comprend combien est modifiée la physionomie des sujets lorsque l'affection arrive à ce degré.

La vision est en général profondément troublée, quelquefois à peu près nulle, ce qui dépend évidemment de l'altération des membranes profondes, et en particulier de la choroïde. On observe dans certains cas une excavation de la papille.

Le kératoglobe a une marche lente. Il cesse parfois de progresser, mais ne rétrocède pas. Dans d'autres cas, il progresse indéfiniment, sans qu'on ait cependant observé la rupture de la cornée.

Le pronostic de cette déformation est grave, en raison surtout de l'affaiblissement rapide de la vision qu'elle entraîne.

Le traitement a peu d'action sur la marche du kératoglobe, et l'on n'a pas même la ressource du traitement palliatif, car l'emploi des verres concaves ou sténopéiques ne procure pas d'amélioration de la vision.

La sclérotomie, l'iridectomie, les ponctions répétées, le drainage de la chambre antérieure associés à l'emploi du bandeau compressif ne font que ralentir la marche de l'affection et sont quelquefois le point de départ de complications inflammatoires. Lorsque la déformation a atteint un degré considérable et que la vision est perdue, on a la ressource de faire l'excision totale du kératoglobe comme s'il s'agissait d'un staphylome opaque total de la cornée.

C. — *GÉRONTOXON*

Le *gérontoxon*, encore appelé *arc sénile*, *cercle sénile*, est une altération régressive du tissu cornéen que l'on observe chez le vieillard. Il se manifeste sous la forme d'une opacité d'un blanc grisâtre, très régulière, occupant la circonférence de la cornée et dépassant les limites du limbe conjonctival pour se porter vers les parties centrales.

Le cercle sénile reconnaîtrait pour cause une infiltration graisseuse des cellules de la cornée (Canton). Les cellules graisseuses sont d'abord à l'intérieur des cellules de la cornée. Plus tard elles deviennent libres et forment des amas ou des traînées dans les espaces lymphatiques. Cette altération coïncide avec la dégénérescence graisseuse des muscles de l'œil qui la précède (Arnold) et avec l'état athéromateux des artères ciliaires, de l'ophtalmique, de la carotide ou de l'aorte. Pourtant on n'a trouvé dans quelques examens histologiques que des amas hyalins dans les couches superficielles du stroma cornéen.

L'époque d'apparition du cercle sénile est variable. Cependant, il n'apparaît qu'exceptionnellement avant soixante ans et beaucoup de sujets parviennent à un âge très avancé sans en être atteints. On l'observe spécialement dans certaines familles. Il coexiste rarement avec la cataracte, malgré l'analogie des lésions régressives.

L'arc sénile débute dans la moitié supérieure de la circonférence de la cornée et ses extrémités amincies vont se perdre vers le diamètre transversal de cette membrane. Sa hauteur est de 1 à 2 millimètres le plus habituellement et un étroit liséré transparent le sépare toujours de la sclérotique. Sa surface est

lisse, sans saillie, sans développement de vaisseaux. La moitié inférieure de la circonférence de la cornée se prend généralement un peu plus tard que la supérieure. Mais les extrémités des deux arcs ne tardent pas à se rejoindre, et il existe alors un cercle complet opaque, concentrique au limbe conjonctival qu'il dépasse et dont il se distingue facilement. L'affection est toujours bilatérale.

Le gérontoxon, surtout lorsqu'il est complet, donne aux yeux un aspect terne tout particulier.

Le gérontoxon, n'envahissant pas les parties centrales de la cornée, ne met pas obstacle à la vision. Bien qu'il indique ordinairement une dégénérescence artérielle plus ou moins étendue, son pronostic ne présente pas de gravité. On note même que les incisions faites au niveau du cercle sénile, dans les opérations pratiquées sur le globe de l'œil, guérissent aussi bien que lorsqu'elles portent sur les parties transparentes de la cornée.

CHAPITRE IV

MALADIES DE LA SCLÉROTIQUE

Les maladies propres à la sclérotique sont très peu nombreuses. Cette membrane, malgré son étendue et son importance comme enveloppe principale de l'œil, n'est presque jamais primitivement affectée.

Parmi les *anomalies congénitales* qu'on y signale, nous rappellerons les taches pigmentaires observées chez certains sujets. De Wecker fait remarquer qu'on les rencontre plus souvent en France et en Espagne que dans les autres pays. Elles sont surtout fréquentes dans la race nègre. Elles n'ont d'ailleurs rien de commun avec la mélanose.

Les *traumatismes* de la sclérotique ont été étudiés avec ceux de l'œil en général.

Les *tumeurs* ne prennent jamais naissance dans le tissu même de la sclérotique. Elles apparaissent dans le tissu cellulaire épiscléral ou dans la choroïde et, en se développant, dissocient la sclérotique de dehors en dedans ou de dedans en dehors. C'est principalement au niveau des orifices qui livrent passage aux nerfs et aux vaisseaux que se fait cette dissociation.

Nous n'aurons à décrire que l'inflammation du tissu cellulaire épiscléral, connue sous le nom d'*épisclérite* ou de *sclérite*. Les scléro-choroïdites seront décrites avec les inflammations de la choroïde (voy. le chapitre intitulé *Scléro-choroïdite antérieure*).

INFLAMMATIONS DE LA SCLÉROTIQUE

ÉPISCLÉRITE — SCLÉRITE

Il est incontestable, comme l'a établi Gayet (*Dict. encycl. des sciences méd.*, article Sclérotique), que la sclérotique est susceptible de s'enflammer, malgré

l'opinion contraire de Velpeau. Mais, le plus souvent, lorsque l'inflammation n'a pas pris naissance dans la choroïde, elle se localise dans le tissu cellulaire épiscléral plutôt que dans la sclérotique elle-même.

Étiologie. — L'épisclérite s'observe à peu près exclusivement chez l'adulte et semble plus fréquente chez la femme que chez l'homme. La seule cause reconnue de cette inflammation est la diathèse rhumatismale. L'action du froid, également signalée, rentre dans cette étiologie.

La syphilis se manifeste aussi par la production de gommes dans le tissu cellulaire épiscléral.

Symptômes. — L'épisclérite apparaît en un point un peu éloigné du limbe de la cornée, généralement en dehors vers l'insertion du muscle droit externe, sous la forme d'une tache d'un rouge sombre. On reconnaît au niveau de cette tache un lacis de vaisseaux volumineux qui appartiennent à la conjonctive et sont mobiles avec elle. Au-dessous de ce réseau, il en existe un autre situé dans le tissu cellulaire épiscléral. L'injection vasculaire y est beaucoup plus serrée, ce qui donne à la tache une teinte violacée, lie de vin et quelquefois comme ecchymotique. En même temps le tissu cellulaire épiscléral est le siège d'une infiltration circonscrite. La conjonctive est soulevée par une sorte de large papule ou saillie boutonneuse dont le centre est jaunâtre.

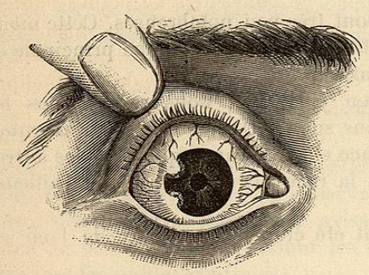

Fig. 67. — Sclérite et opacités consécutives de la cornée.

Plusieurs saillies analogues peuvent se développer simultanément ou successivement. Cependant il est ordinaire de n'en observer qu'une seule à la fois, mais avec des poussées successives. De même, un seul œil est habituellement atteint.

Les troubles fonctionnels sont très peu accusés. A peine y a-t-il un peu de douleur à la pression ou dans les mouvements de l'œil. La photophobie n'existe pas à moins de complication ; le larmoiement est très peu marqué. Mais il arrive assez souvent que la partie voisine du limbe cornéen s'infiltre et se sclérose ultérieurement. L'opacité persiste et la cornée semble avoir été envahie par un prolongement de la sclérotique limité par un arc de cercle à petit rayon.

On observe quelquefois plusieurs échancrures de ce genre sur la cornée des sujets qui ont eu des poussées d'épisclérite successives.

La marche de l'épisclérite est essentiellement chronique. L'évolution d'une des larges papules qui la constituent dure au moins six semaines et se prolonge parfois plusieurs mois. De nouvelles éruptions et des rechutes se produisant, la maladie peut durer une année.

Malgré cette longue durée, l'épisclérite disparaît souvent complètement, sans laisser de traces. Cependant, outre la sclérose localisée du limbe cornéen, on voit aussi une tache ardoisée persistante, et quelquefois un staphylome sclérotical marquer la place d'une épisclérite disparue.

Diagnostic. — L'épisclérite ne sera pas confondue avec une ecchymose circonscrite du tissu cellulaire sous-conjonctival. Elle peut plus aisément être prise pour une conjonctivite phlycténulaire. Dans quelques cas, en effet, cette dernière affection se traduit par une papule volumineuse offrant une assez grande analogie avec l'infiltration de l'épisclérite. Mais la conjonctivite phlycténulaire s'accompagne d'une injection de la conjonctive sous forme d'un faisceau triangulaire; les phénomènes réactionnels sont plus accentués que dans l'épisclérite; enfin, elle se développe surtout chez les enfants lymphatiques. L'absence d'ulcération différencie aussi le bouton épiscléral de la phlyctène conjonctivale.

Il est plus difficile de distinguer l'épisclérite d'une tumeur *gommeuse* du tissu cellulaire sous-conjonctival. Toutefois la tumeur gommeuse est plus saillante, plus volumineuse, plus jaune à son centre, et l'injection vasculaire qui l'accompagne présente une teinte moins violacée. Un nodus tuberculeux ou lépreux peut aussi simuler l'épisclérite.

Traitement. — Dans presque tous les cas d'épisclérite, il y a lieu de prescrire à l'intérieur le salicylate de soude ou de lithine. Les injections de nitrate de pilocarpine sont recommandées par de Wecker. Comme adjuvant, on a donné la tisane de salsepareille.

Rarement, on aura besoin de recourir aux scarifications et au massage de l'œil (Pagenstecher). Mais on obtient souvent de bons effets de petites cautérisations ignées faites avec le galvano-cautère au niveau de la tache épisclérale. Darier a employé avec succès la lanoline hydrargyrique dans le traitement de l'épisclérite et Snellen a conseillé l'injection sous-conjonctivale de quelques gouttes d'une solution de sublimé à 1 pour 5000.

L'usage du collyre à l'atropine ne serait indiqué que s'il y avait quelque complication du côté du corps ciliaire ou de l'iris.

CHAPITRE V

MALADIES DE L'IRIS

Chauvel et Nimier, art. Iris du *Dict. encycl. des sc. méd.*, 4e série, t. XVI, p. 431. — Abadie, art. Iris du *Dict. de méd. et de chir. prat.*, t. XIX, p. 405. — De Wecker, Erkrankungen des Uvealtractus und des Glaskörpers. *Handbuch der Augenheilkunde von Alf. Graefe, und Theod. Saemisch*, Bd IV, p. 485. Leipzig, 1876. — Panas, Traité des maladies des yeux, 1894, t. I, p. 307.

I

ANOMALIES CONGÉNITALES DE L'IRIS

Les principales anomalies congénitales de l'iris que nous indiquerons sommairement sont : 1° la persistance de la membrane pupillaire; 2° l'absence de