l'opinion contraire de Velpeau. Mais, le plus souvent, lorsque l'inflammation n'a pas pris naissance dans la choroïde, elle se localise dans le tissu cellulaire épiscléral plutôt que dans la sclérotique elle-même.

Étiologie. — L'épisclérite s'observe à peu près exclusivement chez l'adulte et semble plus fréquente chez la femme que chez l'homme. La seule cause reconnue de cette inflammation est la diathèse rhumatismale. L'action du froid, également signalée, rentre dans cette étiologie.

La syphilis se manifeste aussi par la production de gommes dans le tissu cellulaire épiscléral.

Symptômes. — L'épisclérite apparaît en un point un peu éloigné du limbe de la cornée, généralement en dehors vers l'insertion du muscle droit externe, sous la forme d'une tache d'un rouge sombre. On reconnaît au niveau de cette tache un lacis de vaisseaux volumineux qui appartiennent à la conjonctive et sont mobiles avec elle. Au-dessous de ce réseau, il en existe un autre situé dans le tissu cellulaire épiscléral. L'injection vasculaire y est beaucoup plus serrée, ce qui donne à la tache une teinte violacée, lie de vin et quelquefois comme ecchymotique. En même temps le tissu cellulaire épiscléral est le siège d'une infiltration circonscrite. La conjonctive est soulevée par une sorte de large papule ou saillie boutonneuse dont le centre est jaunâtre.

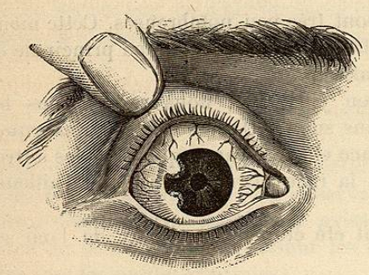

Fig. 67. — Sclérite et opacités consécutives de la cornée.

Plusieurs saillies analogues peuvent se développer simultanément ou successivement. Cependant il est ordinaire de n'en observer qu'une seule à la fois, mais avec des poussées successives. De même, un seul œil est habituellement atteint.

Les troubles fonctionnels sont très peu accusés. A peine y a-t-il un peu de douleur à la pression ou dans les mouvements de l'œil. La photophobie n'existe pas à moins de complication ; le larmoiement est très peu marqué. Mais il arrive assez souvent que la partie voisine du limbe cornéen s'infiltre et se sclérose ultérieurement. L'opacité persiste et la cornée semble avoir été envahie par un prolongement de la sclérotique limité par un arc de cercle à petit rayon.

On observe quelquefois plusieurs échancrures de ce genre sur la cornée des sujets qui ont eu des poussées d'épisclérite successives.

La marche de l'épisclérite est essentiellement chronique. L'évolution d'une des larges papules qui la constituent dure au moins six semaines et se prolonge parfois plusieurs mois. De nouvelles éruptions et des rechutes se produisant, la maladie peut durer une année.

Malgré cette longue durée, l'épisclérite disparaît souvent complètement, sans laisser de traces. Cependant, outre la sclérose localisée du limbe cornéen, on voit aussi une tache ardoisée persistante, et quelquefois un staphylome sclérotical marquer la place d'une épisclérite disparue.

Diagnostic. — L'épisclérite ne sera pas confondue avec une ecchymose circonscrite du tissu cellulaire sous-conjonctival. Elle peut plus aisément être prise pour une conjonctivite phlycténulaire. Dans quelques cas, en effet, cette dernière affection se traduit par une papule volumineuse offrant une assez grande analogie avec l'infiltration de l'épisclérite. Mais la conjonctivite phlycténulaire s'accompagne d'une injection de la conjonctive sous forme d'un faisceau triangulaire; les phénomènes réactionnels sont plus accentués que dans l'épisclérite; enfin, elle se développe surtout chez les enfants lymphatiques. L'absence d'ulcération différencie aussi le bouton épiscléral de la phlyctène conjonctivale.

Il est plus difficile de distinguer l'épisclérite d'une tumeur *gommeuse* du tissu cellulaire sous-conjonctival. Toutefois la tumeur gommeuse est plus saillante, plus volumineuse, plus jaune à son centre, et l'injection vasculaire qui l'accompagne présente une teinte moins violacée. Un nodus tuberculeux ou lépreux peut aussi simuler l'épisclérite.

Traitement. — Dans presque tous les cas d'épisclérite, il y a lieu de prescrire à l'intérieur le salicylate de soude ou de lithine. Les injections de nitrate de pilocarpine sont recommandées par de Wecker. Comme adjuvant, on a donné la tisane de salsepareille.

Rarement, on aura besoin de recourir aux scarifications et au massage de l'œil (Pagenstecher). Mais on obtient souvent de bons effets de petites cautérisations ignées faites avec le galvano-cautère au niveau de la tache épisclérale. Darier a employé avec succès la lanoline hydrargyrique dans le traitement de l'épisclérite et Snellen a conseillé l'injection sous-conjonctivale de quelques gouttes d'une solution de sublimé à 1 pour 5000.

L'usage du collyre à l'atropine ne serait indiqué que s'il y avait quelque complication du côté du corps ciliaire ou de l'iris.

CHAPITRE V

MALADIES DE L'IRIS

Chauvel et Nimier, art. Iris du *Dict. encycl. des sc. méd.*, 4e série, t. XVI, p. 431. — Abadie, art. Iris du *Dict. de méd. et de chir. prat.*, t. XIX, p. 405. — De Wecker, Erkrankungen des Uvealtractus und des Glaskörpers. *Handbuch der Augenheilkunde von Alf. Graefe, und Theod. Saemisch*, Bd IV, p. 485. Leipzig, 1876. — Panas, Traité des maladies des yeux, 1894, t. I, p. 307.

I

ANOMALIES CONGÉNITALES DE L'IRIS

Les principales anomalies congénitales de l'iris que nous indiquerons sommairement sont : 1° la persistance de la membrane pupillaire; 2° l'absence de

l'iris (*iridérémie*); 3° la fissure (*coloboma*); 4° le déplacement de la pupille (*corectopie*); 5° l'existence de pupilles multiples (*polycorie*).

1° La *persistance de la membrane pupillaire* est très rarement complète, mais on voit de temps en temps, surtout chez les jeunes sujets, des filaments ou cordons très minces qui s'insèrent par leurs extrémités vers la grande circonférence de l'iris et passent au-devant de la pupille. Quelquefois ils adhèrent par leur milieu à une plaque de pigment ou à une cataracte capsulaire polaire antérieure. Ces filaments extensibles sont des restes de la membrane. Ils gênent ordinairement peu ou pas la vision.

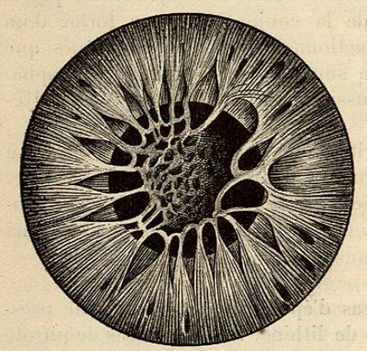

Fig. 68. — Persistance de la membrane pupillaire. (Panas.)

2° L'*absence de l'iris* coïncide avec la microphtalmie et d'autres vices de conformation du globe de l'œil. Guthrie a vu cette anomalie transmise héréditairement pendant quatre générations. L'absence de l'iris donne lieu à un éblouissement gênant.

On a observé l'absence partielle, plus rarement que l'absence totale de l'iris. De Wecker cite un cas dans lequel l'iris n'était représenté que par un mince croissant derrière la partie inférieure du limbe de la cornée.

3° La *fissure* de l'iris ou *coloboma* coïncide avec une anomalie semblable de la partie postérieure de la choroïde et souvent avec d'autres vices de conformation (microphtalmie, cataracte congénitale, coloboma des paupières, bec-de-lièvre).

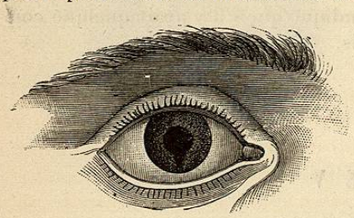

Fig. 69. — Coloboma incomplet de l'iris.

La fissure peut exister sur les deux yeux et peut-être plus fréquemment à gauche qu'à droite quand elle est unilatérale.

Elle est généralement située à la partie inférieure et un peu en dedans. Elle peut même occuper complètement la partie interne de l'iris comme nous l'avons vu sur une jeune femme à la consultation de l'hôpital Lariboisière. Tantôt elle se présente sous la forme d'une simple encoche du bord pupillaire, tantôt sous la forme d'une large perte de substance donnant à la pupille l'apparence d'un trou de serrure.

La vision n'est pas toujours aussi troublée qu'on pourrait croire par l'existence du coloboma de l'iris. Cependant, lorsque en même temps il existe du nystagmus, il y a un fort degré d'amblyopie.

4° Le *déplacement* de la pupille, ou *corectopie*, entraîne presque toujours une modification dans la forme de celle-ci. Au lieu d'être circulaire et très légèrement excentrique en haut et en dedans, comme à l'état normal, l'orifice pupillaire se rapproche de la grande circonférence de l'iris et devient ovale, ou prend la forme d'une raquette.

5° La *polycorie* consiste dans l'existence de deux ou plusieurs orifices pupillaires. Le second orifice pupillaire est quelquefois très voisin de l'orifice principal, dont il n'est séparé que par une mince languette. Parfois aussi il s'en éloigne et se rapproche de la grande circonférence de l'iris. On ne signale pas de trouble notable de la vision résultant de la présence d'une pupille surnuméraire; il n'y a pas de polyopie monoculaire dans ces cas.

Nous mentionnerons seulement, sans y insister, les taches pigmentaires très fréquentes de l'iris, et la coloration différente des deux iris, plus rarement observée (*hétérochromie*).

II

LÉSIONS TRAUMATIQUES DE L'IRIS

Elles ont été décrites dans le chapitre des lésions traumatiques du globe de l'œil, auquel nous renvoyons pour tout ce qui les concerne.

III

LÉSIONS INFLAMMATOIRES DE L'IRIS

L'inflammation de l'iris ou *iritis* n'a été décrite comme maladie distincte qu'au commencement de ce siècle par Schmidt. Depuis cette époque, elle a été admise par tous les ophtalmologistes, qui en ont souvent multiplié sans nécessité les variétés.

Étiologie. — L'iritis s'observe rarement dans l'enfance et dans la vieillesse. C'est une maladie de l'adulte; elle se montre surtout à partir de vingt ans, et a son maximum de fréquence de trente à quarante ans. Le sexe ne paraît pas avoir une influence sur son développement, bien qu'on ait signalé la ménopause comme cause d'iritis chez la femme. Cette affection nous a paru, au contraire, se présenter plus fréquemment chez l'homme.

Les *traumatismes* n'ont qu'une très faible part dans le développement de l'iritis. On sait aujourd'hui que l'iridectomie aseptique non seulement ne provoque pas l'inflammation, mais exerce une action antiphlogistique. La *contusion* de l'iris serait plutôt une cause d'inflammation; mais, sauf dans l'extraction de la cataracte par la méthode de Daviel, elle agit rarement sur l'iris seul. Les *corps étrangers* venus du dehors et les masses cristalliniennes dissociées dans l'opération de la cataracte par discision peuvent incontestablement provoquer l'inflammation de l'iris. Mais la cause la plus fréquente, sans contredit, est l'*infection* par des germes pathogènes.

Ces germes viennent tantôt du dehors et pénètrent à la faveur d'une plaie ou d'une ulcération de la cornée, tantôt, et plus souvent, ils ont infecté préalablement tout l'organisme, et l'iritis qui en résulte n'est que la manifestation d'une diathèse préexistante. Le *diabète*, l'*albuminurie*, la *fièvre typhoïde* et la *variole* sont au nombre des causes de l'iritis.

Les diathèses qui donnent le plus souvent naissance à l'iritis sont la *syphilis*, le *rhumatisme* et la *goutte*. La *tuberculose* la produit aussi, mais plus rarement. C'est à la période des accidents secondaires qu'apparaît l'iritis *syphilitique*; on la voit même quelquefois à une époque très rapprochée de l'accident primitif. Dans tous les cas, elle est contemporaine des lésions cutanées et muqueuses. La syphilis congénitale peut, dit-on, se manifester sur l'iris, mais le fait est certainement exceptionnel.

De la diathèse *rhumatismale*, ou mieux arthritique, relèvent presque tous les cas d'iritis spontanée qui n'appartiennent pas à la syphilis. C'est, en général, en dehors de l'époque des manifestations articulaires aiguës du rhumatisme, et spécialement dans la forme chronique, chez les individus atteints d'hydarthroses ou d'arthrite sèche que se montre l'inflammation irienne. L'iritis goutteuse, décrite par quelques auteurs, se confond avec l'iritis rhumatismale.

C'est encore d'une variété de rhumatisme que relève l'iritis *blennorragique*. Depuis longtemps, en effet, on a observé des cas d'iritis chez les individus qui ont eu des manifestations articulaires de la blennorragie. Despagnet a même signalé l'existence de l'iritis blennorragique sans arthrite.

Anatomie pathologique. — Divisions. — L'inflammation de l'iris se traduit par des lésions variables et plus ou moins profondes de cette membrane.

Au degré le plus léger, il y a simple *hyperémie de l'iris*, comme on l'observe dans certaines kératites, dans les ulcères de la cornée, dans les inflammations de la choroïde.

Souvent l'iritis se traduit par l'hypersécrétion de l'humeur aqueuse et le trouble du contenu de la chambre antérieure. C'est là l'*iritis séreuse*, que A. Schmidt et Arlt ont considérée comme la manifestation de la scrofule, et que les travaux de Knies ont démontré être une lymphangite antérieure de l'œil avec infiltration cellulaire de l'iris. Les espaces lymphatiques péricornéens sont le siège primitif des altérations qui retentissent sur la face antérieure de l'iris et sur la membrane de Descemet.

La formation d'exsudats et d'adhérences de la face postérieure de l'iris avec la cristalloïde constitue l'*iritis plastique*. Dans l'*iritis parenchymateuse*, l'infiltration cellulaire est plus marquée; le tissu irien est épaissi, et il s'y fait une prolifération cellulaire en même temps qu'une diapédèse active. C'est à cette forme que se rattache la production des gommes, des végétations et des condylomes de l'iris.

Les *gommes syphilitiques* de l'iris sont formées par des amas de noyaux qui constituent une petite tumeur du volume d'un grain de millet à celui d'une lentille. Autour de la petite tumeur, le tissu irien est gonflé, et les vaisseaux sanguins prennent un développement exagéré; mais le reste de l'iris est souvent indemne. Les noyaux subissent, lorsque la résolution ne se fait pas, la dégénérescence graisseuse ou caséeuse et s'éliminent en laissant une perte de substance de l'iris.

Les *gommes tuberculeuses* de l'iris présentent de très grandes analogies pour l'apparence avec les gommes syphilitiques et, au dire de quelques histologistes, elles seraient composées des mêmes éléments. La recherche du bacille tuberculeux permettrait donc seule de les différencier. Schweigger (*Soc. de méd. de Berlin*, 23 oct. 1889) dit l'avoir deux fois trouvé dans des lambeaux obtenus par l'iridectomie. D'autre part, le néoplasme présente quelquefois les éléments caractéristiques du tubercule (follicules tuberculeux et cellules géantes) comme on le voit dans un cas de Terson (*Archives d'ophtalmologie*, 1890, X, p. 7).

L'apparition du pus à la surface de l'iris et dans la chambre antérieure constitue la *forme suppurative* de l'iritis. C'est la terminaison habituelle de l'iritis parenchymateuse, et elle se rencontre aussi dans les formes plastique et séreuse. La collection de pus dans la chambre antérieure porte le nom d'*hypopyon*. L'épanchement de sang, ou *hypohéma*, est un accident rare, considéré comme particulier à l'iritis de cause goutteuse, mais qui ne justifie pas la création d'une forme hémorragique de l'iritis admise par quelques ophtalmologistes.

Symptomatologie. — L'inflammation de l'iris se manifeste par des signes objectifs et par des troubles fonctionnels.

Les signes objectifs sont : l'injection périkératique, les changements de couleur de l'iris, les modifications survenues dans le contenu de la chambre antérieure et dans la forme de la pupille.

Aux troubles fonctionnels se rattachent la douleur, la photophobie et les troubles de la vision.

Les phénomènes généraux sont exceptionnels.

Signes objectifs. — L'existence de l'injection périkératique est intimement liée au développement de l'iritis. Elle constitue le premier signe qui attire l'attention. Cette injection est très légère au début et a quelquefois besoin d'être attentivement recherchée, dans l'iritis séreuse. Elle n'atteint un haut degré que dans les formes plastique et parenchymateuse. Non seulement l'injection périkératique forme alors autour du limbe cornéen un cercle de teinte violacée très apparent, mais il s'y joint une injection des vaisseaux conjonctivaux et même du chémosis.

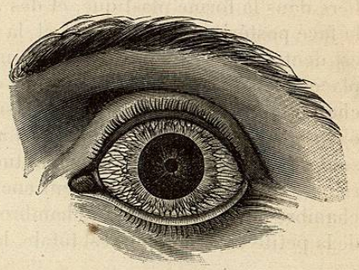

Fig. 70. — Iritis. — Injection périkératique. — Rétrécissement et déformation de la pupille.

Les changements d'aspect et de couleur de l'iris se manifestent dès le début. Tout d'abord l'iris prend une teinte terne, due, suivant Schirmer, à la chute de l'épithélium de sa face antérieure. Le trouble de l'humeur aqueuse explique mieux encore cet aspect, car on sait que l'épithélium est loin de former une couche continue à la face antérieure de l'iris. Les modifications qui surviennent dans la couleur de l'iris doivent être étudiées avec attention et en comparant toujours l'iris sain à l'iris malade. A la couleur propre de l'iris s'ajoute, par le fait de l'inflammation, une teinte jaunâtre, de telle sorte que l'iris bleu devient verdâtre et l'iris brun prend une coloration rouillée ou cuivrée. La coloration cuivrée a souvent été considérée comme la caractéristique de l'iritis syphilitique. En réalité, elle se rencontre dans les autres variétés et n'est pas pathognomonique.

Le contenu de la chambre antérieure présente des troubles variables. Dans la *forme séreuse*, la tension est augmentée, la chambre antérieure paraît plus profonde, le trouble de l'humeur aqueuse est général. A l'éclairage oblique, on distingue de petits flocons en suspension dans le liquide, et il s'y joint souvent l'altération de la membrane de Descemet dont nous avons parlé à propos de la kératite profonde. Dans la *forme plastique*, il y a des traces d'exsudats sur la face

antérieure de l'iris ou dans le champ pupillaire, et à la partie inférieure de la chambre antérieure s'accumulent des débris d'exsudats qu'englobe une substance fibrineuse. C'est seulement dans la *forme parenchymateuse* que s'observe l'*hypopyon* ou épanchement de pus dans la chambre antérieure. Les globules de pus, bien que mélangés le plus ordinairement à un exsudat fibrineux, s'accumulent par le fait de la pesanteur à la partie inférieure de la chambre antérieure et forment là un croissant jaunâtre à concavité supérieure tout à fait caractéristique. La situation de ce croissant n'est pas cependant complètement fixe. Il occupe parfois les parties latérales quand le malade est resté couché sur le côté. Lorsque la fluidité du pus est très prononcée, un mouvement brusque du globe de l'œil suffit pour faire disparaître momentanément l'hypopyon et troubler tout le contenu de la chambre antérieure.

L'épanchement de sang ou *hypohéma* de la chambre antérieure se présente exceptionnellement dans l'iritis, et est regardé comme caractéristique de l'iritis d'origine goutteuse. Le sang est souvent coagulé, de couleur rouge foncé. Il affecte rarement la forme en croissant régulier de l'épanchement purulent, bien qu'il tende à se porter aussi vers les parties déclives du limbe cornéen.

La pupille et l'iris subissent des modifications d'aspect à peu près constantes dans l'iritis. Dans la forme séreuse, il y a simple étroitesse de l'orifice par suite de la contracture du sphincter. La petite circonférence de l'iris devient irrégulière dans la forme plastique, et des adhérences ne tardent pas à s'établir entre la face postérieure de ce bord et la face antérieure de la cristalloïde. Le bord est dentelé, et l'éclairage oblique montre que le pigment s'en est détaché par places. On voit en même temps des débris de pigment ou des exsudats dans le champ pupillaire lui-même. Ces exsudats sont parfois assez considérables pour obstruer complètement la pupille et amener une occlusion dont les conséquences sont des plus graves. Le plus habituellement, il n'y a que des synéchies postérieures partielles qui permettent encore le passage de l'humeur aqueuse de la chambre antérieure dans la chambre postérieure. Dans les cas où l'adhérence de la petite circonférence est totale, la circulation de l'humeur aqueuse se trouve entravée comme dans l'occlusion pupillaire, et nous verrons plus loin les conséquences graves de cette disposition.

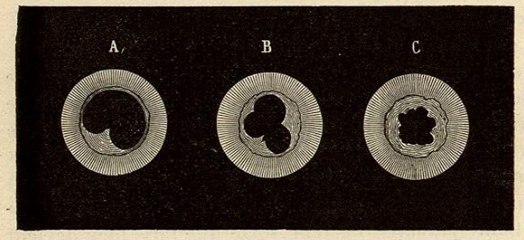

Fig. 71. — Déformations de la pupille par suite de synéchies postérieures.

La simple *hyperémie* et l'*iritis séreuse* entraînent dans la contractilité de l'iris des modifications qui se traduisent par la lenteur de ses contractions. La pupille ne réagit plus que difficilement sous l'action de la lumière; l'action de l'atropine est moins efficace qu'à l'ordinaire et se fait attendre plus longtemps. Dès que des synéchies se sont formées, la dilatation produite par l'atropine donne à la pupille une forme irrégulière; elle prend les apparences les plus bizarres, rappelant quelquefois celles d'un trèfle ou d'un cœur de carte à jouer. Lorsque les synéchies sont totales, il ne se produit aucune dilatation par l'instillation de l'atropine.

La forme *parenchymateuse* de l'iritis se traduit par le gonflement du tissu irien et par la tendance à la suppuration. Elle se complique parfois aussi de la production de petites saillies néoplasiques décrites sous les noms de végétations, condylomes, gommes ou granulomes. Leur volume varie de celui d'un grain de millet à celui d'une lentille; elles sont souvent multiples. Plus fréquentes peut-être à la partie supéro-interne de l'iris, elles peuvent envahir le tiers ou la moitié de sa trame. La couleur, blanc jaunâtre au centre, est rougeâtre à la base où existe un développement vasculaire évident.

Ces néoplasies ont été longtemps considérées comme dépendant exclusivement de la syphilis. Il est prouvé aujourd'hui qu'elles peuvent se développer en dehors de cette diathèse et qu'elles sont quelquefois de nature tuberculeuse. Les *gommes syphilitiques* de l'iris semblent appartenir à la période tertiaire de la syphilis, tandis que l'iritis syphilitique non gommeuse se développe pendant la période secondaire. Elles sont susceptibles de se résoudre sous l'influence du traitement antisyphilitique.

Les *gommes tuberculeuses* de l'iris, signalées par Gradenigo en 1868, sont rares. En 1878, Samelsohn a démontré leur nature, par des inoculations à des lapins. Panas pense que si la tuberculose se présente souvent sous forme de granulations grises confluentes dans le segment postérieur de l'œil, elle existe généralement sous une forme plus discrète et à l'état de tubercule unique dans le segment antérieur et sur l'iris.

Les tubercules de l'iris ont été observés surtout chez des enfants. Non susceptibles de résolution, ils ont une tendance envahissante et arrivent à perforer la cornée. Si, au début, ils ressemblent à la gomme syphilitique et sont difficilement distingués d'elle, ils ont une évolution différente et ne tardent pas à présenter une apparence qui impose le diagnostic. Presque toujours, d'ailleurs, il existe en même temps des signes de tuberculisation d'autres organes. On a cité pourtant des exemples de tuberculisation primitive de l'iris (Parinaud, Terson).

Troubles subjectifs. — La *douleur* est un phénomène à peu près constant, mais extrêmement variable dans l'iritis. Presque nulle dans quelques cas, au début du moins, elle acquiert dans d'autres une intensité extraordinaire. Cette douleur, d'une manière générale, est plus marquée le soir et pendant la nuit que dans la journée. Elle a son siège dans le globe oculaire et s'y traduit par une sensation de tension que les mouvements et surtout la pression exaspèrent. Mais elle siège aussi dans les branches du trijumeau, spécialement dans la région *sus-orbitaire* et dans la région temporale. La branche sous-orbitaire est plus rarement affectée, mais il est fréquent de voir des malades atteints d'iritis accuser une douleur dans toute la moitié du crâne correspondant à l'œil malade.

De même que la douleur, la *photophobie* est variable dans l'iritis; elle est moins marquée dans cette affection que dans la kératite. Lorsqu'elle existe, elle s'accompagne d'écoulement des larmes et de blépharospasme.

Les *troubles de la vision* sont constants dans l'iritis, mais assez variables. Moins accentués dans l'iritis séreuse, ils se montrent surtout dans les formes plastique et parenchymateuse et résultent de la présence d'exsudats dans le champ pupillaire. L'obstruction de la pupille est parfois assez considérable pour entraîner l'abolition de la vision.

Les phénomènes généraux manquent dans la plupart des cas d'iritis. Cepen-

dant on observe quelquefois des phénomènes gastriques, des vomissements, et même une réaction fébrile. L'intensité des douleurs nocturnes, en empêchant le sommeil, apporte toujours un certain trouble dans l'état général.

Marche. — Durée. — L'iritis s'observe le plus souvent à l'état aigu; mais alors même qu'elle est aiguë, elle n'évolue guère en moins de deux à quatre semaines. Souvent elle a une marche lente et insidieuse, et elle tend à passer à l'état chronique. Après avoir atteint un seul œil, on la voit assez fréquemment se porter sur l'autre œil. Ce fait n'a rien de surprenant lorsque l'iritis est le résultat d'un état diathésique. Lorsqu'il s'agit d'une iritis par infection locale, l'envahissement de l'autre œil a été attribué à la migration des germes pathogènes par le nerf optique et le chiasma (Knies, *Archiv. f. Augenheilk.*, t. IX, p. 1).

Le passage de l'iritis à l'état chronique est un fait fréquent, mais la chronicité est le plus souvent constituée par une série de rechutes séparées par des intervalles de calme, et l'inflammation tend alors à se localiser au cercle ciliaire (*cyclite*) et à gagner la choroïde (*irido-choroïdite*).

Terminaison. — La résolution est la terminaison habituelle de la forme séreuse et de la forme plastique traitées dès le début. Les formes parenchymateuse et suppurative ont moins souvent une terminaison favorable. La formation d'adhérences et l'atrophie de l'iris en sont dans bien des cas la conséquence.

Les adhérences de l'iris à la cristalloïde antérieure (*synéchies postérieures*) s'établissent rapidement dans la forme plastique et dans la forme parenchymateuse.

Les synéchies partielles ont presque toujours pour résultat, lorsqu'elles sont devenues définitives, de provoquer des rechutes.

Les adhérences totales ont des conséquences plus funestes encore. Lorsque toute la petite circonférence de l'iris adhère à la cristalloïde antérieure, l'humeur aqueuse s'accumule derrière l'iris et le repousse en avant. Il prend une forme convexe à la périphérie, et déprimée en entonnoir ou ombiliquée au centre. En même temps, sa teinte s'altère, il se décolore par suite de l'atrophie de son tissu; certains points cèdent plus que d'autres à la poussée de l'humeur aqueuse; il en résulte des bosselures. Dans cet état, qui a reçu le nom de *staphylome uvéal*, l'aspect de l'iris a été comparé, par Panas, à celui d'une tomate.

L'iris atrophié subit parfois une sorte de dégénérescence que de Wecker a appelée *dégénérescence cystoïde*, et qui aboutit à la formation de kystes à sa surface. Ces kystes, résultat d'une inclusion de l'humeur aqueuse, peuvent, à la longue, devenir pédiculés.

Complications. — Les complications de l'iritis s'observent du côté du cercle ciliaire et de la choroïde. L'irido-choroïdite, qui en est la conséquence, est une affection grave. A l'état aigu, et lorsqu'elle revêt la forme suppurative, elle entraîne la panophtalmite et la perte du globe de l'œil. Quand elle prend une marche plus lente et qu'elle ne suppure pas, elle aboutit le plus souvent à des altérations du corps vitré, à des décollements rétiniens, et finalement à la phtisie de l'œil. Parfois aussi, il se développe des phénomènes de glaucome.

Diagnostic. — Au début, l'iritis peut être facilement méconnue. L'injection périkératique, qui est un des signes les plus propres à faire soupçonner l'inflammation de l'iris, est quelquefois très peu marquée dans les premiers moments.

Plus souvent elle existe, mais elle est masquée par une injection conjonctivale vive. Dans ces cas, on peut confondre l'iritis avec une conjonctivite catarrhale.

L'attention doit être toujours portée sur la contractilité de l'iris, lorsque les autres signes font défaut. La lenteur des mouvements de la pupille révélera souvent l'inflammation au début; de même la dilatation incomplète ou très lente de la pupille par l'atropine. On ne doit pas oublier, dans les cas douteux, de faire l'examen à l'éclairage oblique qui permettra de reconnaître un trouble de l'humeur aqueuse non perceptible à l'inspection directe.

Le diagnostic de la variété d'iritis peut rarement être fait d'après les seuls signes objectifs. L'iritis syphilitique, en particulier, n'a pas de signes pathognomoniques. Ni le déplacement de la pupille en haut et en dedans (Beer), ni la teinte cuivrée de l'iris, ni même la formation de condylomes ne suffisent, en l'absence d'autres signes d'infection, pour affirmer l'existence de l'iritis syphilitique.

L'apparition à la surface de l'iris de masses arrondies, jaunes vers leur centre, ayant l'apparence de gommes, a cependant une grande valeur, mais au début les gommes tuberculeuses ne diffèrent pas pour l'aspect des gommes syphilitiques.

Pronostic. — D'une manière générale, le pronostic de l'iritis est sérieux. Dans bien des cas, il doit être considéré comme grave. La gravité du pronostic dépend surtout de l'existence des adhérences. Elle est par conséquent moindre dans l'iritis séreuse. Dans la forme parenchymateuse, le pronostic acquiert son summum de gravité. Cependant, on voit parfois des gommes volumineuses, ayant envahi la moitié de la masse de l'iris, céder au traitement antisyphilitique et disparaître par résolution.

Nous avons déjà dit que les adhérences même partielles de l'iris exposaient aux rechutes et au développement d'une irido-choroïdite avec toutes ses conséquences.

Traitement. — La première indication dans le traitement de l'iritis, en général, est d'éviter la formation des synéchies en dilatant la pupille au moyen d'instillations du collyre à l'atropine à 1 pour 100. Les instillations sont répétées trois ou quatre fois par vingt-quatre heures, dans les premiers jours. Deux instillations suffiront ensuite, mais on en prolongera l'usage jusqu'à disparition complète de l'injection périkératique.

Si l'iris résiste à l'instillation du collyre à l'atropine, c'est que des synéchies se sont déjà formées. Cependant les synéchies récentes finissent par s'allonger et cèdent même complètement avec le temps. Une ponction de la chambre antérieure, dans ces cas, aide beaucoup à l'action mydriatique de l'atropine.

L'usage répété des instillations d'atropine détermine parfois quelques phénomènes d'intoxication, notamment de la sécheresse de la gorge. Exceptionnellement et surtout chez les enfants, on a noté des phénomènes plus graves, du délire et des hallucinations. On a signalé aussi la production d'éruptions scarlatiniformes (Zehender).

Pour éviter autant que possible l'intoxication, on devra faire comprimer le sac lacrymal avec le doigt, au moment de l'instillation, et engager le patient à des expuitions fréquentes.

Les instillations répétées du collyre à l'atropine produisent parfois une conjonctivite folliculaire assez rebelle, attribuable peut-être aux micro-organismes