qui se développent dans les solutions d'atropine. L'addition d'une petite quantité d'acide borique ou d'eau de laurier-cerise peut remédier à cet inconvénient.

Ces accidents sont rarement assez sérieux pour obliger à renoncer au traitement par l'atropine. Si cependant on était forcé de l'abandonner, on aurait recours à la solution de sulfate de duboisine à 1 pour 200.

Toutes les formes d'iritis commandent l'usage des mydriatiques, car il faut, avant tout, prévenir la formation des synéchies, mais l'indication est plus expresse dans la forme parenchymateuse. Les instillations devront être répétées quatre à cinq fois dans les vingt-quatre heures. Dans la forme séreuse au contraire, on se contentera de deux instillations, la tendance aux synéchies étant moins prononcée et l'augmentation de tension pouvant faire craindre des accidents glaucomateux.

Dans la forme syphilitique de l'iritis, qu'il y ait ou non des gommes ou des condylomes, on prescrira un traitement antisyphilitique et, de préférence, les frictions hydrargyriques ou les injections sous-cutanées de bichlorure ou de cyanure de mercure. Panas préfère à celles-ci les injections de biiodure dissous dans l'huile stérilisée. Même dans les cas où la syphilis n'est pas démontrée, on se trouve souvent bien d'instituer un traitement mercuriel.

L'iritis rhumatismale exige l'administration du salicylate de soude ou du sulfate de quinine.

Le sulfate de quinine est prescrit avec avantage dans la forme suppurative.

Contre les douleurs péri-orbitaires très vives qui accompagnent souvent l'iritis, l'application de quelques sangsues à la tempe, du côté malade, est un moyen efficace. L'antipyrine à la dose de 2 grammes en quatre prises réussit également bien à calmer la douleur. Pour procurer le sommeil dans les cas d'insomnie, le choral et le bromure devront être prescrits de préférence aux préparations opiacées.

Dans la forme chronique de l'iritis habituellement entretenue par l'existence d'adhérences, la question de l'iridectomie se pose presque toujours à un moment ou à l'autre. Elle ne doit être pratiquée, en règle générale, que dans l'intervalle des poussées inflammatoires. Contre cette forme, d'ailleurs, surtout si elle se complique de choroïdite, le traitement mercuriel donne souvent des succès.

Il nous reste à dire un mot du traitement chirurgical de l'iritis tuberculeuse. L'énucléation de l'œil a été conseillée pour prévenir l'infection générale, lorsque la tuberculose de l'iris est primitive. Cette opération est indiquée si la vision est perdue et s'il existe des douleurs vives. Dans le cas contraire, on devra tenter plutôt l'ablation du tubercule par l'iridectomie. L'opération, il est vrai, présente des difficultés, mais elle paraît avoir été suivie de guérison dans quelques cas (de Wecker, Terson).

IV

TUMEURS DE L'IRIS

On a observé, à la surface de l'iris ou dans son épaisseur, des tumeurs kystiques et des tumeurs solides. Parmi ces dernières, les unes sont de nature bénigne; les autres appartiennent à la catégorie des tumeurs malignes.

Kystes de l'iris. — Ils forment à la surface de l'iris une saillie arrondie, circonscrite par une paroi blanchâtre ou transparente, quelquefois cloisonnée à l'intérieur. Leur contenu est semblable à l'humeur aqueuse. Parfois cependant, on l'a trouvé épais ou mélangé de granulations graisseuses et pigmentaires. La face interne du kyste est tapissée par une couche mince de cellules épithéliales dépourvues de pigment.

Les kystes de l'iris sont presque toujours, sinon toujours, consécutifs à un traumatisme, et de Wecker les considère avec raison comme résultant d'une dilatation cystoïde du tissu même de l'iris. L'iris, par le fait du traumatisme, subit un plissement, une éraillure; des exsudats se forment ensuite et emprisonnent une petite quantité d'humeur aqueuse.

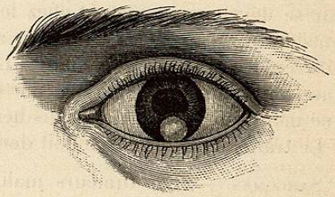

Fig. 72. — Kyste de l'iris.

Au début, on observe généralement des phénomènes réactionnels plus ou moins intenses, qui s'apaisent ensuite. Puis la tumeur augmente de volume et peut empiéter sur le champ pupillaire. Lorsqu'elle comprime l'angle irido-cornéen, on voit souvent survenir des phénomènes glaucomateux.

L'ablation de ces kystes peut être tentée, mais elle offre de grandes difficultés, car elle doit être complète si l'on ne veut pas voir survenir de récidives.

Nous mentionnons seulement les *cysticerques* parmi les tumeurs kystiques de l'iris; on en connaît quelques exemples.

Tumeurs perlées. — De Rothmund a décrit sous le nom d'*épidermoïdomes*, les tumeurs que Monoyer, Masse ont appelées tumeurs *perlées* et dont ce dernier chirurgien a bien démontré la nature.

Ces tumeurs sont le résultat de la greffe accidentelle à la surface de l'iris de cellules épidermiques, provenant du derme et introduites dans la chambre antérieure par une plaie de la cornée. Un traumatisme de l'œil, en effet, précède toujours leur développement. Masse a pu en provoquer la formation dans ses expériences sur les animaux.

Elles forment à la surface de l'iris de petites masses arrondies de couleur jaunâtre ou grisâtre. Elles sont formées par des cellules épidermiques, disposées en couches concentriques, mélangées de graisse ou de cholestérine. Lorsqu'il existe une cavité kystique dans leur épaisseur, c'est qu'une glandule s'est trouvée comprise dans la greffe et est devenue le siège d'un petit kyste. Dans quelques cas même, on y trouve un poil qui n'est qu'un cil transplanté à la surface de l'iris. Ce fait observé autrefois avait été désigné sous le nom de *trichiasis iridis*.

L'ablation de ces tumeurs peut être tentée. L'extirpation complète est nécessaire et d'une exécution moins difficile que pour les kystes, parce qu'il existe souvent une sorte de pédicule de la tumeur.

Nævi. — Granulomes. — Outre les taches pigmentées de la surface de l'iris, on observe parfois de petites tumeurs d'apparence verruqueuse qui ont été considérées comme des *nævi*. Elles restent souvent stationnaires et il faut alors

n'y pas toucher, d'autant que Knapp les croit susceptibles de se transformer en mélano-sarcomes.

Certaines tumeurs de l'iris ont l'apparence et la constitution des *granulomes*. Elles résultent du bourgeonnement du tissu irien à la suite d'un enclavement dans une perforation ou de l'excision d'un staphylome de la cornée. Elles ne doivent pas être considérées comme de véritables tumeurs.

Mais, dans d'autres cas, sans traumatisme, on voit des saillies végétantes se former à la surface de l'iris, provoquer des phénomènes inflammatoires, amener l'opacité de la cornée et finalement la phtisie du globe de l'œil. Ces granulomes, qui se développent surtout chez les enfants vers l'âge de dix ans, peuvent être considérés, d'après de Wecker, aussi bien comme une manifestation de la tuberculose que de la syphilis. L'examen histologique ne peut trancher la question, mais de Wecker est porté à considérer plutôt ces granulomes comme une manifestation de la syphilis héréditaire.

Le traitement spécifique doit donc toujours être essayé dans ces cas.

Sarcomes. — Les tumeurs malignes de l'iris sont représentées à peu près exclusivement par le *sarcome* ou le *mélano-sarcome*, dont Knapp, Hirschberg ont rapporté des observations. Mais on ne peut pas toujours déterminer exactement si les sarcomes ont pris naissance dans l'iris ou dans le corps ciliaire. En présence d'une tumeur non mélanique née de l'iris, présentant les apparences du sarcome, on doit toujours songer à la possibilité d'une gomme syphilitique et le diagnostic différentiel n'étant, le plus souvent, pas possible par les signes objectifs et les anamnestiques, il faut prescrire le traitement antisyphilitique.

Les tubercules de la *lèpre* se développent quelquefois sur l'iris et ont été décrits par Bell et Hansen. On n'a guère occasion de les observer en France, mais la coexistence des lésions de la lèpre en d'autres points du corps permettrait de faire le diagnostic.

On a observé dans l'adénie et dans la leucémie splénique des *lymphomes* de l'iris.

Nous rappelons enfin les *tubercules* et les *gommes* de l'iris dont il a été question à propos de l'iritis.

V

TROUBLES FONCTIONNELS DE L'IRIS

Les troubles fonctionnels que peut présenter l'iris consistent soit dans la prédominance d'action des fibres radiées ou des fibres annulaires de ce muscle entraînant des changements de dimensions de la pupille (dilatation ou rétrécissement), soit dans des contractions alternatives et spasmodiques de ces deux ordres de fibres, soit enfin, dans un état de flaccidité du diaphragme permettant des mouvements anormaux de totalité.

Nous décrirons :

1° La dilatation pupillaire ou *mydriase*;
2° Le rétrécissement pupillaire ou *myosis*;
3° Les contractions spasmodiques (*hippus*);
4° Le tremblement de l'iris (*iridodonésis*).

A l'état normal, les mouvements de l'iris sont soumis à l'influence de deux sources nerveuses : la 3e paire qui tient sous sa dépendance la contraction des fibres annulaires ou du sphincter; le grand sympathique qui préside à celle des fibres radiées ou dilatatrices.

Dans les conditions ordinaires, l'action de ces deux ordres de fibres se balance et les dimensions de la pupille oscillent entre des limites de moyenne étendue.

L'irritation de la 3e paire sous l'action de la lumière produit un rétrécissement de la pupille; mais, pour que ce rétrécissement soit porté à son maximum, il faut qu'il s'y joigne une paralysie du grand sympathique.

Inversement la paralysie de la 3e paire ne produit pas à elle seule une dilatation aussi complète que celle qui résulte de l'irritation du grand sympathique.

A l'état normal, les deux iris ont des mouvements synergiques; les deux pupilles se contractent ou se dilatent en même temps. De là la nécessité, pour étudier les mouvements de l'iris d'un œil malade, de couvrir l'œil sain pour le soustraire à l'action de la lumière et des autres causes qu'on fait agir sur l'œil en expérience.

MYDRIASE

La dilatation de la pupille avec immobilité de l'iris ou *mydriase*, résulte de la paralysie du sphincter irien, de l'irritation des fibres radiées ou de l'action combinée de ces deux causes.

Les paralysies de la 3e paire sous la dépendance de la syphilis, du rhumatisme ou d'une cause centrale (encéphalite, méningite, hémorragie ou ramollissement cérébral), donnent lieu à une mydriase généralement de moyenne intensité. Il en est de même lorsque la mydriase est due à une action réflexe telle que celle qui résulte de la présence d'une dent malade.

L'irritation du grand sympathique qui accompagne les émotions vives, la frayeur, certains états nerveux comme l'hystérie, la paralysie générale, l'ataxie locomotrice, ou encore la présence de vers intestinaux dans le tube digestif produisent aussi la mydriase.

Dans l'amaurose absolue, dans le glaucome, dans certaines contusions du globe de l'œil, où l'innervation se trouve complètement suspendue, la mydriase atteint un degré plus élevé.

Elle a son maximum lorsqu'elle résulte de l'action de l'atropine ou des alcaloïdes similaires.

L'atropine a une action locale sur l'iris, comme le prouve chaque jour l'effet de l'instillation du collyre à l'atropine. Cette action résulte également du passage de l'alcaloïde dans la circulation générale, ainsi qu'on l'observe dans les empoisonnements par la belladone et les solanées. Dans ce dernier cas, l'action se manifeste toujours des deux côtés à la fois.

La mydriase se reconnaît par l'inspection directe de l'œil au grand jour ou avec un éclairage artificiel suffisamment intense. La pupille n'est pas seulement dilatée, mais l'iris ne réagit plus comme à l'état normal sous l'influence de l'action d'une lumière vive. Lorsque la dilatation est très prononcée, la pupille prend, en outre, une teinte légèrement grisâtre.

La mydriase donne lieu à un éblouissement résultant de la plus grande quantité de lumière qui arrive sur la rétine. Lorsque à la mydriase s'ajoute la para-

lysie de l'accommodation, les troubles de la vue sont plus marqués et la vision des objets rapprochés devient tout à fait indistincte.

L'atropine produit à la fois la dilatation pupillaire et la paralysie de l'accommodation, et le trouble fonctionnel qui en résulte persiste, comme on sait, pendant plusieurs jours.

A l'état normal, la dilatation de la pupille coïncide avec le relâchement de l'accommodation pour la vision à grande distance et le myosis avec l'augmentation de courbure du cristallin nécessaire à la vision des objets rapprochés. Mais, dans certains états pathologiques, il y a dissociation entre les mouvements pupillaires produits par l'action de la lumière et ceux qui accompagnent l'accommodation. Argyll Robertson a insisté sur ce fait que, dans l'ataxie par exemple, la pupille ne réagit plus sous l'influence de la lumière, mais qu'elle subit encore les changements de dimensions en rapport avec la vision des objets rapprochés ou situés à l'infini. Ce signe, malheureusement, n'est ni constant, ni pathognomonique dans le tabes.

Le pronostic de la mydriase est extrêmement variable et dépend avant tout de la cause qui l'a produite.

Le traitement doit être institué d'après le diagnostic de la cause. Les instillations, dans l'œil, du collyre à l'ésérine ou à la pilocarpine sont un moyen d'obtenir un rétrécissement de l'orifice pupillaire, mais ne peuvent avoir d'action que sur certains phénomènes accessoires tels que l'éblouissement produit par la mydriase.

MYOSIS

Le rétrécissement de la pupille prend le nom de *myosis* lorsqu'il se produit en dehors de l'action physiologique de la lumière ou de l'adaptation de l'œil pour la vision de près. Il résulte d'un trouble de l'innervation de l'iris, et ne doit pas être confondu avec l'étroitesse de la pupille due à des adhérences à la cristalloïde antérieure (synéchies postérieures de l'iris).

Le rétrécissement pupillaire est souvent porté assez loin dans le myosis pour que l'orifice présente à peine les dimensions d'une tête d'épingle. Malgré cela, le myosis ne détermine pas par lui-même de trouble marqué de la vision. Les images rétiniennes sont un peu moins éclairées, mais le champ visuel est à peine modifié.

Les causes du myosis, comme celles de la mydriase, résident dans les troubles de l'innervation survenus du côté de la 3e paire et du grand sympathique. L'irritation de la 3e paire le produit tout aussi bien que la paralysie du grand sympathique. Il y a donc lieu d'admettre un myosis *spasmodique* et un myosis *paralytique*.

La paralysie du grand sympathique résulte de la compression produite sur ce cordon nerveux par des tumeurs à la région cervicale, ou de la blessure de la moelle. On l'observe aussi au début des lésions du tabes.

L'irritation de la 3e paire crânienne, qui amène la contracture du sphincter irien, résulte quelquefois, par action réflexe, de la présence d'un corps étranger sur la cornée ou dans le cul-de-sac de la conjonctive. L'obligation de fixer des objets de très petites dimensions, très rapprochés et fortement éclairés, amène aussi par le même mécanisme, chez les bijoutiers, les horlogers et les graveurs, un myosis spasmodique.

Dans les inflammations des centres nerveux (encéphalite, méningite), dans les intoxications par l'alcool, par l'opium, par le tabac, le myosis traduit une irritation centrale transmise à l'iris par la 3e paire associée à une diminution d'action du grand sympathique.

Enfin l'ésérine et la pilocarpine ont sur l'iris une action locale. Instillées entre les paupières, elles produisent un myosis très marqué; mais ce myosis est moins persistant que la dilatation atropinique.

CONTRACTIONS SPASMODIQUES ET TREMBLEMENT DE L'IRIS

Pendant la période de déclin de la paralysie de la 3e paire, à la mydriase primitive on voit parfois succéder des contractions spasmodiques du sphincter irien autrefois désignées sous le nom d'*hippus*. Ces alternatives de resserrement et de dilatation de la pupille s'observent chez les albinos et dans le nystagmus. On les signale aussi dans la sclérose en plaques et dans l'hystéro-épilepsie.

Le *tremblement de l'iris* (*iridodonésis*, *iris tremulans*) était autrefois considéré à tort comme indiquant un ramollissement du corps vitré. On sait aujourd'hui que cet état anormal se produit lorsque la face postérieure de l'iris cesse d'être soutenue par la face antérieure du cristallin. L'absence du cristallin (aphakie) à la suite de l'opération de la cataracte ou de sa luxation est la cause habituelle du tremblement de l'iris. Il se produit aussi lorsque le cristallin a subi une diminution notable de son volume, ainsi qu'on le voit dans certains cas de cataractes très anciennes, ou encore lorsque l'iris a éprouvé une forte distension, comme dans les cas d'hydrophtalmie antérieure.

Le tremblement de l'iris se manifeste au moment où le globe de l'œil exécute un mouvement; la surface de l'iris est agitée d'une ondulation rapide qui se reproduit chaque fois que l'œil se meut. Si l'absence du cristallin est la condition ordinaire du tremblement de l'iris, il s'en faut de beaucoup cependant que tous les opérés de cataracte présentent ce tremblement.

VI

DES OPÉRATIONS QUI SE PRATIQUENT SUR L'IRIS

Parmi les opérations qui se pratiquent sur l'iris, l'*iridectomie* ou résection d'une partie de cette membrane est la seule qui soit d'une application fréquente. Nous la décrirons succinctement ici. Nous dirons aussi quelques mots de l'*iridotomie* ou section de l'iris.

Les autres opérations telles que l'*iridodésis* ou ligature de l'iris, l'*iridenkleisis* ou enclavement de l'iris dans la plaie, l'*iridorhexis* ou déchirure de l'iris sont généralement abandonnées.

Seule la *corélysis*, ou dégagement des synéchies iriennes adhérentes à la capsule, trouve encore ses indications et peut rendre des services.

IRIDECTOMIE

La résection partielle de l'iris est pratiquée soit dans le but de permettre aux rayons lumineux d'arriver sur la rétine à travers un orifice situé plus périphériquement que l'orifice normal, soit dans le but de remédier à des phénomènes inflammatoires.

Dans le premier cas, l'iridectomie est dite *optique*; dans le second, elle est *antiphlogistique*.

L'iridectomie *optique*, ou opération de la *pupille artificielle*, trouve ses indications dans l'existence d'opacités centrales de la cornée, d'occlusion de la pupille et quelquefois aussi d'une cataracte capsulaire centrale.

L'iridectomie *antiphlogistique* a pour effet de diminuer la tension de l'œil, de prévenir le retour d'accidents inflammatoires. Elle est indiquée dans le glaucome, l'iritis et l'irido-choroïdite chroniques avec adhérences et dans les cas de synéchies postérieures totales ou multiples.

Nous verrons, à propos de l'opération de la cataracte, que l'iridectomie constitue un des temps de l'extraction dans l'opération de de Graefe dite extraction linéaire combinée.

D'une manière générale, lorsqu'on pratique l'iridectomie dans un but optique, on doit chercher à faire une pupille petite, et, à moins que la situation de l'opacité cornéenne oblige à agir autrement, on doit la placer en dedans et un peu en bas.

Si l'on a recours à l'iridectomie antiphlogistique, on tend à exciser plus largement l'iris et l'on place la perte de substance autant que possible en haut, de manière qu'elle soit dissimulée par la paupière supérieure.

Pour pratiquer l'iridectomie, les culs-de-sac de la conjonctive sont d'abord lavés avec une solution antiseptique, et l'œil est cocaïnisé. Cependant, comme l'anesthésie produite par la cocaïne ne s'étend pas à l'iris dont la section est à la fois délicate et douloureuse, on est quelquefois forcé de recourir au chloroforme pour les sujets indociles.

Les paupières étant maintenues écartées par le blépharostat à ressort, l'œil est immobilisé avec la pince fixatrice. On pratique alors la ponction de la cornée, à l'endroit choisi, à l'aide d'un couteau lancéolaire droit ou coudé. Pour l'iridectomie optique, la situation de l'incision s'éloigne légèrement du limbe cornéen. L'iridectomie pratiquée pour les cas de glaucome doit être au contraire aussi large et aussi

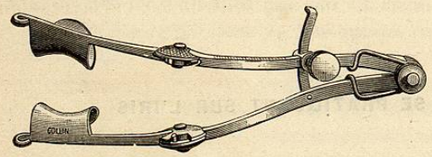

Fig. 73. — Écarteur des paupières de Panas.

Fig. 74. — Pince fixatrice de de Graefe

périphérique que possible. L'instrument doit d'abord pénétrer plus ou moins perpendiculairement dans la cornée, puis le manche est abaissé, de manière

que la lame chemine parallèlement à l'iris sans que la pointe risque de le blesser.

Dans quelques cas, le couteau de de Graefe est plus commode pour opérer la section de la cornée. Il agit alors par ponction et contre-ponction, comme pour l'opération de la cataracte.

L'humeur aqueuse étant évacuée, on introduit avec précaution, en déprimant la lèvre périphérique de l'incision, la pince à

Fig. 75. — Couteau lancéolaire coudé.

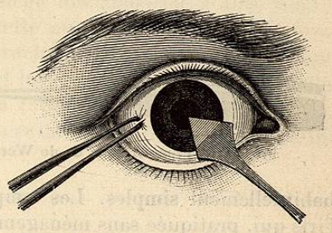

Fig. 76. — Iridectomie. — Incision de la cornée.

iridectomie fermée, dans la chambre antérieure, et l'on saisit l'iris en entr'ouvrant les mors de la pince. L'iris saisi est alors très doucement attiré hors de la plaie.

La section de la partie herniée de l'iris est pratiquée soit à l'aide de ciseaux

Fig. 77. — Pince courbe à iridectomie.

courbes, soit de préférence avec la pince-ciseaux de de Wecker. Elle est exécutée par un aide, pendant que le chirurgien maintient l'iris hors de la plaie et elle doit porter exactement au ras de l'ouverture cornéenne. S'il n'a pas une confiance absolue dans l'habileté de l'aide, mieux vaut que le chirurgien lui abandonne la pince fixatrice pendant ce temps de l'opération et pratique lui-même la section de l'iris.

La pupille artificielle se trouve alors formée. Dans le cas où la section de la cornée a porté sur le limbe cornéen et où l'excision a été régulière, la perte de substance a la forme d'un trou de serrure.

Le nettoyage de la plaie, l'évacuation d'un peu de sang qui obstrue souvent la chambre antérieure, la réduction de petites portions d'iris, enclavées dans

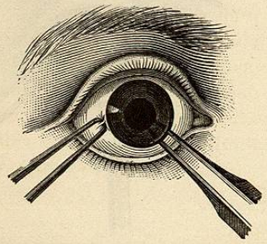

Fig. 78. — Introduction des pinces pour saisir l'iris.

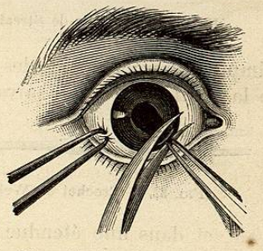

Fig. 79. — Section du lambeau irien attiré au dehors.

les angles de la section de la cornée, pratiquée avec une fine spatule en écaille, constituent le troisième et dernier temps de l'opération.

Une rondelle de gaze aseptique au salol ou à l'iodoforme, de petits disques

superposés d'ouate hydrophile et une bande pour maintenir le tout appliqué sur l'œil représentent un pansement légèrement compressif, qui devra rester en place pendant vingt-quatre heures.

Le lendemain, l'œil est lavé doucement et l'on trouve généralement la plaie de la cornée cicatrisée. On instille un peu d'atropine et l'on renouvelle le pansement qui, au bout de deux ou trois jours, peut être remplacé par un simple bandeau flottant.



Fig. 80. — Pince-ciseaux de de Wecker.

Les suites de l'iridectomie sont habituellement simples. Les temps difficiles de l'opération sont la saisie de l'iris qui, pratiquée sans ménagements, expose à blesser la capsule du cristallin et la section de la partie saisie qu'une longue habitude permet seule d'exécuter avec une régularité parfaite.

IRIDOTOMIE. — CORÉLYSIS

L'*iridotomie*, instituée par de Graefe, permet de rétablir une pupille dans les cas d'occlusion, sans exciser aucune portion de l'iris. Elle est applicable aux occlusions de la pupille que l'on observe après l'opération de la cataracte. La présence du cristallin, dans sa capsule, en arrière de l'iris, est un obstacle à la pratique de cette opération.

On procède d'abord comme pour l'iridectomie. Le couteau lancéolaire pénètre à la partie supérieure de la cornée; lorsque la pointe est arrivée dans la chambre antérieure, on la dirige vers l'iris de manière à y faire une petite boutonnière. La pointe de l'instrument est ensuite dégagée. Par l'incision cornéenne on introduit alors la pince-ciseaux de de Wecker dont la branche postérieure mousse dépasse un peu la branche antérieure. Cette lame postérieure pénètre dans la boutonnière de l'iris et est poussée verticalement derrière cette membrane. La lame antérieure reste entre l'iris et la cornée.

Fig. 81. — Spatule de Streatfield.

Le simple rapprochement des deux lames opère la section de l'iris suivant une ligne

Fig. 82. — Crochet de Weber.

verticale et dans une étendue de plusieurs millimètres.

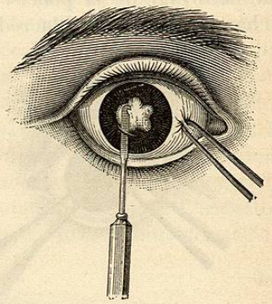

Fig. 83. — Corélysis.

La traction exercée par les fibres radiées de l'iris ne tarde pas à donner à cette simple section linéaire une forme elliptique, et l'on obtient ainsi une pupille régulière et centrale d'aspect beaucoup moins désagréable que la perte de substance de l'iridectomie la mieux réussie.

Dans les cas où il existe des synéchies du bord irien avec la cristalloïde antérieure, on peut rompre ces adhérences par une opération distincte de l'iridectomie et de l'iridotomie. Cette opération a reçu le nom de *corélysis*. Elle consiste à faire en un point directement opposé au siège des adhérences une étroite ponction de la cornée et à introduire par cette ouverture une petite spatule (spatule de Streatfield), ou un petit crochet (crochet de Weber) dont l'extrémité est insinuée entre la face postérieure de l'iris et la cristalloïde, au point adhérent et à accrocher la synéchie pour en opérer la rupture. Cette petite opération n'est pas sans danger, car elle expose à la blessure de la cristalloïde, ou à la déchirure de l'iris.

APPENDICE

LÉSIONS VITALES ET ORGANIQUES DE LA CHAMBRE ANTÉRIEURE

La chambre antérieure subit des changements notables dans ses dimensions, dans sa forme et dans son contenu, à la suite de quelques accidents et de certaines inflammations des parties constituantes de l'œil qui la limitent. Mais sa pathologie propre se réduit, en somme, à très peu de chose, car les phénomènes qu'on observe dans la chambre antérieure dépendent presque toujours de lésions de la cornée ou de l'iris.

Les *corps étrangers* de la chambre antérieure ont ordinairement traversé la cornée avant d'y arriver. Ce sont des éclats métalliques, des fragments de pierre, quelquefois des grains de plomb. Toutes les fois que leur présence est nettement constatée, ils doivent être extraits par la ponction de la cornée.

Les *débris de cristallin* qui séjournent dans la chambre antérieure à la suite d'une discision, d'une extraction de la cataracte ou d'un traumatisme peuvent être abandonnés à eux-mêmes et sont susceptibles de résorption lorsqu'ils ne sont pas trop volumineux et qu'ils ne comprennent pas le noyau même du cristallin.

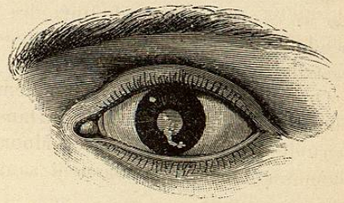

Fig. 84. — Cysticerque de la chambre antérieure.

Des *cysticerques* ont été observés dans la chambre antérieure. Ils y apparaissent généralement après avoir pris naissance dans le tissu de l'iris et se reconnaissent à leur forme, à leur couleur jaunâtre et surtout à leurs mouvements onduleux. Les phénomènes d'iritis qu'ils provoquent obligent à en pratiquer l'extraction. Jusqu'ici aucune observation de cysticerque n'a été recueillie en France.

On a pendant longtemps décrit sous le nom d'*aquo-capsulite* l'inflammation de la membrane de Descemet et du contenu de la chambre antérieure. Mais nous avons vu que le trouble de l'humeur aqueuse dépendait soit d'une kératite profonde, soit d'une iritis séreuse. Nous ne décrirons donc pas isolément l'aquo-capsulite.

Dans certains cas, la sécrétion de l'humeur aqueuse diminue au point que la