chambre antérieure n'existe plus et que la face antérieure de l'iris se trouve presque accolée à la face postérieure de la cornée. Ce phénomène s'observe souvent après des instillations répétées d'ésérine.

Dans d'autres cas, la chambre antérieure acquiert, au contraire, des dimensions exagérées par suite de l'hypersécrétion de l'humeur aqueuse. On voit quelquefois l'iris refoulé en arrière former par sa face antérieure une sorte d'entonnoir à base antérieure. En même temps la cornée est plus convexe et la tension de l'œil est exagérée. Cet état se lie à des troubles dans la circulation de l'iris et de la choroïde qui seront étudiés avec l'irido-choroïdite.

Les seuls troubles dans le contenu de la chambre antérieure que nous ayons à étudier spécialement, en raison de leur importance et de leur fréquence, sont l'épanchement de sang ou *hypohéma* et l'épanchement de pus ou *hypopyon*.

HYPOHÉMA

L'épanchement sanguin dans la chambre antérieure reconnaît des causes diverses.

En première ligne, se placent les *traumatismes* accidentels et les opérations. Une contusion de l'œil produite par un coup de poing, un coup de fouet, est une cause assez fréquente d'hypohéma. Les opérations pratiquées sur l'iris et l'extraction de la cataracte le déterminent aussi. Le sang est alors fourni par un vaisseau de l'iris directement blessé ou par le reflux dans la chambre antérieure du sang sorti des vaisseaux conjonctivaux intéressés dans la section de la cornée. Dans d'autres cas, c'est la détente brusque de la pression intra-oculaire succédant à une ponction de la chambre antérieure qui occasionne l'hémorragie (*hypohema ex vacuo*).

Les épanchements sanguins *spontanés* s'observent assez souvent. On les voit survenir dans les cas d'irido-choroïdite chronique, de glaucome (forme hémorragique), de tumeurs intra-oculaires. Ils sont le plus ordinairement provoqués par un effort, un accès de toux, des vomissements; quelquefois ils se produisent pendant l'accouchement. L'influence des affections cardiaques et des lésions vasculaires est encore à noter.

On a signalé aussi des hypohémas survenant dans le cours du purpura, et chez les femmes mal réglées. Dans ce dernier cas, ils affecteraient la forme périodique. Enfin Weber et Mooren ont rapporté de curieuses observations dans lesquelles l'épanchement sanguin pouvait être volontairement reproduit par les patients.

Quelle qu'en soit la cause, l'hypohéma varie en quantité. Il remplit quelquefois toute la chambre antérieure, masquant l'iris et la pupille et donnant à la cornée un aspect rouge brun. Plus souvent, il n'occupe qu'une partie de la chambre antérieure et s'accumule alors dans la moitié inférieure. Si le sang est liquide, le niveau supérieur de l'épanchement forme une ligne horizontale assez nette. Au-dessus de cette ligne, cependant, l'humeur aqueuse prend une teinte rosée qui change la couleur de l'iris et de la pupille. La pupille est habituellement un peu dilatée.

Un trouble visuel considérable résulte de la présence du sang dans la chambre antérieure. Ce trouble est d'ailleurs en rapport non seulement avec la quantité de sang épanché, mais avec la cause qui a produit l'épanchement.

L'hypohéma a une tendance très grande à se résorber, du moins lorsqu'il est d'origine traumatique. A la suite d'une opération on en observe souvent en vingt-quatre heures la disparition complète.

Dans les autres circonstances, la résorption est moins facile. Quelquefois même, on voit les hémorragies se renouveler. Lorsque l'épanchement sanguin a été considérable, il reste parfois sur la face antérieure de l'iris des plaques d'un rouge foncé. Le plus souvent cependant, la chambre antérieure recouvre toute sa transparence.

Dans la grande majorité des cas, il n'y a pas de traitement actif à opposer à l'hypohéma. Il suffit d'attendre sa résorption en la favorisant par un peu de compression du globe. Si cependant l'épanchement est par trop considérable ou tarde trop à se résorber, il y a lieu de pratiquer une ponction à la partie inférieure de la cornée. On a soin de ne pas produire une détente trop brusque de la tension intra-oculaire et de laisser s'écouler lentement la partie fluide du contenu de la chambre antérieure. On applique immédiatement après un bandeau compressif.

HYPOPYON

La présence du pus dans la chambre antérieure est presque toujours (trois fois sur quatre) symptomatique d'une affection ulcéreuse de la cornée. Elle accompagne aussi les inflammations de l'iris et du corps ciliaire.

Les cellules lymphoïdes qui constituent l'épanchement peuvent provenir de trois sources : 1° de l'extérieur, lorsqu'un ulcère ou un abcès de la cornée perfore la membrane de Descemet pour s'ouvrir dans la chambre antérieure (on admet aussi, depuis les travaux de Conheim, que lorsque la cornée est dépourvue de son épithélium, les cellules du pus peuvent arriver par migration à travers les lames de la cornée jusque dans la chambre antérieure); 2° par diapédèse des vaisseaux de l'iris, à la suite des inflammations de cette membrane (l'iritis séreuse, on le sait, a été assimilée à une lymphangite oculaire et Strohmeyer a presque constamment trouvé une infiltration purulente de l'iris dans les kératites infectieuses); 3° des vaisseaux du corps ciliaire et du cercle veineux de l'iris, par le même mécanisme, lorsqu'un corps étranger logé dans la partie antérieure du corps ciliaire détermine l'irritation de cette région. Cette dernière source serait la plus fréquente, d'après Strohmeyer.

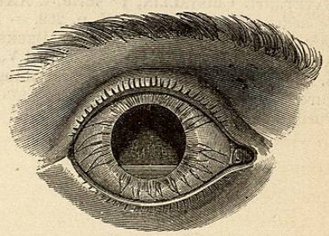

Fig. 85. — Hypopyon.

Les signes par lesquels se révèle l'hypopyon ont été déjà indiqués à propos de l'iritis. Au début, l'épanchement forme un étroit croissant jaunâtre à la partie inférieure de la chambre antérieure et il faut, à cette période, se servir de l'éclairage oblique pour le distinguer de l'infiltration purulente du limbe de la cornée autrefois désignée sous le nom d'onyx. Lorsque l'épanchement est plus considérable, il est plus facile à reconnaître et son bord supérieur prend une direction horizontale. Les changements de position du globe oculaire font varier la situation de l'hypopyon. Lorsque le malade est couché sur le côté correspondant, on voit l'hypopyon occuper la partie inféro-externe de la chambre anté-

rieure. Dans les mouvements brusques de l'œil, il arrive parfois que toute l'humeur aqueuse devient trouble par diffusion du pus. Souvent aussi l'épanchement est plutôt plastique que purulent et présente alors une fixité remarquable.

L'hypopyon, au début, est susceptible de se résorber, lorsque l'affection qui lui a donné naissance est convenablement traitée. Il est fréquent d'observer cette résorption dans les inflammations de l'iris, dès qu'on a institué les instillations d'atropine et les lavages antiseptiques. L'usage d'un collyre au sublimé passait à juste titre, autrefois, comme propre à amener la résorption du pus.

Lorsque l'épanchement est très considérable, il faut l'évacuer par une ponction faite à la partie inférieure de la cornée. On la pratique avec un couteau triangulaire ou avec le couteau de de Graefe. Si le pus est liquide, il s'écoule immédiatement. Lorsque le pus se trouve mélangé à des exsudats plastiques, il devient nécessaire d'introduire dans la chambre antérieure soit une spatule, soit une curette ou mieux encore une pince à iridectomie pour extraire les fausses membranes souvent très adhérentes. Un lavage antiseptique de la chambre antérieure avec une solution de sublimé à 1 pour 2000 est un complément utile de l'évacuation. La plaie cornéenne se ferme facilement en vingt-quatre heures sous un pansement légèrement compressif, mais le pus a, dans bien des cas, une tendance fâcheuse à se reproduire.

CHAPITRE VI

MALADIES DU CRISTALLIN

WARLOMONT, art. CATARACTE du *Dict. encycl. des sciences méd.*, 1re série, t. XIII, p. 113. — GAYET, art. CRISTALLIN, 1re série, t. XXIII, p. 343. — MONOYER (F.), art. CRISTALLIN du *Dict. de méd. et de chir. prat.*, t. X, p. 269. — LIEBREICH (R.), art. CATARACTE du *Dict. de méd. et de chir. prat.*, t. VI, p. 479. — OTTO BECKER, art. CRISTALLIN. *Handbuch der Augenheilkunde von Alfr. Graefe und Theod. Saemisch*, Bd V, p. 157. — PANAS, Traité des maladies des yeux, t. I, p. 527. — FUCHS, Manuel d'ophtalmologie, p. 398. — NIMIER et DESPAGNET, Traité élémentaire d'ophtalmologie, p. 337. — TRUC et VALUDE, Nouveaux éléments d'ophtalmologie. Paris, 1896.

I

ANOMALIES CONGÉNITALES

Les anomalies du cristallin observées au moment de la naissance consistent en déplacements (*ectopies*), malformations (*coloboma*) et altérations de la transparence de la lentille. Ces dernières, auxquelles la chirurgie peut remédier par une opération, rentrent dans la grande classe des cataractes, dont elles constituent la variété dite *congénitale*, et c'est à propos de la cataracte que nous les étudierons. On a constaté aussi l'absence du cristallin (*aphakie congénitale*) coïncidant avec d'autres malformations du globe.

II

LÉSIONS TRAUMATIQUES

Les *déplacements* traumatiques du cristallin (luxations et subluxations), les *contusions*, les *plaies* de la capsule et les *corps étrangers* ont été décrits avec les lésions traumatiques du globe de l'œil. Nous renvoyons donc à ce que nous en avons déjà dit. Nous aurons toutefois à revenir sur la cataracte d'origine traumatique, mais il y a intérêt à ne pas séparer l'étude de la cataracte traumatique de celle des autres variétés de cataracte. Il en sera traité au chapitre suivant.

III

LÉSIONS VITALES ET ORGANIQUES DU CRISTALLIN

Les altérations que peut subir l'appareil cristallinien aboutissent toutes à l'opacification de la lentille et sont englobées sous le nom de *cataractes*. On a appelé quelquefois *fausses cataractes* les dépôts membraneux développés au-devant du cristallin et dans le champ pupillaire, parce qu'ils simulent jusqu'à un certain point la *cataracte vraie*. Sous la dénomination de cataractes *secondaires*, on comprend les opacités partielles qui se forment aux dépens des débris de la capsule ou du cristallin après l'opération de la cataracte.

La cataracte vraie occupe le plus souvent le cristallin seul; elle est *lenticulaire*. Dans quelques cas rares elle n'atteint que la capsule, ou, du moins, la couche épithéliale qui tapisse la cristalloïde antérieure; elle est alors dite *capsulaire*. La combinaison de ces deux espèces de cataracte est appelée cataracte *capsulo-lenticulaire*.

Nous étudierons d'abord la cataracte vraie ou *lenticulaire*, subdivisée en cataracte *spontanée*, en cataracte *congénitale* et en cataracte *traumatique*. Nous décrirons ensuite les cataractes *capsulaires* et nous dirons en terminant quelques mots des cataractes *secondaires*.

a. — Des cataractes lenticulaires.

CATARACTE SPONTANÉE

CHIRAY, Des causes anatomiques de la cataracte spontanée. Thèse de Paris, 1875. — DE LAPERSONNE, Étude clinique sur la maturation artificielle de la cataracte. Thèse de Paris, 1882-1883.

Étiologie. — Considérée au point de vue étiologique le plus général, la cataracte est *traumatique* ou *spontanée*. Cette dernière se subdivise en congénitale ou acquise, suivant l'époque où elle se manifeste.

Nous ne parlerons ici que des causes de la cataracte spontanée ou acquise.