Ce dont on doit se préoccuper surtout, c'est d'assurer l'asepsie de la conjonctive. S'il existe un catarrhe des voies lacrymales, il doit être préalablement traité de manière à faire disparaître toute trace de sécrétions.

Dans les jours qui précèdent l'opération, on fait faire plusieurs fois dans les vingt-quatre heures des irrigations des culs-de-sac conjonctivaux, avec une solution de sublimé à 1 pour 5000, ou de cyanure de mercure à 1 pour 2000. Il est bon de savonner avant l'opération les régions palpébrales et péri-orbitaires. La barbe et les cheveux doivent être coupés aussi courts que possible, et si l'on pouvait n'opérer qu'après les avoir complètement rasés, on se placerait dans les conditions les plus favorables, conditions difficiles malheureusement à réaliser dans la pratique.

Les intéressantes observations de Gayet (de Lyon) ont montré cependant que malgré toutes ces précautions, les sécrétions de la conjonctive conservent encore un grand nombre de micro-organismes. Il y a trouvé le *Staphylococcus pyogenes* au moment de l'opération (*Archives d'ophtalmologie*, 1887, p. 385), alors que pourtant celle-ci a été suivie de succès.

L'anesthésie par le chloroforme ou par l'éther n'est plus employée qu'exceptionnellement dans l'opération de la cataracte chez l'adulte. Les instillations d'une solution de chlorhydrate de cocaïne à 1 pour 25 suffisent pour donner une insensibilité complète de la cornée et de la conjonctive.

Chez les enfants, le chloroforme est indispensable dans presque tous les cas. C'est le seul moyen d'assurer l'immobilité du patient; mais les efforts de vomissements souvent observés au réveil viennent parfois contre-balancer les avantages qui en résultent. Si le chloroforme est administré, l'opéré doit toujours être placé horizontalement sur un lit étroit, à hauteur convenable pour le chirurgien. Nous préférons cette situation, même lorsque l'anesthésie générale n'est pas employée, à la position demi-couchée que donnent les fauteuils spéciaux.

Désinfection des instruments. — L'asepsie absolue des instruments est une condition capitale pour le succès de l'opération de la cataracte.

La stérilisation des instruments peut être obtenue en les portant à une température supérieure à 100 degrés dans une étuve spéciale. Mais le tranchant des instruments a quelquefois à en souffrir.

Habituellement on se contente de maintenir, avant l'opération, les instruments dans un bain d'eau bouillante. Il n'est fait d'exception que pour les instruments en écaille et en caoutchouc durci qu'on immerge dans l'alcool à 90 degrés. Au moment de s'en servir, tous ces instruments sont réunis dans une cuvette plate contenant une solution saturée d'acide borique. C'est dans ce bain que l'opérateur les prend et les replace au cours de l'opération.

Les mains de l'opérateur sont préalablement désinfectées par un lavage à l'aide d'une solution de sublimé.

Immédiatement avant l'opération, un lavage des culs-de-sac de la conjonctive est pratiqué à l'aide d'un appareil à irrigation. La solution boriquée suffit pour ce lavage. Mais pour nettoyer convenablement la peau des paupières, les cils et la région sourcilière, il faut employer des tampons de coton hydrophile imprégnés d'une solution de sublimé ou de cyanure de mercure à 1 pour 2000 et ne pas craindre d'exercer une friction un peu énergique de la peau. La région des cils doit être, en particulier, minutieusement nettoyée et pour cette région, on peut même se servir d'une brosse fine ou d'un pinceau de blaireau. Nous rejetons le savonnage de la peau comme trop irritant pour la conjonctive.

Soins consécutifs. — Pansement. — Dès que l'opération est terminée, le pansement est appliqué sur les deux yeux, dans le but de prévenir les mouvements de clignement. Sur les paupières rapprochées on place de petits disques de gaze au salol, au nombre de six ou huit.

Par-dessus ces disques, on dispose une série de rondelles de coton aseptique, de 4 à 5 centimètres de diamètre, de manière à assurer la compression qu'on veut obtenir. Cette compression doit rester toujours modérée. On n'est autorisé à la faire un peu forte que dans le cas où il s'est produit au cours de l'opération une perte abondante de corps vitré.

A la bande de tarlatane humide souvent employée pour maintenir la compression, nous préférons les fines bandes spécialement fabriquées pour cet usage et connues dans le commerce sous le nom de bandes d'Allmayer.

Les tours de bande sont assujettis par de nombreuses épingles pour éviter leur glissement.

Durant les vingt-quatre heures qui suivent l'opération, le malade garde un repos absolu, dans le décubitus dorsal. Il doit ne prendre que des potages et des aliments légers n'exigeant pas d'efforts de mastication.

Sauf le cas où des douleurs vives indiquent une complication, le pansement reste en place au moins quarante-huit heures. Il n'y a pas d'inconvénients à le laisser trois ou quatre jours. Beaucoup de chirurgiens ne le renouvellent même qu'après cinq ou six jours.

Lorsque la cicatrisation de la plaie est assurée, un simple carré de taffetas noir flottant est substitué au bandeau compressif.

Constatation de l'acuité visuelle. — Choix des verres. — Dans les cas les plus heureux, ce n'est qu'au bout de six semaines environ que l'acuité visuelle doit être déterminée après l'opération de la cataracte. Elle ne peut être appréciée qu'après avoir corrigé la réfraction insuffisante de l'œil opéré à l'aide de verres convexes. On doit prescrire, en général, deux paires de lunettes, l'une pour la vision de près, l'autre pour la vision à distance. D'ordinaire, un œil emmétrope avant l'opération aura besoin d'un verre convexe de 12 dioptries pour la vision de loin et pour la vision de près il faudra ajouter 4 dioptries. Les individus qui antérieurement à l'opération étaient affectés d'une myopie forte, n'ont pas besoin de lentilles d'un numéro aussi élevé pour la vision de près et peuvent même s'en passer pour la vision à distance, lorsque leur myopie atteignait 10 à 12 dioptries. Mais dans tous les cas, le numéro des verres doit être déterminé par tâtonnement.

Il existe presque toujours un certain degré d'astigmatisme cornéen, résultant du changement de courbure de la cornée par le fait de la cicatrisation, mais cet astigmatisme s'atténue en partie avec le temps.

Dans les cas heureux, les opérés arrivent après correction de leur réfraction à posséder une acuité égale à 1. Beaucoup cependant, en dehors de toute complication opératoire, n'arrivent qu'à 2/3 ou même 1/2. Ce dernier résultat peut encore être tenu pour satisfaisant.

Nous n'avons pas besoin de dire que le cristallin ne se reproduit jamais et que tout pouvoir d'accommoder disparaît, après l'opération de la cataracte. Les

prétendus cas de régénération du cristallin qui ont été cités reposent sur des faits mal observés. Les expériences de Gayat et de Millot ont seulement prouvé que lorsqu'on enlève le cristallin chez les animaux jeunes, en ménageant autant que possible les parties périphériques avoisinant la capsule, les cellules qui doublent cette dernière continuent à proliférer.

DES DIFFÉRENTES MÉTHODES D'OPÉRATION DE LA CATARACTE

1° Déplacement. — Le déplacement de la cataracte est la méthode le plus anciennement employée. On la trouve déjà indiquée dans Celse. Elle a été la seule usitée jusqu'au XVIIIe siècle, mais aujourd'hui elle est complètement abandonnée et, malgré la facilité de son exécution, mérite l'oubli dans lequel elle est tombée.

Elle consiste, à l'aide d'une aiguille dite à cataracte, introduite un peu au-dessous du diamètre transverse de l'œil, à pénétrer à travers la sclérotique,

Fig. 89. — Aiguille à cataracte.

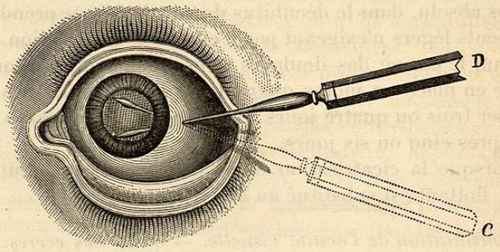

Fig. 90. — Introduction de l'aiguille dans l'opération d'abaissement.

en arrière du cristallin. L'aiguille ramenée au-devant de la lentille, après avoir ouvert la capsule, appuie par sa concavité sur la face antérieure du cristallin et le repousse en bas et en arrière, dans la partie la plus antérieure du corps vitré où il est abandonné.

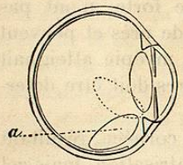

Fig. 91. — Réclinaison de la cataracte.

La méthode par déplacement comprend deux procédés : l'*abaissement* et la *réclinaison*. Dans l'abaissement, le cristallin est simplement déprimé en bas; dans la réclinaison, l'aiguille lui imprime un mouvement de bascule qui dirige son bord supérieur en arrière, puis en bas (fig. 91).

Nous ne décrirons pas les différents temps de ces deux procédés qui ne doivent plus être pratiqués aujourd'hui. En effet, si le déplacement du cristallin cataracté est d'une exécution plus facile que celle des autres méthodes opératoires, les résultats éloignés en sont très incertains et souvent désastreux.

Abaissé ou récliné dans le corps vitré, le cristallin n'y est pas résorbé et y joue le rôle d'un corps étranger. Dans les cas heureux, les accidents immédiats de l'opération sont nuls ou très peu marqués, mais, presque toujours, il se développe, au bout d'un certain temps, une irido-choroïdite grave qui entraîne

la perte de l'œil, de telle sorte que le rétablissement de la vision a été seulement temporaire.

2° Discision. — Cette méthode est applicable aux cataractes molles et non pourvues de noyau des jeunes sujets. En pratiquant à la cristalloïde antérieure une solution de continuité plus ou moins étendue, on se propose d'amener une imbibition par l'humeur aqueuse de la substance du cristallin et sa résorption ultérieure.

Cette résorption est d'autant plus rapide que le sujet est plus jeune.

La discision appliquée à la cataracte des sujets âgés ne peut donner de résultats satisfaisants et détermine des accidents. La consistance plus grande des couches corticales expose à des subluxations du cristallin au moment où l'instrument vient déchirer la capsule. En outre, l'imbibition des masses corticales est plus limitée et la résorption plus lente. Enfin le noyau n'est pas susceptible de résorption. Pour toutes ces causes, la discision ne doit pas être employée chez l'adulte ni chez le vieillard. Il n'y a d'exception à cette règle que s'il existe une cataracte liquide. Dans ce cas, la déchirure de la capsule détermine le mélange avec l'humeur aqueuse du liquide émulsif qui représente le cristallin, et comme de Graefe l'a montré, on peut même, en retirant l'aiguille, évacuer par la petite plaie cornéenne une partie de ce liquide.

La discision a été encore appliquée par Bowmann aux opacités secondaires

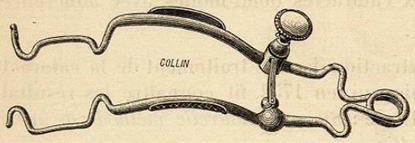

Fig. 92. — Blépharostat à ressort.

Fig. 93. — Aiguille de Bowmann.

qui se développent après l'extraction de la cataracte. Nous y reviendrons à propos du traitement de la cataracte secondaire.

Pour pratiquer la discision, les instruments nécessaires sont un écarteur palpébral, une pince à fixation et une aiguille de Bowmann. La conjonctive est rendue aseptique par des lavages préalables.

Souvent, vu le jeune âge des sujets, il faut avoir recours au chloroforme.

Il faut aussi avoir dilaté la pupille au maximum par les instillations d'atropine.

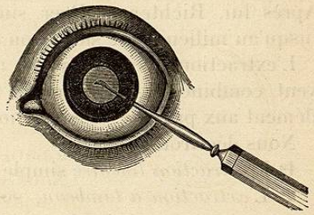

Fig. 94.—Introduction de l'aiguille de Bowmann pour la discision de la cataracte.

Le sujet est couché et l'opérateur placé derrière lui. L'œil étant fixé à l'aide de la pince fixatrice, l'aiguille à discision est introduite à travers la cornée, à égale distance de son limbe et de son centre, au-dessous du diamètre transversal, soit en dedans, soit en dehors, suivant l'œil sur lequel on opère. Dès que la pointe a pénétré dans la chambre antérieure, le manche de l'instrument est abaissé et la pointe est dirigée vers la partie supérieure de la pupille. A l'aide du tranchant et de la pointe, on incise la cristalloïde sur une étendue variable, mais en ayant soin de ne pas pénétrer dans la substance même du cristallin, dans la crainte de produire une

subluxation. L'aiguille est retirée dans la direction qu'elle avait au moment de la pénétration pour éviter d'agrandir la plaie cornéenne.

On instille de l'atropine et l'on applique un bandeau compressif sur l'œil pendant vingt-quatre heures.

Les suites de la discision sont généralement bénignes; il se produit cependant presque toujours de l'injection périkératique; mais si les instruments étaient aseptiques et si la discision n'a pas été trop considérable, cette injection disparaît en quelques jours.

Une discision de 2 à 3 millimètres suffit pour la première séance. Par cette ouverture, on voit les masses opacifiées faire saillie dans la chambre antérieure et se résorber peu à peu. C'est seulement lorsque la résorption de ces masses est complète que l'on doit faire une seconde séance. L'incision de la cristalloïde peut alors être pratiquée plus largement. Deux ou trois séances sont ordinairement nécessaires pour amener la résorption complète de la cataracte et doivent toujours être séparées par un intervalle de plusieurs semaines.

L'éclairage oblique permet de suivre les progrès de cette résorption et lorsqu'on dispose de l'éclairage électrique au moment de l'opération, il devient facile d'en régler exactement tous les temps.

L'iridectomie préalable, pratiquée trois ou quatre semaines avant la discision, a été conseillée pour prévenir les accidents glaucomateux quelquefois observés après la discision simple. Elle s'applique surtout aux cataractes zonulaires des sujets de quinze à vingt ans et aux cataractes demi-molles avec adhérences à l'iris.

3° Extraction. — La méthode d'extraction dans le traitement de la cataracte est due à Daviel, chirurgien français qui, en 1752, fit connaître les résultats obtenus par lui dans un mémoire intitulé : *Sur une nouvelle méthode de guérir la cataracte par l'extraction du cristallin.*

Depuis cette époque, la méthode par extraction a subi des vicissitudes diverses. On a cherché surtout à la modifier en la combinant à l'excision de l'iris; mais, depuis un certain nombre d'années, un retour s'est fait vers la méthode d'extraction sans iridectomie.

Nous ne décrirons pas le procédé compliqué dont faisait usage Daviel : il employait pour l'incision de la cornée plusieurs aiguilles et des ciseaux courbes. Après lui, Richter et Beer simplifièrent la section du lambeau cornéen et, jusqu'au milieu de ce siècle, on avait changé peu de chose à leurs procédés.

L'extraction, avec de Graefe, a continué à être en honneur, mais le plus souvent combinée à l'iridectomie. Sous l'influence de Panas on est revenu décidément aux procédés d'extraction à grand lambeau, sans mutilation de l'iris.

Nous décrirons :

1° L'*extraction linéaire* simple ou combinée à l'iridectomie;

2° L'*extraction à lambeau*, subdivisée en : a, *extraction à grand lambeau* et b, *extraction à petit lambeau* avec ou sans iridectomie.

1° EXTRACTION LINÉAIRE

L'extraction linéaire *simple* ne convient qu'aux cataractes molles ou liquides des jeunes sujets. Elle est applicable aussi, comme nous le verrons, aux opacités secondaires développées après l'opération de la cataracte.

De Graefe, en ajoutant l'iridectomie à la section linéaire de la cornée, a montré que des cataractes demi-molles pourvues d'un noyau peu volumineux, pouvaient être extraites par de petites incisions. C'est l'opération connue sous le nom d'*extraction linéaire combinée* ou *modifiée*.

Fig. 95. — Couteau lancéolaire coudé.

a. *Extraction linéaire simple.* — Le sujet étant couché, les paupières sont maintenues écartées par le blépharostat. On a soin de laver les culs-de-sac de la conjonctive avec une solution antiseptique et d'instiller la cocaïne.

L'œil est immobilisé par la pince fixatrice. L'incision de la cornée est pratiquée avec un couteau lancéolaire large et coudé. La pointe de l'instrument doit pénétrer dans la cornée à 2 millimètres environ du limbe sclérotical. L'incision est placée à la partie supérieure de la cornée et quelquefois à la partie externe (fig. 96).

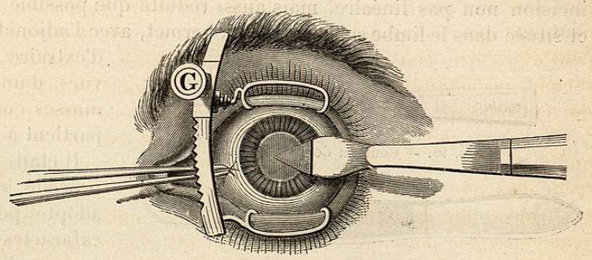

Fig. 96. — Incision linéaire pour l'extraction de la cataracte molle.

L'humeur aqueuse s'étant écoulée par l'incision, qui doit avoir 6 à 7 millimètres, on introduit un kystitome et l'on déchire la capsule (fig. 97).

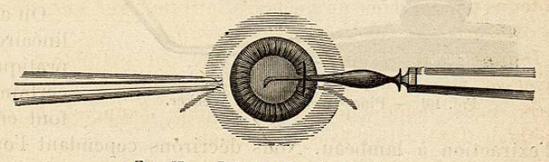

Fig. 97. — Introduction du kystitome.

Le dernier temps de l'opération consiste à provoquer la sortie des masses cristalliniennes. Pour cela, l'œil étant toujours fixé, on opère, avec le dos d'une curette en écaille, une pression sur la cornée au point opposé à l'incision. On voit alors la masse molle du cristallin s'engager entre les lèvres de la plaie et sortir au dehors. En répétant plusieurs fois cette manœuvre, on arrive généralement à nettoyer complètement la pupille. Pour faciliter l'issue des derniers débris, il est bon d'attendre quelques instants la reproduction de l'humeur aqueuse. On peut aussi introduire une curette étroite pour extraire ces débris; mais cette manœuvre doit être exécutée avec ménagement.

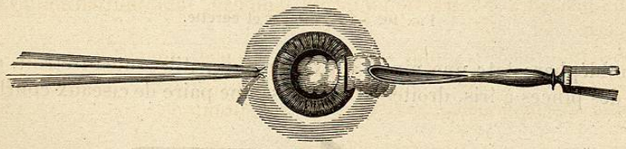

Fig. 98. — Issue de la masse diffluente de la cataracte.

Le pansement compressif est appliqué, comme pour les autres procédés d'extraction. La réunion des lèvres de la section cornéenne s'opère généralement dans les vingt-quatre heures et le pansement est renouvelé au bout de ce temps. On instille alors deux gouttes d'atropine entre les paupières. Les quelques opacités qui peuvent être restées dans le champ pupillaire disparaissent presque toujours rapidement par résorption. Mais, nous le répétons, l'extraction linéaire ne doit être employée que pour les cataractes molles ou liquides et dépourvues de noyau.

b. *Extraction linéaire combinée.* — Ce procédé d'extraction dans lequel une incision non pas linéaire, mais aussi réduite que possible dans ses dimensions et située dans le limbe scléro-cornéen, permet, avec l'adjonction de l'iridectomie, d'extraire les cataractes pourvues d'un noyau entouré de masses corticales épaisses, appartient à de Graefe.

Fig. 99. — Couteau de de Graefe.



Fig. 100. — Pinces à iridectomie droite et courbe.



Fig. 101. — Pince-ciseaux de de Wecker.

Il était, il y a vingt ans, le procédé le plus généralement adopté pour l'extraction des cataractes séniles et a marqué un grand progrès dans l'opération de la cataracte. Grâce à lui, la proportion des insuccès, dans la pratique hospitalière, s'est trouvée considérablement réduite.

On a renoncé à l'extraction linéaire combinée telle que la pratiquait de Graefe, mais un certain nombre d'opérateurs font encore l'iridectomie avec l'extraction à lambeau. Nous décrirons cependant l'opération de de Graefe à cause du grand progrès qu'elle a réalisé, pour l'opération de la cataracte, à l'époque où elle a été imaginée.

Les instruments nécessaires pour pratiquer l'extraction linéaire combinée

Fig. 102. — Kystitome et curette.

sont : un blépharostat ; une pince à fixation ; un petit couteau étroit, dit de de Graefe ; des pinces à iris, droites et courbes ; une paire de ciseaux courbes ou la

Fig. 103. — Curette en écaille.

Fig. 104. — Petite spatule en écaille.

pince-ciseaux de de Wecker ; un kystitome ; une curette en écaille ou en caoutchouc durci et une petite spatule en écaille.

Toutes les précautions habituelles ayant été prises, l'opéré chloroformé est couché sur une table ; les paupières sont écartées par le blépharostat. L'œil est maintenu immobile avec la pince fixatrice. Le chirurgien se place en arrière de la tête de l'opéré pour l'œil droit, et à la gauche de celui-ci, s'il opère sur l'œil gauche.

La ponction est pratiquée dans le limbe sclérotical à 1 millimètre en arrière du bord de la cornée et à 2 millimètres au-dessous d'une ligne tangente au bord supérieur de la cornée. La pointe du couteau dont le tranchant est tourné en haut est d'abord dirigée vers le centre de la chambre antérieure, puis relevée, de manière à sortir en un point symétrique avec celui par lequel elle a pénétré. La section est achevée par des mouvements de scie imprimés au couteau dont le tranchant tourné en haut soulève et sectionne en dernier lieu un pont de conjonctive.

L'iridectomie constitue le deuxième temps de l'opération. L'iris est saisi entre les mors de la pince à iridectomie dans un des angles de la plaie et excisé de deux ou trois coups de ciseaux, jusqu'à l'angle opposé, en évitant toute traction. Pendant ce temps, la pince fixatrice est tenue par un aide, à moins que le chirurgien ne confie la section de l'iris à un aide suffisamment exercé. Cette section de l'iris est le temps délicat de l'opération. Elle ne doit pas être trop étendue et surtout ne doit pas laisser de parties enclavées dans les angles de la plaie. Lorsque l'iris est réduit, la pupille nouvelle prend la forme d'un trou de serrure, si la section a été convenablement pratiquée.

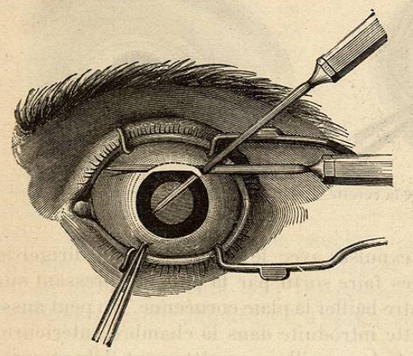

Fig. 105. — Opération de de Graefe.

Fig. 106. — Ponction et contre-ponction

Dans le troisième temps de l'opération, la capsule est ouverte. Le kystitome simple ou le kystitome double de Weber est introduit avec les précautions d'usage et fait de bas en haut à la capsule une incision unique qui l'ouvre largement. Quelques opérateurs prescrivent de faire une double incision en V à sommet inférieur. On a aussi construit des pinces-kystitomes destinées à arracher un lambeau de capsule et à le ramener au dehors. Gayet (de Lyon) et Knapp (de New-York) font avec le couteau linéaire une incision à la capsule au niveau de l'équateur du cristallin et dans la partie correspondant à la plaie scléroticale.

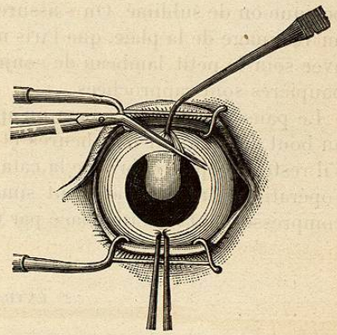

Fig. 107. — Section de l'iris.

La sortie du cristallin, quatrième temps de l'extraction combinée, s'opère par une pression exercée de bas en haut, à l'aide de la curette en écaille, sur la cornée, pendant que la pince à fixation maintient l'œil légèrement attiré en bas. La pression de la curette a pour effet de faire basculer légèrement le bord supérieur du cristallin qui se présente dans la plaie. Le dos de la curette, en remontant vers la plaie, en achève l'expulsion.

Le blépharostat, qui jusqu'à ce moment maintenait les paupières écartées, est alors enlevé en évitant toute pression sur le globe de l'œil.

Après quelques instants nécessaires pour laisser reposer l'opéré et pour permettre à l'humeur aqueuse de se reproduire, on exerce à travers les paupières quelques frictions, pour rassembler vers le milieu de la pupille les débris des

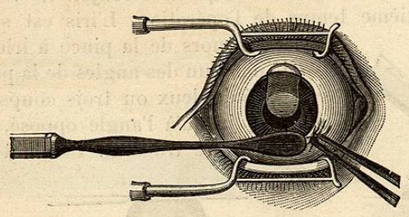

Fig. 108. — Sortie de la cataracte, par pression de la curette sur le bord inférieur de la cornée.

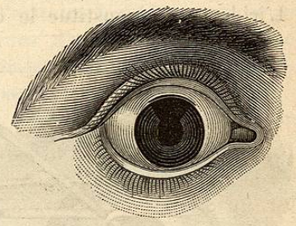

Fig. 109. — Aspect de la pupille après la sortie du cristallin.

masses corticales qui n'ont pas été expulsés avec le noyau. On fait diriger le globe de l'œil en bas et on essaie de les faire sortir par la plaie en pressant sur la paupière inférieure de manière à entre-bâiller la plaie cornéenne. On peut aussi extraire ces débris à l'aide d'une curette introduite dans la chambre antérieure, après avoir réappliqué le blépharostat. La pupille, complètement débarrassée, doit alors apparaître tout à fait noire.

Le lavage de la chambre antérieure a été proposé comme propre à assurer une antisepsie parfaite. On le pratique à l'aide de l'instrument de de Wecker ou de la seringue de Panas, et l'on injecte une petite quantité de solution d'acide borique ou de sublimé. On s'assure ensuite qu'il ne reste aucun caillot sanguin au voisinage de la plaie, que l'iris n'est pas enclavé dans les angles, et l'on rabat avec soin le petit lambeau de conjonctive, s'il en existe un, au moment où les paupières sont rapprochées.

Le pansement est le même qu'après l'extraction à lambeau. Il est renouvelé au bout de quarante-huit heures et l'on instille l'atropine à ce moment, surtout s'il reste quelques débris de la cataracte dans le champ pupillaire. Les suites de l'opération sont généralement simples, et, au bout d'une semaine, le bandeau compressif peut être remplacé par un bandeau flottant.

2° EXTRACTION A LAMBEAU

Ainsi que nous l'avons dit, à Daviel appartient l'honneur d'avoir le premier pratiqué l'extraction à grand lambeau. Richter et Beer ont après lui perfectionné le procédé compliqué dont il se servait pour la section de la cornée. Richter a, en outre, introduit dans la pratique le grand couteau triangulaire avec lequel la

section de la cornée s'effectue d'une manière régulière. Ces chirurgiens faisaient presque toujours la *kératotomie inférieure*, c'est-à-dire qu'ils taillaient le lambeau cornéen aux dépens de la moitié inférieure de la cornée. Cette section est en effet d'une exécution plus facile que la *kératotomie supérieure*, à laquelle on a de préférence recours aujourd'hui. C'était là une considération importante à une époque où l'on n'avait ni le chloroforme ni la cocaïne. Le chirurgien opérait le malade assis devant lui, les paupières simplement écartées par les doigts d'un aide. Il devait, en outre, manier l'instrument de la main gauche lorsqu'il opérait le côté droit. Mais le principal reproche qu'on peut adresser à la kératotomie inférieure, c'est qu'après l'opération la plaie est moins bien protégée qu'après la kératotomie supérieure. Pour cette dernière, la paupière supérieure fournit une protection naturelle qui a des avantages incontestables, et les difficultés plus grandes d'exécution qu'elle présente sont compensées par l'emploi du blépharostat et par l'habitude générale aujourd'hui d'opérer les malades couchés et non assis, ce qui permet au chirurgien de faire toujours la section de la cornée de la main droite.

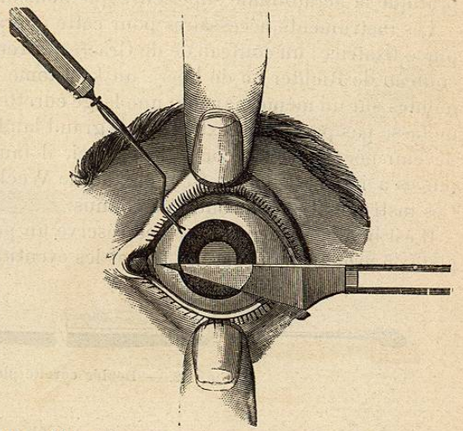

Fig. 110. — Kératotomie inférieure. — Section de la cornée

Nous décrirons d'abord la kératotomie supérieure à grand lambeau, telle qu'elle est pratiquée maintenant par la plupart des chirurgiens. Nous indiquerons ensuite les modifications qu'elle a subies et qui ont eu généralement pour but de réduire les dimensions du lambeau cornéen. Ce sont les procédés à petit lambeau, dont le nombre est devenu considérable.

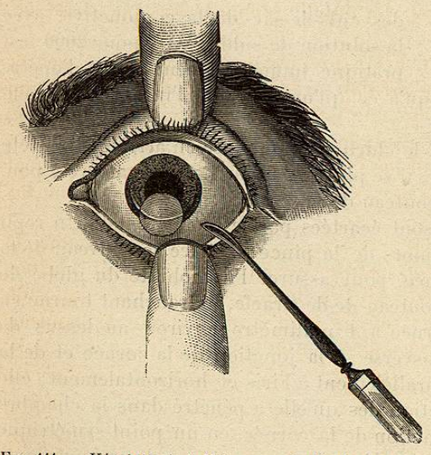

Fig. 111. — Kératotomie inférieure. — Sortie du cristallin.

a. *Extraction à grand lambeau.* — Le lambeau cornéen tel que le taillait Daviel comprenait un peu plus que la moitié de la circonférence de la cornée. Pour faire la kératotomie inférieure, il commençait la section au-dessus du diamètre transverse de cette membrane. On ne donne plus aujourd'hui des dimensions aussi considérables à la section, et même pour les