Ces opérations ne doivent être pratiquées que lorsque toute réaction inflammatoire de l'œil a complètement disparu, et généralement plusieurs mois après l'opération qui leur a donné naissance.

La *discision* se pratique, comme le faisait Bowmann, avec deux aiguilles qu'on fait pénétrer dans la chambre antérieure à travers deux points périphériques opposés de la cornée. L'une des aiguilles fixe la fausse membrane, tandis que l'autre cherche à la dilacérer. La discision de Bowmann convient surtout aux cas de cataracte secondaire peu considérable formant une simple toile d'araignée dans le champ pupillaire.

Agnew a proposé de dilacérer la fausse membrane à l'aide de deux crochets

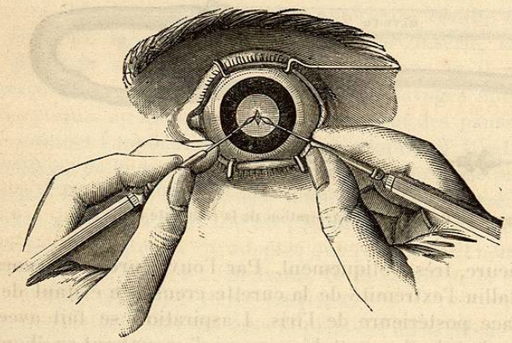

Fig. 121. — Discision de la cataracte avec les deux aiguilles. (Bowmann.)

Fig. 122. — Excision quadrangulaire de l'iris.

mousses introduits par deux ouvertures de la cornée, pratiquées avec un couteau étroit de de Graefe.

L'*extraction* doit être préférée toutes les fois qu'il s'agit de cataractes secondaires présentant la forme de membranules épaisses. L'incision de la cornée est faite avec un couteau triangulaire à la partie supérieure, et la membranule est extraite à l'aide de la pince spéciale de Liebreich ou de Panas. Si elle adhère à l'iris, il faut prendre de grandes précautions pour ne pas arracher celui-ci, et au besoin opérer préalablement la section des adhérences avec la pince-ciseaux de de Wecker.

L'*iridotomie* s'applique aux cas d'obstruction ou d'oblitération de la pupille par des dépôts plastiques. Nous en avons déjà décrit le manuel opératoire. Dans certains cas, au lieu d'une simple incision, il convient de pratiquer une excision triangulaire ou quadrangulaire comme le montre la figure 122. Krüger avait même imaginé un emporte-pièce pour effectuer plus régulièrement la perte de substance du tissu irien.

CHAPITRE VII

MALADIES DU CORPS VITRÉ

Giraud-Teulon, art. Corps vitré du *Dict. encycl. des sciences méd.*, 1re série, t. XX, p. 718. — De Wecker, Erkrankungen des Glaskörpers. *Handbuch der Augenheilkunde von Alfred Graefe und Theod. Saemisch*, Bd. IV. Leipzig, 1876. — Traités généraux de Abadie, Galezowski, E. Meyer, A. Sichel, De Wecker, Fuchs, Panas, Nimier et Despagnet, Truc et Valude.

I

ANOMALIES CONGÉNITALES

Parmi les anomalies congénitales du corps vitré, la persistance de l'*artère hyaloïdienne* et du *canal de Cloquet* mérite seule une mention. L'artère hyaloïdienne, pendant la vie intra-utérine, s'étend de la papille du nerf optique à la fossette hyaloïdienne et à la face postérieure de la capsule du cristallin. Dans quelques cas rares on l'a vue persister après la naissance sous la forme d'un cordon traversant le corps vitré d'arrière en avant. Ce cordon, légèrement infléchi, subit parfois des mouvements d'ondulation. Saemisch a signalé un contour grisâtre autour de ce cordon. Ed. Meyer a vu en même temps que l'artère hyaloïde des restes de la membrane pupillaire.

Flarer et de Wecker ont observé la persistance du canal de Cloquet, reconnaissable à la transparence du cordon qui traverse d'arrière en avant le corps vitré. Il s'est montré sur les deux yeux, tandis que l'artère hyaloïdienne n'existe habituellement que d'un seul côté.

II

LÉSIONS TRAUMATIQUES

La *hernie* du corps vitré et les *corps étrangers* qui pénètrent dans ce milieu représentent les deux variétés de lésions traumatiques que l'on observe.

La *hernie* ou issue du corps vitré se produit lorsque les enveloppes de l'œil, à la suite d'une plaie ou d'une rupture, présentent une solution de continuité un peu étendue. On la voit dans les opérations de cataracte par extraction, lorsque la zone de Zinn ou la cristalloïde postérieure sont rompues.

L'issue du corps vitré ne se produit en quantité considérable dans ce dernier cas, à moins de pression forte exercée sur l'œil ou d'une contraction énergique des muscles droits, que si le corps vitré a subi préalablement un certain degré de liquéfaction.

Les conséquences de l'issue du corps vitré, en quantité modérée, sont souvent nulles. Si l'issue a été abondante, on peut craindre de voir survenir consécutivement des hémorragies intra-oculaires ou un décollement de la rétine.

[*E. DELENS.*]

Outre ces complications qui dépendent de la diminution brusque de la pression intra-oculaire, à la suite des traumatismes accidentels, on doit craindre surtout la suppuration du corps vitré par pénétration de germes infectieux venus du dehors. Aussi devra-t-on laver soigneusement la plaie avec une solution hydrargyrique et faire, s'il est possible, la réunion des bords de la plaie sclérotícale par la suture, pour éviter l'infection de l'œil.

Une compression sera exercée sur l'œil avec la ouate et une bande d'autant plus serrée que la perte du corps vitré aura été plus considérable.

Les *corps étrangers* qui pénètrent et séjournent dans le corps vitré sont habituellement des grains de plomb, des fragments métalliques, et des éclats de pierre ou de verre.

Comme nous l'avons dit (voy. p. 67), Leber a établi que le verre et les métaux inoxydables ne déterminent pas de suppuration, s'ils n'étaient pas chargés de matières septiques au moment de leur pénétration. Ils subissent un enkystement dont Donders, dans ses expériences sur les lapins, a bien suivi les diverses phases. Il se forme, autour du corps étranger, des exsudats membraneux qui le cachent bientôt à l'observation directe. Entre le point où siège le corps étranger et les enveloppes de l'œil, se voient souvent des dépôts opaques qui forment à celui-ci comme des cordons d'attache et indiquent le trajet qu'il a parcouru primitivement.

La présence d'un corps étranger dans l'intérieur du corps vitré est toujours d'un pronostic grave. Outre les accidents immédiats, on voit parfois, à longue échéance, éclater des accidents inflammatoires qui entraînent la perte de l'œil atteint ou une ophtalmie sympathique de l'autre œil.

L'extraction doit donc être tentée, quand la situation du corps étranger est reconnue. Dans bien des cas, malheureusement, il est impossible de déterminer le point qu'il occupe. On arrivera quelquefois à soupçonner sa position en explorant avec un stylet boutonné la sensibilité de la sclérotique au voisinage de la plaie, à défaut d'une constatation directe de sa présence à travers la plaie elle-même.

S'il est visible dans les parties postérieures du corps vitré, à l'éclairage ophtalmoscopique, on fera une incision de la sclérotique, au-dessus et au-dessous du muscle droit externe et parallèlement à sa direction. Cette incision permettra d'aller à la recherche du corps étranger avec un crochet ou des pinces, en s'aidant autant que possible de l'examen avec l'ophtalmoscope. S'il s'agit d'une paillette de fer ou d'acier, le barreau aimanté, employé par Hirschberg et Galezowski, rendra des services.

Lorsqu'un corps étranger qui n'a pu être extrait, détermine des accidents inflammatoires, il ne faut pas hésiter à faire l'énucléation de l'œil.

III

LÉSIONS VITALES ET INFLAMMATOIRES DU CORPS VITRÉ

INFLAMMATION — HYALITIS

Il n'est pas douteux que le corps vitré soit susceptible de s'enflammer. La seule question encore discutée est de savoir si les phénomènes inflammatoires

qui se passent dans son intérieur résultent des modifications des cellules propres qui le constituent, ou proviennent de la transformation des éléments immigrés. Les travaux de Pagenstecher tendent à faire admettre que les leucocytes provenant par diapédèse des membranes vasculaires de l'œil, font seuls les frais du processus inflammatoire et que le corps vitré ne joue qu'un rôle passif.

L'inflammation du corps vitré a reçu le nom de *hyalitis* ou *hyalite*. Elle se traduit tantôt par la formation d'opacités plus ou moins étendues, et susceptibles d'arriver à une véritable organisation en tissu cellulaire (*hyalite condensante*), tantôt par la formation rapide de pus (*hyalite suppurative*). Il se peut qu'il existe une forme d'hyalite purement séreuse, mais son existence n'est pas démontrée.

Les expériences de Donders, qui a introduit, sur des lapins, des fragments de caoutchouc dans l'intérieur du corps vitré, ont montré qu'il se développe très rapidement autour du corps étranger des opacités, sous formes de filaments et de membranes. Ces dépôts membraneux l'enkystent complètement et arrivent à s'organiser. A la longue, ils se transforment en véritable tissu cellulaire, et s'ils occupent une grande étendue dans le corps vitré, la rétraction cicatricielle de la masse peut produire un décollement de la membrane hyaloïde ou de la rétine.

On a pu suivre chez l'homme, à l'aide de l'ophtalmoscope, ce travail d'enkystement et d'organisation autour d'un corps étranger.

Plus fréquemment, l'introduction de germes septiques par la plaie, détermine la suppuration du corps vitré. Les signes de cette hyalite suppurative se confondent tout à fait avec ceux de l'irido-choroïdite suppurative, et nous renvoyons au chapitre dans lequel nous traitons de cette dernière (voy. p. 230).

HÉMORRAGIES DU CORPS VITRÉ

Outre les hémorragies par extravasation à la suite des traumatismes, on observe des hémorragies spontanées dans le corps vitré.

Ces hémorragies ont été attribuées à la rupture de vaisseaux de la choroïde, se produisant vers l'équateur de l'œil. On a même signalé de petites cicatrices de cette membrane, entourées d'un liséré de pigment, comme indiquant le point où s'était produite la rupture. Mais cette étiologie n'est pas satisfaisante. Outre la rupture d'un vaisseau de la choroïde, il faut encore admettre la déchirure de la rétine, au point correspondant. Il est plus rationnel de supposer que ces hémorragies sont fournies par les vaisseaux rétiniens ou qu'elles proviennent de la gaine même du nerf optique et sont arrivées par filtration jusque dans le corps vitré.

Si l'hémorragie est peu abondante, elle donne lieu à la production de simples flocons dans le corps vitré et à des troubles fonctionnels peu marqués. Dans d'autres cas, l'hémorragie est assez considérable pour envahir le corps vitré jusque dans ses couches antérieures et donner à la pupille un reflet rougeâtre.

C'est sans doute à des hémorragies répétées dans le corps vitré que doit être rapporté cet état que Desmarres a décrit sous le nom d'*état jumenteux*.

Les causes des hémorragies du corps vitré sont le diabète avec albuminurie, et, chez les jeunes sujets, les affections cardiaques et l'impaludisme. L'état

jumenteux du corps vitré s'observe chez les femmes et paraît se lier à des troubles de la menstruation.

Les troubles fonctionnels produits par les hémorragies du corps vitré sont extrêmement variables suivant l'abondance et le siège de l'épanchement. Chez les sujets jeunes, on peut espérer la résorption d'hémorragies même abondantes, et le rétablissement partiel de la vision.

Le pronostic cependant est très sérieux, parce que ces hémorragies se lient presque toujours à un état général et qu'elles envahissent habituellement les deux yeux.

On instituera le traitement de l'affection dont dépend l'hémorragie, et on l'associera à des injections sous-cutanées de nitrate de pilocarpine et à une compression modérée de l'œil.

RAMOLLISSEMENT DU CORPS VITRÉ. — SYNCHISIS ÉTINCELANT

Le ramollissement du corps vitré ou *synchisis simple* s'observe dans un assez grand nombre de cas et se lie au développement de certaines formes de choroïdites. On le constate fréquemment dans la scléro-choroïdite qui accompagne la myopie progressive.

Il est parfois général, mais souvent aussi limité à la partie antérieure ou à la partie postérieure.

On donnait autrefois comme signes du ramollissement du corps vitré le tremblement de l'iris et l'abaissement de la tension intra-oculaire; mais ces deux signes n'appartiennent pas au ramollissement. Le tremblement de l'iris dépend de l'absence du cristallin ou de son déplacement, qui fait que la face postérieure de l'iris n'est plus soutenue. L'hypotonie du globe oculaire manque également dans le cas de ramollissement du corps vitré; la tension oculaire est plutôt augmentée.

Le diagnostic du ramollissement simple du corps vitré n'est possible que lorsque des opacités flottant dans son intérieur peuvent être observées à l'éclairage oblique ou à l'ophtalmoscope. Le déplacement de ces opacités est d'autant plus rapide que la consistance du corps vitré est moindre.

Le *synchisis étincelant* est une forme rare de ramollissement du corps vitré, dans lequel flottent de nombreuses paillettes semblables à une poussière d'or.

D'après de Wecker, le premier auteur qui ait signalé le synchisis étincelant est Parfait Lendron. Desmarres en a donné une description complète. A Malgaigne revient l'honneur d'avoir reconnu la nature des cristaux auxquels l'affection doit son aspect tout spécial.

Le synchisis étincelant ne s'observe que chez le vieillard, et est causé par une choroïdite chronique. On l'a vu survenir après l'opération de la cataracte par abaissement. La coïncidence du synchisis étincelant et des calculs de la vésicule biliaire a été signalée, et mériterait d'être vérifiée.

C'est, en effet, à la présence de nombreuses paillettes de cholestérine que le corps vitré ramolli doit de présenter l'apparence particulière qui a valu son nom au synchisis étincelant. Il n'y a pas seulement des cristaux de cholestérine; Poncet (de Cluny) y a trouvé des aiguilles de tyrosine diversement groupées et des masses arrondies composées de phosphates.

Le synchisis étincelant persiste en général indéfiniment. Desmarres cependant l'a vu dans un cas, disparaître lentement, au bout de treize ans.

On a conseillé, contre cette affection, d'administrer à l'intérieur le succinate de fer.

OPACITÉS DU CORPS VITRÉ. — CORPS FLOTTANTS. — MYODÉSOPSIE

Il faut distinguer du phénomène assez fréquent des mouches volantes (*myodésopsie*), la formation dans le corps vitré d'opacités perceptibles pour le chirurgien et désignées habituellement sous le nom de corps flottants. Ces opacités indiquent toujours une inflammation antérieure des membranes profondes ou un ramollissement de l'humeur vitrée.

La sensation des *mouches volantes* est un phénomène subjectif, presque physiologique. Il suffit de regarder à travers un carton percé d'un trou d'épingle pour apercevoir un certain nombre de corpuscules globuleux, semi-opaques, disposés en chapelet ou affectant des formes irrégulières. Ces corpuscules sont les éléments du corps vitré dont l'image se projette sur la rétine. Chez certaines personnes, ils prennent des dimensions assez considérables pour constituer une gêne et une préoccupation constantes. Le plus souvent, cependant, ils ne répondent à aucun état pathologique de l'œil et le meilleur conseil que l'on puisse donner aux individus qui s'en plaignent, est de tâcher de n'y pas faire attention et de porter des verres fumés qui, diminuant l'intensité de l'éclairage, rendent moins perceptibles les « mouches volantes ».

Les *corps flottants* ou opacités du corps vitré se présentent au chirurgien sous plusieurs formes. Souvent ce sont de fines poussières formant comme un tourbillon dans les mouvements de l'œil, une sorte de nuage au-devant de la papille. On constate cette apparence surtout dans la névro-rétinite syphilitique, dont elle constitue un signe presque pathognomonique.

Plus ordinairement les corps flottants se présentent sous la forme de flocons ou filaments, ou quelquefois de membranes. Les flocons et les filaments ont des formes irrégulières. Ils existent surtout dans les parties antérieures et postérieures du corps vitré. On les rencontre dans les cas de rétinite, de scléro-choroïdite postérieure, dans la myopie progressive, à la suite des hémorragies du corps vitré et des irido-choroïdites. Parfois leur présence se révèle à la suite d'un traumatisme, d'un effort, d'une quinte de toux. Ils témoignent, dans tous les cas, d'une inflammation antérieure, et leur mobilité indique une diminution dans la consistance du corps vitré.

Pour constater à l'ophtalmoscope la présence des corps flottants dans le corps vitré, il faut employer un éclairage peu intense et se servir de préférence du miroir plan, sans faire usage de la loupe. On voit alors, sur le champ rose de la pupille, se détacher des corpuscules de forme irrégulière et complètement opaques. Dans les mouvements de l'œil, ils se déplacent avec plus ou moins de rapidité, traversant brusquement le champ de la pupille, ou descendant avec lenteur vers les parties déclives du corps vitré, suivant le degré de ramollissement de celui-ci. Ils se présentent en nombre très variable et quelquefois il faut un examen prolongé pour en apercevoir quelques-uns, mais leur mobilité est absolument caractéristique.

Les troubles subjectifs résultant de la présence d'opacités dans le corps vitré

sont assez sérieux. Il y a d'abord, le plus souvent, diminution de l'acuité visuelle par le fait de l'affection qui a donné naissance à ces opacités. Ils déterminent, en outre, s'ils sont un peu volumineux, la perception de points noirs, ou de véritables scotomes dans le champ visuel. Ce phénomène se produit surtout lorsque le sujet regarde une surface blanche fortement éclairée. Il voit une ou plusieurs taches noires, à contours irréguliers, qui se déplacent lentement et qui troublent souvent assez la vision pour l'empêcher de lire ou de se livrer à un travail appliquant. Les malades cherchent par des mouvements brusques des yeux à chasser du champ visuel ces images importunes, et ces mouvements répétés arrivent à constituer une sorte de tic caractéristique.

Lorsqu'une opacité est plus volumineuse que les autres, elle ne tarde pas à être reconnue à sa forme par le patient dès qu'elle se présente dans le champ visuel; souvent alors il la dessine, en apporte le dessin au chirurgien et est véritablement obsédé par l'apparition incessante de cette image. A ce degré, la présence des corps flottants dans le corps vitré devient une affection sérieuse.

Dans la plupart des cas, fort heureusement, les phénomènes subjectifs sont beaucoup moins accentués; les malades se plaignent seulement de troubles vagues de la vision et les corps flottants ne sont reconnus que par l'examen ophtalmoscopique.

Le traitement consiste à prescrire l'usage des verres bleus ou fumés et le repos. On a cherché par l'emploi des eaux minérales purgatives et diurétiques à modifier la consistance du corps vitré. Dans le même but on a prescrit l'iodure de potassium et les injections sous-cutanées de pilocarpine. L'administration du sublimé, à l'intérieur, à la dose de 1 centigramme par jour, paraît avoir donné quelquefois un bon résultat et est recommandée par tous les auteurs. Enfin l'application des courants continus a été essayée avec succès par Giraud-Teulon et le professeur Le Fort.

Dans quelques cas, les paracentèses répétées de la chambre antérieure ont été uivies d'amélioration. On s'accorde à considérer aujourd'hui comme plutôt nuisibles les tentatives de discision des opacités faites par de Graefe.

DÉCOLLEMENT DU CORPS VITRÉ

Sur des yeux myopes et à la suite de traumatismes, la membrane hyaloïde a été trouvée séparée de la face interne de la rétine par l'accumulation d'un liquide séreux (Iwanoff); mais les signes de ce décollement sont mal connus, bien que Galezowski ait indiqué comme caractéristique, l'existence au voisinage de la papille, d'un croissant gris demi-circulaire, visible à l'ophtalmoscope. C'est à propos du décollement de la rétine que la signification de ce décollement de l'hyaloïde sera étudiée.

ENTOZOAIRES DU CORPS VITRÉ

Le cysticerque ladrique a été observé dans le corps vitré. Assez fréquent dans l'Allemagne du Nord, où de Graefe l'a rencontré dans la proportion de 1 sur 1000, il est beaucoup plus rare en Autriche et tout à fait exceptionnel en France, où l'on en connaît seulement une dizaine d'observations. Les plus récentes

sont dues à Poncet, Sichel fils, de Wecker et Landolt. Cette rareté du cysticerque ladrique en France, malgré l'usage fréquent de la viande de porc, dépend sans doute du contrôle auquel cette viande est soumise avant d'être livrée à la consommation.

Le cysticerque peut arriver directement dans le corps vitré par l'artère centrale de la rétine et, dans ce cas, il laisserait une cicatrice appréciable sur la papille ou au voisinage de celle-ci. Plus souvent il pénètre par les artères ciliaires et se développe d'abord au-dessous de la rétine, qu'il décolle avant de passer dans le corps vitré.

Autour du cysticerque parvenu dans le corps vitré, se forment souvent des opacités qui le cachent plus ou moins complètement.

L'examen ophtalmoscopique doit être pratiqué après dilatation de la pupille et avec une lentille faible d'environ 10 dioptries, pour obtenir par le procédé de l'image renversée un grossissement plus considérable.

Si le cysticerque est libre dans le corps vitré, il se reconnaît à la vésicule bleuâtre qui le constitue. Une observation suffisamment prolongée permet de distinguer le corps, le col, la tête de l'animal et les mouvements qu'il exécute. On voit même la vésicule se déplacer lorsqu'elle est libre dans le corps vitré.

Si le cysticerque s'est d'abord développé au-dessous de la rétine, les phénomènes observés sont ceux qui appartiennent au décollement de cette membrane; mais, au moment où le cysticerque passe dans le corps vitré, on voit généralement se produire une irido-choroïdite intense.

La présence du cysticerque dans le corps vitré ne détermine pendant un certain temps que des troubles subjectifs, notamment un scotome répondant à la situation de la vésicule, sans phénomènes inflammatoires. Mais bientôt il se forme des opacités autour du cysticerque et alors apparaissent de graves accidents inflammatoires.

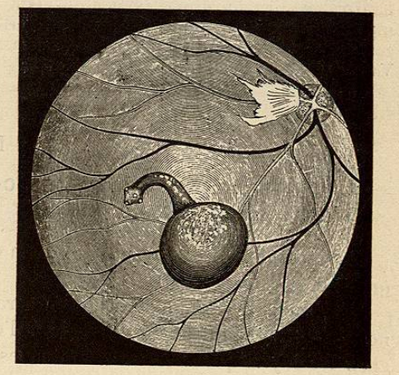

Fig. 125. — Cysticerque dans le corps vitré. (A. Sichel.)

La tension du globe oculaire est habituellement abaissée, ce qui permet de distinguer les phénomènes inflammatoires déterminés par le parasite de l'attaque aiguë de glaucome avec laquelle ils offrent de la ressemblance.

Bien que le cysticerque finisse ordinairement par s'enkyster dans le corps vitré, sa présence comporte un pronostic très grave, en raison des accidents inflammatoires qu'elle détermine presque toujours à un moment ou à l'autre. La terminaison habituelle de l'affection est la phtisie du globe oculaire et les accidents sympathiques de l'œil opposé s'observent assez fréquemment.

Pour le traitement, il n'y a pas à compter sur l'action des médicaments antiparasitaires qui ont été quelquefois proposés. La piqûre de la vésicule à l'aide d'une aiguille introduite à travers les membranes de l'œil peut amener la mort

du cysticerque, mais laisse subsister les dangers auxquels expose la présence d'un corps étranger.

L'extraction est la seule méthode rationnelle de traitement. Si le cysticerque occupe la moitié postérieure du corps vitré, on aura recours à l'ophtalmotomie postérieure. S'il est situé dans la région ciliaire, on pourra, à l'exemple de de Graefe, faire d'abord une large iridectomie, puis extraire plus tard le cristallin et enfin, en dernier lieu, le cysticerque, par une incision linéaire faite à la cornée en un point diamétralement opposé.

Dans les deux cas, il importe de déterminer préalablement d'une manière exacte la position du parasite. On recommande aussi, au moment où on l'extrait avec les pinces, de saisir la tête ou le corps et non la vésicule, qui est très friable.

Si des phénomènes d'ophtalmie sympathique se sont déjà montrés, l'énucléation du globe de l'œil devra être pratiquée sans hésiter.

CHAPITRE VIII

MALADIES DE LA CHOROÏDE

M. Perrin, art. Choroïde du *Dict. encyclop. des sciences méd.*, 1re série, t. XVII, p. 13. — De Wecker, Erkrankungen des Uvealtractus. *Handbuch der Augenheilkunde von Alfred Graefe und Theodor Saemisch*, Bd. IV, Leipzig, 1876. — Panas, Leçons sur les maladies inflammatoires des membranes internes de l'œil. Paris, 1878. — Traités généraux de Abadie, Galezowski, E. Meyer, A. Sichel, De Wecker, Fuchs, Panas, Nimier et Despagnet, Truc et Valude.

I

ANOMALIES CONGÉNITALES

Comme anomalies congénitales de la choroïde on signale l'*absence de pigmentation* et le *coloboma*.

L'absence du pigment choroïdien caractérise essentiellement l'*albinisme*, dont nous avons déjà dit quelques mots. A l'examen ophtalmoscopique on reconnaît, chez les sujets qui en sont atteints, les plus fines ramifications des vaisseaux choroïdiens et tous les détails de leur disposition. Le fond de l'œil présente, sans l'emploi du miroir, une coloration rosée; l'iris est lui-même dépourvu de pigment, ainsi que tout le système pileux. Le nystagmus est habituel dans les hauts degrés d'albinisme, et il existe ordinairement de la myopie et de l'amblyopie.

L'usage de verres bleus ou fumés pour remédier à l'éblouissement causé par la lumière et la correction exacte de l'amétropie sont le seul traitement palliatif qu'il soit possible d'opposer à cette anomalie le plus souvent héréditaire.

Le *coloboma* de la choroïde résulte d'un arrêt de développement de la choroïde qui, dans les deux premiers mois de la vie intra-utérine, présente, comme on sait, une fente antéro-postérieure, située en bas. L'absence de réunion des bords

de cette fente choroïdienne constitue la fissure ou coloboma reconnu pour la première fois sur le cadavre par de Ammon et observée à l'ophtalmoscope par de Graefe.

Le coloboma choroïdien est plus fréquent chez l'homme que chez la femme. Il est souvent bilatéral, et s'il est unilatéral occupe de préférence le côté gauche. Il coïncide le plus ordinairement avec le coloboma de l'iris. Il est parfois aussi accompagné d'un certain degré de microphtalmie ou de déformation de la cornée. Enfin on a signalé, dans quelques cas, sur le bord du cristallin, une échancrure correspondant au siège de la fissure choroïdienne (Stellwag).

Le coloboma de la choroïde occupe la partie inférieure de cette membrane et a comme limites extrêmes, en arrière la papille au-dessus de laquelle il s'élève rarement, et en avant, l'iris le plus souvent échancré lui-même. Mais il n'occupe pas toujours tout cet espace et s'arrête alors en avant aux procès ciliaires plus ou moins rudimentaires ou reste limité au voisinage de la macula.

A l'ophtalmoscope, il se présente sous la forme d'une large surface ovale à grand diamètre antéro-postérieur, de couleur blanche, avec des reflets bleuâtres. Cette surface blanche est formée par la sclérotique, presque toujours ectatique à ce niveau. Les bords de la fente ovalaire sont nets et du pigment est accumulé dans leur voisinage. Au niveau de ces bords on voit les vaisseaux former un coude et se perdre sur la sclérotique, où ils ne sont représentés que par des ramifications atrophiées et irrégulières.

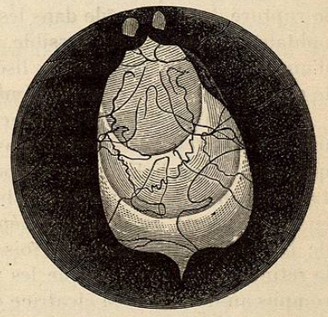

Fig. 124. — Coloboma de la choroïde.

A la partie supérieure de la fente ovalaire on reconnaît la papille. Elle est souvent déformée et elliptique, à grand axe horizontal. La rétine existe, mais plus ou moins altérée, au-devant du coloboma de la choroïde.

Cette anomalie qu'il faut savoir diagnostiquer à l'ophtalmoscope pour ne pas la confondre avec d'autres lésions acquises de la choroïde, entraîne certains troubles fonctionnels et en particulier une lacune dans le champ visuel, correspondant à la partie supérieure de celui-ci. Il existe souvent en même temps un certain degré d'amblyopie et de myopie, et si le coloboma est très étendu, la pupille présente un reflet particulier.

On possède un petit nombre d'observations de *coloboma de la macula*. La plaque ellipsoïde ou triangulaire de la région maculaire est facilement confondue avec un staphylome.

II

LÉSIONS TRAUMATIQUES

La choroïde est atteinte lorsqu'une plaie pénétrante produite par un corps piquant, tranchant ou contondant porte sur les deux tiers postérieurs du globe oculaire. Nous avons déjà parlé de ces blessures et signalé la gravité particulière