du cysticerque, mais laisse subsister les dangers auxquels expose la présence d'un corps étranger.

L'extraction est la seule méthode rationnelle de traitement. Si le cysticerque occupe la moitié postérieure du corps vitré, on aura recours à l'ophtalmotomie postérieure. S'il est situé dans la région ciliaire, on pourra, à l'exemple de de Graefe, faire d'abord une large iridectomie, puis extraire plus tard le cristallin et enfin, en dernier lieu, le cysticerque, par une incision linéaire faite à la cornée en un point diamétralement opposé.

Dans les deux cas, il importe de déterminer préalablement d'une manière exacte la position du parasite. On recommande aussi, au moment où on l'extrait avec les pinces, de saisir la tête ou le corps et non la vésicule, qui est très friable.

Si des phénomènes d'ophtalmie sympathique se sont déjà montrés, l'énucléation du globe de l'œil devra être pratiquée sans hésiter.

CHAPITRE VIII

MALADIES DE LA CHOROÏDE

M. Perrin, art. Choroïde du *Dict. encyclop. des sciences méd.*, 1re série, t. XVII, p. 13. — De Wecker, Erkrankungen des Uvealtractus. *Handbuch der Augenheilkunde von Alfred Graefe und Theodor Saemisch*, Bd. IV, Leipzig, 1876. — Panas, Leçons sur les maladies inflammatoires des membranes internes de l'œil. Paris, 1878. — Traités généraux de Abadie, Galezowski, E. Meyer, A. Sichel, De Wecker, Fuchs, Panas, Nimier et Despagnet, Truc et Valude.

I

ANOMALIES CONGÉNITALES

Comme anomalies congénitales de la choroïde on signale l'*absence de pigmentation* et le *coloboma*.

L'absence du pigment choroïdien caractérise essentiellement l'*albinisme*, dont nous avons déjà dit quelques mots. A l'examen ophtalmoscopique on reconnaît, chez les sujets qui en sont atteints, les plus fines ramifications des vaisseaux choroïdiens et tous les détails de leur disposition. Le fond de l'œil présente, sans l'emploi du miroir, une coloration rosée; l'iris est lui-même dépourvu de pigment, ainsi que tout le système pileux. Le nystagmus est habituel dans les hauts degrés d'albinisme, et il existe ordinairement de la myopie et de l'amblyopie.

L'usage de verres bleus ou fumés pour remédier à l'éblouissement causé par la lumière et la correction exacte de l'amétropie sont le seul traitement palliatif qu'il soit possible d'opposer à cette anomalie le plus souvent héréditaire.

Le *coloboma* de la choroïde résulte d'un arrêt de développement de la choroïde qui, dans les deux premiers mois de la vie intra-utérine, présente, comme on sait, une fente antéro-postérieure, située en bas. L'absence de réunion des bords

de cette fente choroïdienne constitue la fissure ou coloboma reconnu pour la première fois sur le cadavre par de Ammon et observée à l'ophtalmoscope par de Graefe.

Le coloboma choroïdien est plus fréquent chez l'homme que chez la femme. Il est souvent bilatéral, et s'il est unilatéral occupe de préférence le côté gauche. Il coïncide le plus ordinairement avec le coloboma de l'iris. Il est parfois aussi accompagné d'un certain degré de microphtalmie ou de déformation de la cornée. Enfin on a signalé, dans quelques cas, sur le bord du cristallin, une échancrure correspondant au siège de la fissure choroïdienne (Stellwag).

Le coloboma de la choroïde occupe la partie inférieure de cette membrane et a comme limites extrêmes, en arrière la papille au-dessus de laquelle il s'élève rarement, et en avant, l'iris le plus souvent échancré lui-même. Mais il n'occupe pas toujours tout cet espace et s'arrête alors en avant aux procès ciliaires plus ou moins rudimentaires ou reste limité au voisinage de la macula.

A l'ophtalmoscope, il se présente sous la forme d'une large surface ovale à grand diamètre antéro-postérieur, de couleur blanche, avec des reflets bleuâtres. Cette surface blanche est formée par la sclérotique, presque toujours ectatique à ce niveau. Les bords de la fente ovalaire sont nets et du pigment est accumulé dans leur voisinage. Au niveau de ces bords on voit les vaisseaux former un coude et se perdre sur la sclérotique, où ils ne sont représentés que par des ramifications atrophiées et irrégulières.

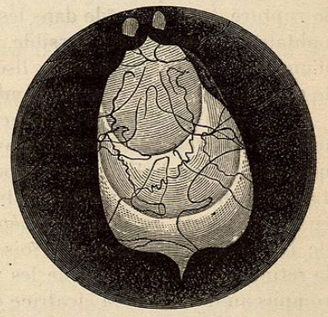

Fig. 124. — Coloboma de la choroïde.

A la partie supérieure de la fente ovalaire on reconnaît la papille. Elle est souvent déformée et elliptique, à grand axe horizontal. La rétine existe, mais plus ou moins altérée, au-devant du coloboma de la choroïde.

Cette anomalie qu'il faut savoir diagnostiquer à l'ophtalmoscope pour ne pas la confondre avec d'autres lésions acquises de la choroïde, entraîne certains troubles fonctionnels et en particulier une lacune dans le champ visuel, correspondant à la partie supérieure de celui-ci. Il existe souvent en même temps un certain degré d'amblyopie et de myopie, et si le coloboma est très étendu, la pupille présente un reflet particulier.

On possède un petit nombre d'observations de *coloboma de la macula*. La plaque ellipsoïde ou triangulaire de la région maculaire est facilement confondue avec un staphylome.

II

LÉSIONS TRAUMATIQUES

La choroïde est atteinte lorsqu'une plaie pénétrante produite par un corps piquant, tranchant ou contondant porte sur les deux tiers postérieurs du globe oculaire. Nous avons déjà parlé de ces blessures et signalé la gravité particulière

des lésions du corps ciliaire et du séjour des corps étrangers dans cette région.

Il nous reste à étudier les *ruptures* de la choroïde qui surviennent en dehors des conditions indiquées ci-dessus. Elles ont été signalées pour la première fois en 1854, par de Graefe. Elles se produisent dans les contusions du globe de l'œil, sans effraction des autres enveloppes et peuvent même être le résultat de la commotion qui accompagne une fracture des parois orbitaires, ou la pénétration d'un projectile dans le sinus maxillaire.

Leur siège habituel est le voisinage du pôle postérieur de l'œil. Saemisch pense que la pénétration des artères ciliaires postérieures dans cette région et la fixité plus grande qui en résulte pour la choroïde expliquent la fréquence des ruptures en ce point. De Wecker croit qu'il faut tenir compte surtout de la contraction simultanée des muscles droits, au moment de l'ébranlement accompagnant une fracture de l'orbite. Enfin O. Becker a invoqué un mécanisme spécial; il admet que dans une contusion de la partie antérieure du globe de l'œil, il y a une sorte d'enfoncement du nerf optique à l'intérieur de la coque oculaire et rupture de la choroïde, au pourtour de ses insertions.

L'existence d'épanchements sanguins dans le corps vitré masque fréquemment la rupture de la choroïde dans les premiers instants. Dans les cas où l'examen ophtalmoscopique a été possible, on a vu la déchirure sous forme d'une traînée d'un jaune rougeâtre, à bords lisérés d'une infiltration sanguine et aboutissant le plus souvent à un épanchement de sang à l'une de ses extrémités.

Lorsque la rupture est déjà ancienne, on voit la déchirure étroite, irrégulière, formant une traînée blanchâtre avec des extrémités effilées, quelquefois bifurquées et des irradiations sur ses bords qui sont entourés d'un liséré de pigment, La déchirure siège à une petite distance de la papille, qu'elle contourne souvent en arc de cercle. Sa longueur dépasse rarement deux ou trois fois le diamètre de la papille. Elle existe parfois entre celle-ci et la macula. On reconnaît que la rétine est intacte à ce que les vaisseaux de cette membrane passent ininterrompus au-devant de la cicatrice choroïdienne. Mais au voisinage il peut exister un décollement choroïdien (Saemisch).

Les troubles fonctionnels ne sont pas toujours très accusés ou dépendent surtout des lésions concomitantes ou des inflammations consécutives aux épanchements sanguins qui se sont faits dans le corps vitré. Toutefois les ruptures de la choroïde qui se sont produites entre la papille et la macula entraînent des conséquences sérieuses pour la vision.

Le traitement a peu de chances d'agir efficacement sur la lésion même de la choroïde. Les auteurs, cependant, recommandent les injections sous-cutanées de sulfate de strychine comme ayant un effet utile.

III

LÉSIONS VITALES ET INFLAMMATOIRES DE LA CHOROÏDE

L'étendue, la structure et surtout la grande vascularité de la choroïde la prédisposent d'une manière évidente aux inflammations. Celles-ci sont en effet fréquentes, mais lorsqu'elles sont généralisées à toute la membrane, il en résulte des troubles tellement profonds de tout l'appareil oculaire que les moyens

ordinaires d'exploration, et en particulier l'ophtalmoscope, ne peuvent être employés. En outre, presque toutes les inflammations généralisées de la choroïde retentissent en même temps sur l'iris. De là une physionomie spéciale de ces inflammations.

Au point de vue anatomique, la choroïde comprend une région antérieure appelée zone ou cercle ciliaire, formée par le muscle et les procès ciliaires et une région postérieure ou choroïde proprement dite.

Nous étudierons d'abord les inflammations qui portent plus spécialement sur la zone antérieure de la choroïde et sont englobées sous le nom d'*irido-choroïdites*. Nous donnerons ensuite la description des inflammations localisées à la région postérieure de la choroïde et des altérations atrophiques qui en sont la conséquence.

a. — *IRIDO-CHOROÏDITE. — CYCLITE*

Les inflammations localisées à la région antérieure de la choroïde doivent être décrites sous le nom d'irido-choroïdites parce qu'elles atteignent à la fois l'iris et la choroïde. Le terme de *cyclite* a aussi été employé pour les désigner, mais il suppose une limitation des phénomènes inflammatoires à la seule région du cercle ciliaire.

Les inflammations irido-choroïdiennes dépendent de *causes générales* et de *causes locales*. Les deux diathèses qui les produisent sont le rhumatisme et la syphilis. On a signalé aussi chez la femme la période et les troubles de la ménopause comme prédisposant à ces inflammations.

Les causes locales ont une influence des plus évidentes sur leur production. En première ligne, il faut citer les adhérences ou synéchies iriennes, qu'elles existent en arrière, avec la capsule du cristallin (*synéchies postérieures*), ou en avant, avec la face postérieure de la cornée par enclavement dans un leucome de cette membrane (*synéchies antérieures*). Ces adhérences agissent sur l'iris et le tractus uvéal par les tiraillements qui en résultent dans les mouvements de la pupille, et l'obstacle qu'elles apportent à la communication de la chambre antérieure avec la chambre postérieure. Enfin dans les cas où l'iris est enclavé dans une cicatrice de la cornée, on a admis que des germes infectants peuvent pénétrer dans les milieux de l'œil par l'intermédiaire du tissu irien.

Les corps étrangers sont encore une cause fréquente d'irido-choroïdite, qu'ils viennent du dehors, apportant avec eux des éléments infectieux, ou qu'ils soient constitués par le cristallin déplacé, par un cysticerque. Le contact des corps étrangers avec la région ciliaire expose particulièrement au développement de ces inflammations.

Nous verrons, à propos de l'ophtalmie sympathique dont les lésions sont souvent celles de l'irido-choroïdite, comment on explique l'influence exercée sur l'œil sain par son congénère malade.

Comme pour les inflammations de l'iris, on admet trois formes d'irido-choroïdites, la forme *séreuse*, la forme *plastique* et la forme *suppurative*. Ces trois formes ont pour caractères communs l'injection des vaisseaux périkératiques, les douleurs et la sensibilité à la pression de la région ciliaire, sur laquelle a particulièrement insisté de Graefe; enfin des troubles de la vision extrêmement variables.

[*E. DELENS.*]

Dans la *forme séreuse*, l'injection périkératique est faible, l'iris est altéré dans sa couleur, la chambre antérieure est augmentée de profondeur, l'humeur aqueuse est trouble et il existe un fin pointillé à la face postérieure de la cornée; il y a généralement une légère dilatation de la pupille. Le corps vitré présente de petites opacités floconneuses dans ses parties antérieures. Tous ces phénomènes exsudatifs, qui ont été considérés comme résultant d'une sorte de lymphangite oculaire, augmentent la tension de l'œil et ne sont pas sans analogie avec ceux du glaucome. A la longue on voit parfois se produire une véritable hydrophtalmie.

Dans la *forme plastique*, l'injection périkératique est plus prononcée; l'iris est plus altéré dans sa couleur, la pupille est dilatée s'il n'existait pas antérieurement d'adhérences et le champ pupillaire est occupé par des dépôts pseudo-membraneux. Des flocons, des exsudats existent dans le corps vitré, mais leur présence n'est pas toujours facile à constater à l'éclairage oblique, en raison du trouble de l'humeur aqueuse et de l'obstruction de la pupille. Les douleurs oculaires et péri-orbitaires sont vives; l'acuité visuelle est considérablement diminuée. Après des alternatives diverses de poussées aiguës et de périodes de repos relatif, cette forme d'irido-choroïdite aboutit le plus souvent, si elle n'est pas traitée, à l'atrophie de l'œil. Elle ne donne pas lieu à l'augmentation de tension du globe, comme la forme précédente, mais plutôt à l'hypotonie.

La troisième *forme* ou *suppurative* est caractérisée par une injection périkératique très vive avec production de chémosis et apparition du pus dans la chambre antérieure. Les exsudats iriens, le trouble de l'humeur aqueuse et du corps vitré sont plus marqués que dans les formes précédentes et le cristallin s'opacifie parfois. La suppuration se manifeste sous forme d'hypopyon dans les parties déclives de la chambre antérieure; mais la quantité du pus reste parfois minime et, à certains moments, on voit même l'hypopyon disparaître pour réapparaître ensuite.

Les douleurs oculaires et péri-orbitaires sont extrêmement vives; il y a de l'insomnie et souvent quelques symptômes généraux.

Si l'irido-choroïdite suppurative n'est pas arrêtée dans sa marche, on voit se produire une véritable panophtalmite; l'œil suppure et se perfore. Dans le cas où cette terminaison est évitée, l'atrophie lente du globe de l'œil est le résultat habituel de l'irido-choroïdite suppurative.

La *durée* de l'irido-choroïdite est toujours longue. Sauf le cas où, comme on le voit dans la forme suppurative, il se produit une panophtalmite, on observe des poussées aiguës qui se répètent après un certain temps de calme et peuvent se prolonger pendant des années.

La *terminaison* se fait souvent par atrophie de l'œil, pour la forme plastique. Dans la forme séreuse on voit parfois se produire une hydrophtalmie terminale.

Le *diagnostic* de l'irido-choroïdite n'offre pas de difficultés en général, lorsqu'on peut assister aux différentes phases de la maladie. Ce qu'il est plus malaisé de reconnaître, c'est la part plus ou moins considérable que la choroïde ou l'iris ont prise au début, dans le développement des phénomènes inflammatoires. Dans les périodes avancées de la maladie, on ne peut faire que soupçonner les complications qui se produisent dans la profondeur de l'œil, telles que le décollement rétinien, les hémorragies intra-oculaires.

D'une manière générale, on peut dire que lorsque l'irido-choroïdite débute par l'iris, on constate des troubles plus marqués, adhérences, bosselures, atrophie de cette membrane, avec un moindre trouble de la vision. Lorsque le début se fait par la choroïde, les opacités du corps vitré et l'affaiblissement considérable de la vision sont les phénomènes dominants.

Le glaucome peut être confondu avec l'irido-choroïdite à une certaine période. Nous indiquerons plus loin les caractères qui permettent d'éviter l'erreur.

Le *pronostic* de l'irido-choroïdite est toujours sérieux. Dans le cas de corps étranger et dans la forme plastique, il est particulièrement grave.

Le *traitement* de cette affection varie suivant la forme, suivant la cause et suivant la nature des accidents. Si le rhumatisme seul paraît responsable des accidents, on prescrit le salicylate de soude à l'intérieur et l'on fait des injections sous-cutanées d'une solution de nitrate de pilocarpine.

Le soupçon seul d'une syphilis antérieure devra faire prescrire immédiatement les frictions quotidiennes avec l'onguent napolitain. On donnera en même temps l'iodure de potassium à la dose de 2 à 5 grammes par jour. On a aussi la ressource des injections sous-conjonctivales d'une solution de sublimé a 1 pour 1000.

Dans le cas où il y a un corps étranger, l'extraction immédiate est indiquée, toutes les fois qu'elle est possible. Contre les douleurs vives, l'antipyrine, à la dose de 2 grammes par jour, est généralement d'un bon effet. Si les phénomènes inflammatoires s'accentuent, s'il y a du chémosis, on fait appliquer sur les paupières des compresses trempées dans l'eau boriquée glacée, ou un sac de baudruche rempli de glace.

Mais, presque toujours, il faut en arriver à une intervention opératoire. Une simple paracentèse de la chambre antérieure suffit parfois dans la forme séreuse, ou dans la forme suppurative au début. Mais, c'est en général à l'iridectomie qu'il faut recourir. Cette opération présente, il est vrai, des difficultés particulières, en raison de l'état antérieur de l'iris. De Graefe a conseillé d'y joindre l'extraction du cristallin dans la forme plastique. Il faut alors, avec le couteau étroit, passer en arrière de l'iris, pour le détacher à son insertion, en exécutant la section de la cornée.

Lorsque l'irido-choroïdite suppurative a envahi tout l'œil, l'énucléation est indiquée, même pendant la période aiguë des accidents.

b. — *CHOROÏDITE PLASTIQUE, DISSÉMINÉE*

Dans cette forme de choroïdite, les lésions existent par plaques et n'atteignent jamais toute l'étendue de la choroïde. Il se forme dans l'épaisseur du stroma des amas de petites cellules qui laissent, après avoir évolué, une cicatrice et déterminent une atrophie de la choroïde se révélant sous la forme de plaques blanches entourées de pigment. La choroïdite disséminée peut donc être considérée comme une choroïdite éruptive, laissant après elle des cicatrices indélébiles, comme le font certaines éruptions cutanées.

La rétine est habituellement intacte au niveau des amas cellulaires qui se forment dans le stroma choroïdien; mais, à la période d'atrophie, elle se trouve entraînée et déprimée au niveau des plaques.

La choroïdite disséminée se divise en *simple* et *syphilitique*.

Les causes de la choroïdite *simple* sont mal connues. On signale l'influence, chez la femme, de la ménopause, des troubles utérins et de la grossesse. L'ar-

thritisme paraît jouer un rôle dans sa production. Enfin, on la voit parfois se développer sur les yeux atteints de myopie avec staphylome postérieur.

La choroïdite *syphilitique* se montre à une période intermédiaire aux accidents secondaires et aux accidents tertiaires. De Wecker la dit fréquente dans les syphilis contractées après quarante ans, et en particulier chez les officiers. Elle a été observée dans des cas de syphilis héréditaire (Hutchinson).

Relativement au siège, la choroïdite simple diffère de la choroïdite syphilitique. Tandis que les lésions de la choroïdite simple sont accumulées surtout vers l'équateur de l'œil, dans la choroïdite syphilitique, elles ont une tendance fâcheuse à se grouper au voisinage du pôle postérieur et de la macula.

Förster a décrit sous le nom de *choroïdite aréolaire* une choroïdite éruptive, liée à la syphilis et qui ne diffère de la forme ordinaire que parce que les lésions

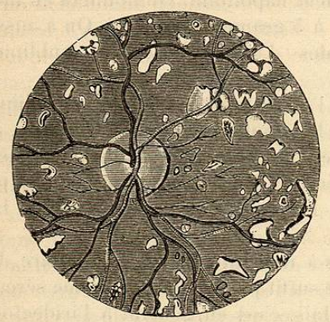

Fig. 125 — Choroïdite exsudative et atrophique.

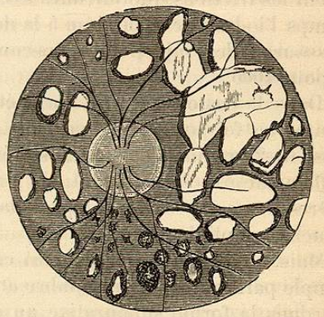

Fig. 126. — Choroïdite aréolaire. (Förster.)

groupées autour de la macula débutent par des taches pigmentaires, sont plus nettement arrondies et ont une évolution plus lente.

Dans la variété désignée sous le nom de *chorio-rétinite centrale*, le siège des altérations au voisinage immédiat de la macula est seul à retenir, car la rétine ne participe pas d'une manière sensible aux lésions de la choroïde. Les troubles fonctionnels sont seulement plus accusés.

A l'*examen ophtalmoscopique*, on observe, s'il est pratiqué tout à fait au début, des taches rouges avec coloration grise au centre, dans les points qui sont le siège de l'éruption; on constate que du pigment s'accumule autour de ces points qui répondent aux amas de cellules dans le stroma choroïdien. Plus tard, on voit les taches devenir blanches et, lorsque l'atrophie est complète, elles ont un reflet nacré ou bleuâtre, et l'on peut même constater une dépression à leur niveau. Un cercle de pigment noir les entoure et des amas irréguliers de pigment existent dans leur voisinage, de telle sorte que la choroïde prend une apparence tigrée.

Dans la choroïdite simple, les plaques sont plus nombreuses et plus étendues dans les régions équatoriales. L'inverse a lieu pour la choroïdite syphilitique; dans celle-ci, les taches se voient surtout au voisinage de la papille et de la macula; elles sont plus petites et moins nombreuses vers l'équateur. Mais ce qui caractérise surtout cette variété, c'est l'existence, dans les parties les plus profondes du corps vitré, de fines granulations se déplaçant sous forme de poussière dans les mouvements de l'œil. Cette apparence est presque pathognomonique. En même temps, on observe, dans les parties avoisinantes de la rétine, une teinte grisâtre, une sorte de halo autour de la papille. Quelquefois, il s'y joint de petites taches hémorragiques, et, dans les formes graves, de vastes hémorragies qui sont le point de départ d'une désorganisation complète du fond de l'œil, avec atrophie consécutive de la papille.

Les *troubles fonctionnels* sont très variables. Dans la choroïdite simple, ils sont souvent très peu marqués. La vision est à peine atteinte, ce qui dépend du siège périphérique des lésions et de l'intégrité de la rétine à leur niveau. L'acuité visuelle est cependant diminuée; il y a quelques scotomes et parfois des mouches volantes. Dans la choroïdite syphilitique, les troubles fonctionnels sont beaucoup plus accusés. Il y a un scotome central plus ou moins étendu, mais la vision périphérique est moins atteinte. Les malades ont fréquemment de l'héméralopie, avec sensation de flammes devant les yeux, au moment où ils pénètrent dans un endroit obscur. Quelquefois aussi ils ont de la micropsie, Enfin, lorsque le traitement n'enraye pas l'affection, ils arrivent à la perte totale de la vision.

La *marche* de la choroïdite disséminée est essentiellement chronique. Elle met toujours plusieurs mois à évoluer et procède par poussées successives avec exacerbations aiguës. Lorsque les lésions paraissent arrêtées, il se produit souvent des récidives, de telle sorte que l'affection se prolonge pendant des années.

Le *diagnostic* ne peut être établi que par l'examen ophtalmoscopique. Les exsudats rétiniens se distinguent des taches choroïdiennes par leur situation plus superficielle, par l'apparence striée de leurs contours, par leur couleur plus blanche et plus uniforme, et par ce fait que les vaisseaux de la rétine disparaissent à leur niveau, au lieu de passer au-devant, comme ils le font pour les plaques choroïdiennes.

La distinction de la choroïdite simple et de la choroïdite syphilitique repose sur la localisation des lésions de cette dernière au pôle postérieur, sur l'existence du trouble dans le corps vitré et de l'aspect nuageux de la rétine au pourtour de la papille. Nous y avons suffisamment insisté.

Le *pronostic* est toujours sérieux. Cependant la choroïdite disséminée simple n'entraîne, dans bien des cas, qu'une diminution peu marquée de l'acuité visuelle. La choroïdite syphilitique non traitée est d'un pronostic très grave.

Le *traitement* de la choroïdite consiste essentiellement dans l'emploi des sudorifiques et des dérivatifs lorsqu'il s'agit de la forme simple. Les injections sous-cutanées de nitrate de pilocarpine, les purgatifs répétés sont prescrits dans ce cas. Dans la forme simple comme dans la forme syphilitique, on essaiera en même temps les injections sous-conjonctivales de la solution de sublimé à 1 pour 1000. Si le rhumatisme paraît en cause, on donne le salicylate de soude à l'intérieur. Comme moyen local, on a beaucoup usé des applications de ventouses à la tempe. Leur efficacité n'est pas démontrée. Giraud-Teulon et le professeur Panas ont fait usage des courants continus faibles, appliqués d'une tempe à l'autre ou du front à l'occiput.

Dans le cas de choroïdite syphilitique, on prescrit immédiatement le traitement spécifique, sous forme de frictions mercurielles répétées chaque jour ou d'injections sous-cutanées de sublimé ou de peptonate de mercure. On administre en même temps l'iodure de potassium à la dose de 2 à 5 grammes par jour. Ce traitement doit être repris chaque fois qu'il se produit une poussée nouvelle.

[*E. DELENS.*

c. — *TUBERCULISATION DE LA CHOROÏDE*

La constatation de nodules tuberculeux sur la choroïde de sujets ayant succombé à la phtisie et particulièrement à la phtisie granuleuse aiguë est déjà ancienne. Autenrieth (1808), Gueneau de Mussy (1837), Ed. Jäger, Manz, en ont donné des observations. Conheim, en 1867 (*Virchow's Archiv*), a fait connaître l'anatomie pathologique de la lésion.

Galezowski (*Arch. génér. de méd.*, sept. 1867), de Graefe et Leber (*Archiv. f. Ophtalm.*, XIV, 1, p. 183) en ont relaté des cas observés sur le vivant. Bouchut et Frænkel ont montré l'importance que la constatation des tubercules choroïdiens a dans les cas douteux de méningite tuberculeuse. Parmi les nombreux travaux auxquels a donné lieu la question intéressante de la tuberculisation de la choroïde, nous citerons le mémoire de Panas et Vasseaux (*Archives d'ophtalmologie*, 1887), et la communication de Valude au Congrès de Heidelberg de 1887.

La tuberculisation de la choroïde se montre presque toujours avant vingt ans et chez des sujets déjà affaiblis présentant des lésions tuberculeuses évidentes des viscères ou une granulie aiguë. Elle se voit en particulier après les fièvres éruptives, principalement la rougeole. Quelquefois, elle succède à une contusion du globe de l'œil. Dans les cas où il n'y avait pas de tuberculisation viscérale, on a signalé l'existence d'ulcérations cutanées qui étaient, sans doute, la porte d'entrée de l'infection.

Tout à fait exceptionnellement, la tuberculisation de la choroïde se montre comme manifestation primitive de la tuberculose; mais, même alors, d'après Valude, elle résulte d'une infection générale.

Les tubercules choroïdiens se présentent sous la forme de nodules isolés jaunâtres, de 1 à 2 millimètres de diamètre. Ils prennent naissance dans la couche chorio-capillaire et repoussent en avant la rétine.

On les observe surtout dans le segment postérieur de l'œil et sous forme de tuberculisation miliaire. C'est la forme *disséminée* qui coïncide habituellement avec la méningite tuberculeuse. La forme *circonscrite* se développe plutôt dans le segment antérieur et dans les procès ciliaires.

A côté des nodules tuberculeux on voit aussi des plaques grises de foyers tuberculeux, siégeant au voisinage de la macula. Poncet (de Cluny) a décrit (*Gazette médicale*, 1875) une infiltration diffuse avec épaississement général de la choroïde qui pourrait être considérée comme une choroïdite tuberculeuse.

Le microscope montre les granulations formées de follicules pauvres en vaisseaux et constitués par des cellules géantes, autour desquelles sont des cellules embryonnaires stratifiées. On y trouve des bacilles de Koch. Ceux-ci cependant peuvent être rares, ou manquer lorsque les lésions sont très avancées; mais, même alors, les inoculations donnent toujours un résultat positif.

Le nerf optique est rarement atteint par la tuberculisation et la propagation de celle-ci se fait par les gaines seules vers les méninges.

Lorsque la tuberculisation de la choroïde se produit au cours d'une granulie aiguë ou d'une méningite tuberculeuse, les phénomènes oculaires sont peu marqués et n'ont pas le temps d'évoluer. L'ophtalmoscope montre seulement les nodules de couleur jaune pâle ou rosée faisant saillie à la surface de la choroïde. Leur nombre varie de un à cinquante (Conheim); ils sont disséminés autour de la papille et dans la région de la macula. Ils ne sont pas entourés par un cercle de pigment et leur présence ne paraît pas provoquer d'inflammation de la choroïde. Rarement il y a des signes de papillite.

Dans la forme chronique, les symptômes oculaires sont beaucoup plus accentués. Il y a des obnubilations périodiques de la vue et quelquefois des accès de de photopsie, avec douleurs, au début. Si la tuberculisation siège dans le segment antérieur de l'œil, on observe de l'injection épisclérale, et, plus tard, tous les signes d'une panophtalmite avec formation de pus dans la chambre antérieure.

En dernier lieu, la sclérotique peut se perforer. La perforation se produit le plus habituellement à l'union de la sclérotique et de la cornée, en haut et en dehors.

Le développement des tubercules de la choroïde se fait presque toujours dans les deux yeux à la fois.

Le *diagnostic* de cette lésion est facilité par les signes indiquant l'existence d'une tuberculisation généralisée. Dans quelques cas, cependant, la constatation ophtalmoscopique des nodules choroïdiens a été le premier signe par lequel s'est révélée une méningite tuberculeuse (Bouchut, Frænkel). Il peut arriver même que l'on constate l'existence de tubercules choroïdiens, en dehors de toute autre manifestation tuberculeuse. Les taches de la choroïdite disséminée, pourraient seules alors être confondues avec les nodules tuberculeux, mais elles en diffèrent parce qu'elles ne forment pas une saillie arrondie demi-sphérique comme les tubercules, et qu'elles n'ont pas la teinte rosée ou jaunâtre qui caractérise ces derniers.

Le *pronostic* de la tuberculisation choroïdienne est très grave; car lorsque la lésion existe, elle suppose une infection générale, alors même que les autres manifestations ne se sont pas produites.

On comprend cependant que la question d'une intervention chirurgicale ait quelquefois été posée. L'énucléation de l'œil dans le cas où on constate un seul tubercule choroïdien, sans autre signe de tuberculose, a été discutée en 1878, à la Société de chirurgie (*Bulletin de la Soc. de chir.*, 1878, p. 755), à propos d'un fait communiqué par Théophile Anger. Diversement appréciée à cette époque, par Giraud-Teulon, Terrier, Panas, la question de l'utilité de l'énucléation dans ce cas n'est pas encore tranchée.

d. — *SCLÉRO-CHOROÏDITE POSTÉRIEURE. — STAPHYLOME POSTÉRIEUR*

Chez les myopes d'un degré un peu élevé, et d'une façon à peu près constante à partir de 7 dioptries, on a depuis longtemps signalé l'existence d'un croissant blanchâtre entourant le côté *externe* de la papille. Ce croissant ou *staphylome postérieur*, facile à voir à l'ophtalmoscope, apparaît au côté interne de la papille quand l'examen est fait à l'image renversée. Quelquefois il est placé en bas, mais presque jamais à la partie supérieure. Sa largeur excède rarement le diamètre de la papille; sa limite périphérique est nette et bordée d'un liséré de pigment. Dans quelques cas, il forme un anneau presque complet autour de la papille ou prend une forme dentelée rappelant la figure d'un trèfle; mais, il a