côté du cerveau et des méninges ou de la formation de foyers métastatiques dans le foie ou dans la rate. On a noté la rareté de l'envahissement des poumons et du rein.

Le *diagnostic* du siège précis de la tumeur au début n'est possible que si l'exploration ophtalmoscopique n'est pas gênée par un décollement ou une dégénérescence de la rétine. De Wecker recommande l'emploi de la lumière électrique pour explorer la région où la tumeur fait saillie, et tous les détails du soulèvement rétinien. On peut en effet confondre le sarcome de la choroïde avec le gliome de la rétine. Ce dernier, toutefois, est plus fréquent dans l'enfance, tandis que le sarcome de la choroïde s'observe surtout de quarante à soixante ans (Fuchs).

La rapidité d'évolution et l'inflammation vive qui l'accompagne ne permettront pas de confondre une tumeur gommeuse de la région ciliaire, avec un sarcome dont le développement est beaucoup plus lent.

Le *pronostic* des sarcomes de la choroïde est des plus graves. Il est rare que les malades, à moins d'une intervention précoce, aient plus de deux à trois années de survie. La mort survient souvent plus tôt, par généralisation des tumeurs.

Le seul *traitement* des sarcomes choroïdiens, dès que le diagnostic en est fait, consiste dans l'énucléation de l'œil. On doit chercher à faire la section du nerf optique aussi loin que possible de son insertion, et de Graefe a proposé l'emploi d'un instrument spécial pour couper le nerf en se rapprochant du sommet de l'orbite. Si la tumeur a franchi déjà la coque oculaire, il ne faut pas hésiter à vider l'orbite. Dans quelques cas on peut même être amené à ruginer le périoste des parois orbitaires. Le thermo-cautère est alors nécessaire pour arrêter l'hémorragie lorsqu'elle provient du sommet de la cavité.

CHAPITRE IX

MALADIES DE LA RÉTINE

Warlomont et Duwez, art. Rétine du *Dict. encycl. des sc. méd.*, 3e série, t. IV, p. 101. — Panas, art. Rétine du *Dict. de méd. et de chir. prat.*, t. XXXI, p. 397, et Leçons sur les rétinites. Paris, 1878. — Th. Leber, art. Rétine. *Handbuch der Augenheilkunde von Alfred Graefe und Theod. Saemisch.* Bd. V, p. 521. Leipzig, 1880. — Traités généraux d'Abadie, Galezowski, E. Meyer, A. Sichel, De Wecker, Panas, Fuchs, Nimier et Despagnet, Truc et Valude.

I

ANOMALIES CONGÉNITALES

Parmi les anomalies congénitales de la rétine, une seule mérite une description isolée, parce qu'elle se révèle à l'examen ophtalmoscopique par une apparence qui pourrait facilement être prise pour un état pathologique acquis.

Nous voulons parler de la persistance des fibres nerveuses avec leur gaine de myéline. A l'état normal, on sait que la gaine de myéline n'accompagne pas dans leur épanouissement les fibres nerveuses au delà du nerf optique, et que celles-ci restent transparentes.

Mais, dans quelques cas, la gaine de myéline persiste pour ces fibres, à une certaine distance au delà de la papille, et la présence de cette gaine se révèle par la formation de taches blanches, nacrées, que H. Müller a le premier signalées en 1856. Cette disposition, rare chez l'homme, est normale chez le lapin, sur les yeux duquel on peut observer des irradiations de fibres opaques autour de la papille, dans toutes les directions, mais principalemeut suivant le diamètre horizontal.

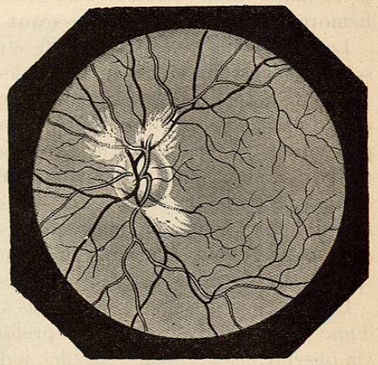

Fig. 155. — Fibres nerveuses à gaine myélinique autour de la papille.

Chez l'homme, les plaques d'un blanc éclatant, nacré, se présentent sous la forme de flammèches, d'aigrettes qui divergent autour de la papille ; très rarement, elles l'entourent complètement ; le plus souvent il y a deux faisceaux, un supérieur et un inférieur, quelquefois on en voit quatre à peu près disposés en croix.

Exceptionnellement on observe des îlots ou des plaques à distance. Jamais les fibres à double contour ne se rencontrent dans la région même de la macula.

Outre leur couleur d'un blanc nacré, ces taches ont pour caractère de présenter des bords dentelés, frangés, déchiquetés, dont les prolongements suivent la direction des fibres nerveuses. Les vaisseaux rétiniens sont tantôt apparents à la surface de ces taches et tantôt disparaissent momentanément dans leur épaisseur pour reparaître plus loin.

Ces détails, pour être bien étudiés, ont besoin d'être vus par le procédé de l'image droite.

Cette anomalie n'entraîne pas de troubles fonctionnels appréciables ; le plus souvent les sujets qui en sont atteints possèdent une vision parfaitement normale. Le seul phénomène par lequel la présence de fibres myéliniques puisse se révéler lorsqu'on le recherche, est l'agrandissement du *punctum cæcum* dans l'expérience de la tache de Mariotte.

II

LÉSIONS TRAUMATIQUES

Les *plaies* et les déchirures de la rétine accompagnent dans la plupart des cas celles de la choroïde et de la sclérotique dans les plaies pénétrantes du globe de l'œil, et se compliquent fréquemment de la présence de corps étrangers. Nous n'insisterons pas sur ces traumatismes déjà étudiés.

[*E. DELENS.*]

Dans les *ruptures* par contre-coup ou par commotion, la solution de continuité de la rétine se rapproche comme celle de la choroïde du pôle postérieur de l'œil. Souvent elle est incomplète et ne porte pas sur la couche la plus interne, celle des fibres nerveuses qui résiste avec la membrane limitante interne. On voit, en effet, les vaisseaux rétiniens intacts passer au-devant de la lésion. Mais, après résorption du sang épanché au-dessous, la formation de tissu cicatriciel entraîne l'abolition de la sensibilité rétinienne et des troubles fonctionnels persistants. Dans d'autres cas, on observe des déchirures complètes et des hémorragies primitives des vaisseaux rétiniens dans le corps vitré.

La *commotion* de la rétine a été étudiée par Berlin et Leber. Elle se produit soit dans les contusions du globe de l'œil, soit dans les ébranlements portant sur toute la tête. Elle entraîne une diminution de l'acuité visuelle et parfois une cécité passagère ou des troubles fonctionnels consistant en éblouissements, perception de flammes, d'éclairs. Dans quelques cas, on a vu se développer ultérieurement, sans lésion appréciable, une atrophie de la rétine et du nerf optique. D'après Berlin et Leber, la commotion rétinienne se traduirait au pourtour de la papille par un œdème fugace de la rétine reconnaissable à la formation dans cette région d'une sorte de halo grisâtre. Elle s'accompagne aussi de spasme de l'accommodation avec myosis ou au contraire de mydriase.

La rétine peut encore subir des traumatismes d'un autre ordre, par suite d'une action trop vive ou trop prolongée de son excitant naturel, la lumière. On observe ces accidents chez les individus qui sont restés longtemps exposés à l'action du soleil dans les sables du désert et surtout au milieu des neiges. La contemplation prolongée des phénomènes d'une éclipse solaire a donné lieu aussi à des troubles de la vision qui ont été décrits comme une *rétinite maculaire*.

Czerny, par des expériences sur les animaux, a montré qu'il y avait, dans ces cas, une sorte de brûlure de la rétine. Sous l'influence de la lumière électrique, on peut même voir se développer une inflammation externe, une véritable *ophtalmie* bien étudiée par F. Terrier (De l'ophtalmie électrique, *Archives d'ophtalmologie*, 1888, t. VIII, p. 1).

III

LÉSIONS VITALES ET INFLAMMATOIRES DE LA RÉTINE

Nous étudierons dans ce chapitre : 1° les troubles circulatoires et les lésions vasculaires; 2° les inflammations de la rétine ou rétinites; 3° le décollement rétinien.

1° Troubles circulatoires et lésions vasculaires.

Les troubles circulatoires observés dans la rétine sont l'*hypérémie* et l'*ischémie*. Comme lésions vasculaires nous décrirons les hémorragies ou *apoplexies* de la rétine et l'*embolie de l'artère centrale*.

Nous mentionnons seulement les observations d'*anévrysmes de l'artère centrale de la rétine* encore peu nombreuses, mais qui démontrent la possibilité de l'existence sur cette artère des différentes variétés d'anévrysmes spontanés ou traumatiques ainsi que de l'anévrysme artério-veineux et cirsoïde.

a. Hypérémie. — L'hypérémie de la rétine n'est qu'un symptôme qui se rencontre dans un certain nombre d'affections oculaires ou sous l'influence de troubles généraux de la circulation. A l'état normal, la coloration et l'aspect de la papille du nerf optique sont extrêmement variables, suivant l'âge, la couleur de l'iris. On ne peut donc se fonder seulement sur la couleur plus ou moins rosée de la papille pour diagnostiquer l'hypérémie de la rétine. Le volume apparent et la coloration des vaisseaux rétiniens vus à l'ophtalmoscope a plus de valeur.

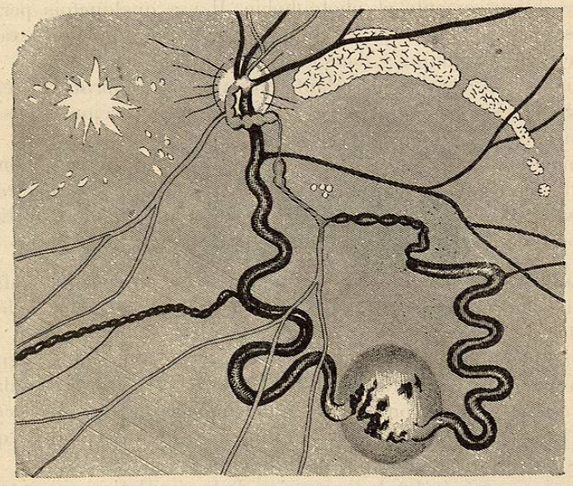

Fig. 134. — Anévrysme de l'artère centrale de la rétine (d'après Fuchs).

Dans l'hypérémie *artérielle* ou *active*, les artères, qui normalement sont moins volumineuses et plus pâles que les veines, arrivent à égaler celles-ci comme diamètre et comme couleur.

L'hypérémie *veineuse* ou *passive* se traduit par l'augmentation de volume, la coloration plus foncée et les tortuosités des veines dans le plan antéro-postérieur.

Les causes générales de l'hypérémie rétinienne sont nombreuses. Elle existe dans la chloro-anémie et le nervosisme. Les femmes hystériques la présentent souvent. Elle dépend quelquefois de troubles menstruels.

Les troubles circulatoires tenant à une affection cardiaque déterminent surtout l'hypérémie veineuse, et la perméabilité du trou de Botal s'accompagne d'une véritable *cyanose* de la rétine.

Le goitre exophtalmique la produit, mais d'une façon non constante.

Parmi les causes locales, nous citerons toutes les inflammations oculaires qui présentent de l'injection périkératique, ainsi que les tumeurs de l'orbite qui gênent la circulation en retour. De Graefe a montré que les tumeurs du cerveau entraînent les mêmes conséquences.

L'hypérémie résulte quelquefois aussi de l'action réflexe exercée par une dent cariée, une blessure du sourcil.

Enfin, les causes physiologiques amènent d'une façon manifeste l'hypérémie de la rétine lorsque leur action est exagérée. Le travail prolongé, s'il existe un vice de réfraction de l'œil et en particulier une hypermétropie, l'action d'une lumière trop vive, de la lumière électrique en particulier, déterminent cette hypérémie.

L'hypérémie rétinienne se traduit par une sensation de fatigue douloureuse de l'œil, avec éblouissements et photophobie. Il y a quelquefois perception de phosphènes et véritable photopsie. L'acuité visuelle serait, dit-on, exagérée dans l'hypérémie active et diminuée dans la congestion passive.

Le *traitement* consiste, la cause étant reconnue, à la supprimer s'il est possible. On prescrira la cessation de tout travail appliquant, le séjour dans une pièce obscure, l'usage de conserves à verres fortement fumés.

Les ventouses à la tempe, les purgatifs, le sulfate de quinine contribuent à amener la décongestion de la rétine et l'application des courants continus est également utile. Dans les cas où le nervosisme domine, l'administration du bromure de potassium à l'intérieur est indiquée.

b. Ischémie. — L'ischémie ou anémie de la rétine provient de l'afflux insuffisant du sang dans l'artère centrale de la rétine. Elle a pour effet la décoloration de la papille qui apparaît pâle et comme lavée, avec amincissement des artères et des veines. Les premières sont parfois réduites à une simple ligne grisâtre tranchant à peine sur la coloration du fond de l'œil. Lorsque la circulation, bien qu'affaiblie s'y fait encore, on observe le phénomène du *pouls artériel*.

Comme l'hypérémie, l'ischémie de la rétine n'est qu'un symptôme qui se rencontre dans un certain nombre d'états différents.

Parmi les causes générales, la suspension de la circulation qui accompagne la syncope produit l'ischémie momentanée des artères rétiniennes; on l'observe dans le choléra et au début de l'attaque d'épilepsie.

Dans l'anémie pernicieuse, à l'ischémie s'ajoutent un œdème et des hémorragies rétiniennes.

Le spasme des tuniques artérielles, qui produit l'asphyxie locale des extrémités dans la maladie de Raynaud, détermine aussi l'ischémie passagère de la rétine. Il en est de même des hautes doses de sulfate de quinine.

Parmi les causes locales, la compression des vaisseaux avant leur entrée dans le globe oculaire et l'embolie de l'artère centrale de la rétine au début sont à peu près les seules à amener l'ischémie rétinienne. Une simple pression exercée sur le globe avec le doigt, suffit à la produire.

L'anémie rétinienne se traduit par une diminution de l'acuité visuelle, et une obnubilation générale de la vision qui peut aller jusqu'à la cécité complète, comme on l'observe dans la syncope.

Le traitement est celui de la cause qui l'a produite.

c. Embolies des artères rétiniennes. — Jæger, en 1854, a donné une observation imparfaite de cette affection. De Graefe est le premier qui l'ait bien étudiée en 1859. Depuis, Schweigger a eu l'occasion de faire l'examen anatomique d'un œil et de mettre hors de doute la réalité de la lésion.

L'oblitération embolique peut porter sur le tronc même de l'artère centrale de la rétine ou sur l'une de ses branches.

Embolie de l'artère centrale. — Le caillot embolique a été trouvé par Schweigger dans l'artère à 1 millimètre en arrière de la lame criblée (fig. 135).

Les causes de l'embolie sont, avant tout, les lésions valvulaires du cœur, l'anévrysme de l'aorte ou de la carotide primitive (Knapp), l'endocardite rhumatismale et puerpérale. Cette dernière s'accompagne parfois de choroïdite suppurative dont Virchow a reconnu la cause dans la présence d'un caillot embolique. On a signalé encore dans l'étiologie, l'albuminurie, le diabète, la pneumonie, la scarlatine, les oreillons et même la syphilis, chez les sujets jeunes.

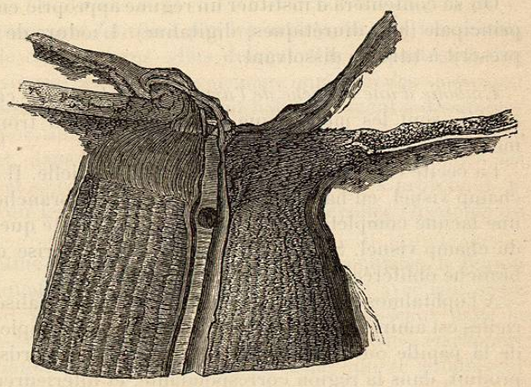

Fig. 135. — Embolie de l'artère centrale de la rétine.

L'embolie de l'artère centrale, accident d'ailleurs rare, a son maximum de fréquence de vingt à soixante ans.

L'embolie de l'artère centrale s'annonce par une cécité brusque, instantanée, qui n'est pas précédée par l'apparition de phosphènes. La perte de la vision se fait de la périphérie au centre. Il reste parfois cependant à la périphérie du champ visuel, surtout en haut et en dehors (de Wecker) une perception imparfaite des images. Il y a aussi quelquefois des alternatives d'amélioration, mais il se produit toujours, en définitive, une atrophie ultime de la rétine et du nerf optique et une cécité irrémédiable.

L'examen ophtalmoscopique, pratiqué dès les premiers instants, montre les artères vides, réduites à un simple filament grisâtre; les veines sont diminuées de volume. La papille est pâle, anémiée. La pression du globe de l'œil ne détermine plus le phénomène du pouls artériel, mais en observant attentivement les vaisseaux, on voit dans les veines, à certains moments, des oscillations de la colonne sanguine semblant indiquer une tendance au rétablissement de la circulation. Un phénomène analogue s'observe quelquefois dans les artères.

Au niveau de la macula, on remarque une tache rouge répondant exactement à ses limites et qui pourrait facilement être prise pour une hémorragie. Ce n'est en réalité que la coloration de la choroïde vue par transparence. En effet, au bout de vingt-quatre ou quarante-huit heures, il se produit constamment dans la rétine, au pourtour de la macula, un œdème avec opacification grisâtre qui explique cette apparence.

L'embolie de l'artère centrale est caractérisée par une cécité brusque et généralement définitive.

L'apoplexie de la gaine du nerf optique ou la compression de ce nerf peuvent seules donner lieu à une semblable cécité.

Le pronostic de l'embolie de l'artère centrale de la rétine est extrêmement grave. La terminaison constante est l'atrophie de la papille et de la rétine. On comprend que le cercle de Haller soit insuffisant pour rétablir par les artères ciliaires postérieures la circulation dans les vaisseaux rétiniens. Il ne faut pas

oublier non plus que l'existence même des individus atteints d'embolie de l'artère centrale de la rétine est souvent menacée par la possibilité d'un accident analogue du côté des centres nerveux.

Le traitement n'a pas donné en général de résultat ; les paracentèses, la sclérotomie, l'iridectomie pratiquées pour diminuer la pression intra-oculaire sont restées sans effet. Mauthner a rapporté toutefois un exemple de succès par le massage de l'œil.

On se contentera d'instituer un régime approprié en vue de modifier l'affection principale (lait, diurétiques, digitaline). L'iodure de potassium peut aussi être prescrit à titre de dissolvant.

Embolie d'une branche de l'artère centrale. — Les causes et le mécanisme, dans ce cas, sont les mêmes que pour l'embolie du tronc, mais les effets en sont moins graves.

La cécité est brusque, mais seulement partielle. Il se fait dans une moitié du champ visuel, en haut ou en bas, suivant la branche oblitérée, un scotome ou une lacune complète (hémianopsie). Elle n'existe quelquefois que dans un quart du champ visuel. Si la macula n'est pas comprise dans le département de la branche oblitérée, l'acuité centrale reste intacte.

A l'ophtalmoscope, on constate une anémie localisée. Une des branches artérielles est amincie, décolorée, réduite à l'état de simple cordon, dès son émergence de la papille ou à une petite distance de ses bords. L'œdème de la rétine se produit, dans la région correspondante, et ultérieurement une atrophie, limitée aussi à une portion de la papille, rend définitive l'abolition de la vision dans une partie du champ visuel. Au début, en même temps que se fait la réduction de volume de l'artère, on observe sur les veines du voisinage la production d'infarctus hémorragiques, formant des taches apoplectiques. Ces infarctus témoignent des efforts faits pour le rétablissement d'une circulation collatérale. Les traces de ces hémorragies finissent ordinairement par disparaître.

d. Hémorragies. — Rétinite hémorragique. — Les hémorragies ou apoplexies de la rétine s'observent comme accidents dans le cours d'inflammations de la rétine (rétinite albuminurique, diabétique, leucémique). Dans d'autres cas, elles constituent la lésion principale, ce qui a permis de décrire une *rétinite hémorragique* ou apoplectique.

Les *causes* des hémorragies rétiniennes sont rarement un traumatisme direct. Quelquefois la diminution brusque de la pression intra-oculaire les produit, comme on le voit, après l'iridectomie pratiquée dans le glaucome.

Le plus souvent, les hémorragies rétiniennes sont la manifestation d'une altération du sang ou d'une lésion antérieure des vaisseaux. C'est ainsi qu'on les observe dans le scorbut, le purpura, le diabète, l'albuminurie, l'ictère, la leucocythémie, la fièvre typhoïde. Les affections cardiaques (hypertrophie du ventricule gauche avec altérations des valvules), celles de l'aorte (rétrécissement) donnent naissance à ces hémorragies. Mais les causes les plus habituelles sont les altérations des vaisseaux, l'artério-sclérose ou l'athérome. Les anévrysmes miliaires des artères de la rétine décrits par Liouville sont, dans certains cas enfin, par leur rupture, la cause de l'hémorragie. Des observations récentes de Haab et Édouard Meyer doivent faire admettre comme cause d'hémorragies l'existence d'une *artérite syphilitique* dans laquelle les artères sont bordées d'un liséré blanchâtre.

Ces hémorragies sont aussi quelquefois le résultat de la gêne de la circulation

occasionnée par la compression des vaisseaux due à une tumeur du cou ou à une tumeur orbitaire.

L'effort, les vomissements en ont été parfois la cause occasionnelle.

Toute cause appréciable échappe dans certains cas. De Wecker signale les hémorragies survenant chez les jeunes gens d'une vingtaine d'années et des deux sexes, sans qu'on ait noté l'existence de troubles antérieurs.

D'une manière générale, les hémorragies rétiniennes s'observent chez les individus d'un âge avancé.

Les hémorragies rétiniennes sont fournies par les artères ou par les veines. Lorsqu'elles proviennent de ces dernières, elles doivent être rapportées à une thrombose préalable. Elles siègent, en effet, au voisinage immédiat des vaisseaux. Rarement elles sont très abondantes et se réduisent habituellement à de simples taches, quelquefois à un pointillé. Exceptionnellement, elles sont constituées par de véritables flaques et, dans ces cas, elles se font dans les couches les plus externes de la rétine et se confondent avec les hémorragies provenant de la choroïde. Il est rare de voir les hémorragies rétiniennes décoller l'hyaloïde ou envahir le corps vitré.

Les hémorragies de la rétine affectionnent deux régions principales, la région de la macula et la région équatoriale. Leur forme est en rapport avec leur siège dans l'épaisseur de la rétine ; celles qui se font le long des vaisseaux dans la couche des fibres nerveuses sont en flammèches, avec des bords striés, en rapport avec la disposition rayonnante des fibres nerveuses. Celles qui se produisent dans les couches externes de la rétine tendent à s'étaler en plaques.

L'apparition des apoplexies rétiniennes est quelquefois précédée d'éblouissements, de vertiges, mais l'invasion est brusque. Toutefois les troubles fonctionnels sont très différents suivant la région atteinte. Si c'est celle de la macula, la vision centrale est plus ou moins affaiblie, quelquefois abolie ; il y a un scotome central. Si les parties périphériques sont seules envahies, les troubles de la vision sont presque nuls, et il faut une étude très attentive du champ visuel pour y trouver quelques lacunes, à moins que l'hémorragie n'ait des dimensions exceptionnelles.

Dans le cas d'envahissement de la région maculaire, outre le scotome central, on a signalé de la métamorphopsie.

A l'*ophtalmoscope*, les hémorragies rétiniennes se reconnaissent à leur couleur d'un rouge plus ou moins sombre. Elles occupent le voisinage des vaisseaux, et ceux-ci sont souvent interrompus au niveau de la tache. La disposition en flammèche des taches est la plus fréquente ; elles ont alors de faibles dimensions, des bords striés. Elles sont plus ou moins nombreuses, souvent groupées dans une région. Les hémorragies en pointillé se voient surtout autour de la macula. Les grandes plaques paraissent plus fréquentes dans la région temporale. Un léger degré d'œdème rétinien existe parfois au voisinage des hémorragies.

Les hémorragies se résorbent lentement ; celles qui n'ont que de très petites dimensions peuvent disparaître en quelques jours ; pour les autres, il faut plusieurs semaines ou plusieurs mois. Les moins volumineuses disparaissent souvent sans laisser de traces. Habituellement il reste une tache blanche ou grisâtre, plus ou moins mélangée de pigment. La tache blanche résulte d'une dégénérescence scléreuse de la rétine au point où s'est faite l'hémorragie ou encore d'une transformation graisseuse. Lorsque l'hémorragie a été très éten-

due, on peut même voir se former de véritables cicatrices de tissu conjonctif sous forme de traînées ou de plaques blanches. Dans d'autres cas, la rétine subit consécutivement une atrophie complète.

Ces transformations des hémorragies rétiniennes peuvent être suivies à l'ophtalmoscope. On constate parallèlement une amélioration dans les troubles fonctionnels, mais les lacunes du champ visuel ne disparaissent complètement que dans des cas exceptionnels.

Le *diagnostic* des hémorragies rétiniennes est facile à faire avec l'ophtalmoscope. Elles se distinguent de celles de la choroïde par leur situation au voisinage des vaisseaux rétiniens qui sont souvent interrompus, tandis qu'ils passent intacts au-devant des hémorragies de la choroïde, dont les dimensions sont habituellement plus grandes et les contours plus nets. Toutefois, les hémorragies des couches les plus externes de la rétine présentent aussi ces caractères et se confondent avec celles de la choroïde.

Le *pronostic* des hémorragies est variable. Les récidives sont fréquentes; il se fait des poussées nouvelles d'apoplexies. Cependant la vision est rarement compromise d'une manière complète, sauf le cas où il survient ultérieurement une atrophie de la rétine.

Le *traitement* doit s'adresser surtout à la maladie générale qui a causé l'hémorragie. On prescrira le repos complet de l'organe, avec le bandeau compressif. L'ergotine, la pilocarpine en injections sous-cutanées ont été conseillées ainsi que le sublimé (de Wecker). Les saignées locales et les applications de ventouses à la tempe sont moins usitées qu'autrefois.

Le traitement général consiste, suivant les cas, à administrer les diurétiques, la digitale ou les toniques et les solutions acides. L'usage des eaux minérales purgatives est généralement indiqué.

2° Inflammations de la rétine. — Rétinites.

Les inflammations de la rétine ou *rétinites* se présentent sous des formes diverses, qui aujourd'hui sont le plus souvent rattachées à des maladies générales et facilement reconnaissables à des caractères propres. L'inflammation simple de la rétine, ou rétinite idiopathique, est au contraire mal connue. Anatomiquement elle peut être définie, mais, en clinique, on n'a que peu d'occasions de l'observer à l'état isolé.

Après avoir dit quelques mots de la rétinite simple, nous décrirons les diverses espèces de rétinites symptomatiques ou secondaires, les rétinites *syphilitique*, *albuminurique*, *diabétique* et *leucémique*, et en dernier lieu la rétinite *pigmentaire* qui peut être considérée comme une rétinite scléreuse.

1° *RÉTINITES SIMPLES*

D'après les descriptions des auteurs, on observerait la rétinite simple sous la forme *séreuse* et sous la forme *parenchymateuse*.

Rétinite séreuse. — On l'a désignée sous le nom d'œdème de la rétine. Cet œdème ne doit pas être confondu avec l'altération décrite par Iwanoff (*Archiv*

für Ophtalmologie, t. XV, chap. II, p. 88), dans laquelle il se forme dans la couche granuleuse externe de la rétine une série de kystes. Cette dégénérescence *cystoïde* de la rétine n'affecte pas la marche d'une inflammation; elle s'observe chez les vieillards et paraît se lier souvent au développement de la cataracte.

La rétinite séreuse affecte, au contraire, une allure inflammatoire. Elle se développerait quelquefois sous l'influence d'un refroidissement (rétinite rhumatismale), de la fatigue causée par un travail excessif des yeux dans des conditions défectueuses. Le plus souvent aucune cause n'est appréciable.

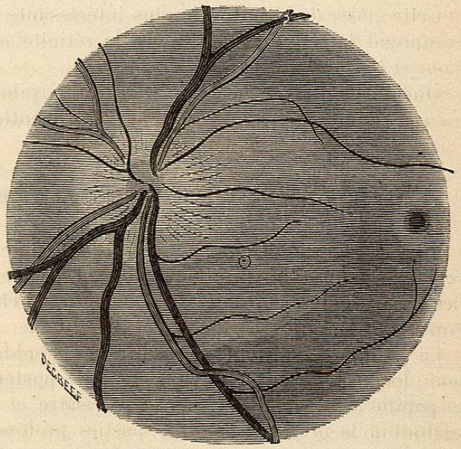

Fig. 136. — Rétinite séreuse.

On constate à l'ophtalmoscope une perte de transparence de la rétine attribuée à une transsudation séreuse. Ce trouble existe surtout autour de la papille dont les limites sont confuses et présentent des stries rayonnant dans la direction des fibres nerveuses. La macula apparaît avec une teinte rouge sombre. Les veines sont tortueuses, dilatées; les artères ne sont pas augmentées de volume et quelquefois même sont amincies. La papille est fortement hypérémiée. A mesure que l'on s'éloigne du pôle postérieur, la rétine recouvre sa transparence normale.

Les troubles fonctionnels consistent en un nuage répandu sur les objets environnants, avec rétrécissement du champ visuel et diminution de la vision centrale.

Ces troubles peuvent disparaître complètement à la longue, ou bien la rétinite devient parenchymateuse et les lésions s'aggravent.

Rétinite parenchymateuse. — On a décrit deux formes de rétinite parenchymateuse, la forme *diffuse* et la forme circonscrite ou *périvasculaire*. Dans la forme diffuse, il y a tendance à l'organisation de tissu conjonctif entre les éléments dissociés de la rétine. C'est dans la couche des fibres nerveuses que les lésions sont le plus marquées, et ces fibres finissent par être atrophiées par compression. Il se fait des exsudats à la surface de la rétine et quelquefois des excroissances condylomateuses (Iwanoff). On a signalé aussi des hémorragies. Toutes ces lésions semblent pouvoir être aujourd'hui rapportées soit à la rétinite albuminurique, soit à la rétinite syphilitique avec laquelle la rétinite parenchymateuse paraît avoir été souvent confondue.

Dans d'autres cas, la rétinite coexiste avec une inflammation de la choroïde et les lésions ne peuvent être distinguées soit à cause du trouble des milieux, soit parce qu'elles siègent dans les régions antérieures de l'œil.

Dans la forme périvasculaire, les lésions se localisent au pourtour des vais-