aussi les tumeurs de l'orbite indépendantes du nerf optique et ils précèdent l'atrophie terminale de la papille.

La *marche* de ces tumeurs est variable, et la durée de leur évolution est surtout en rapport avec leur nature. Comme elles sont généralement enlevées dès que leur présence est reconnue, on a rarement l'occasion de les suivre dans leur évolution complète. Jocqs indique qu'après avoir marché vite au début, elles ont de la tendance à rester ensuite stationnaires. Les limites les plus habituelles de la durée sont de deux à cinq ans. Chez quelques enfants, la durée a été réduite à moins d'un an. Dans un certain nombre de cas, elle a excédé cinq ans.

Pour le *diagnostic*, la conservation des mouvements du globe de l'œil a plus d'importance que la propulsion directe que de Graefe considérait presque comme pathognomonique. La précocité des troubles de la vision est le phénomène peut-être le plus caractéristique des tumeurs du nerf optique. Reconnaître qu'une tumeur siège sur le nerf optique est un diagnostic déjà délicat; en déterminer la nature est presque impossible. La rapidité du développement peut donner quelques indications; mais alors même que le néoplasme devient directement accessible à la palpation, les différences de consistance ne sont pas assez tranchées pour permettre d'en préciser la nature.

Le *pronostic* est grave, puisqu'il entraîne la perte de l'œil et que certaines tumeurs ont de la tendance à se propager par le nerf jusque dans le crâne. La récidive, en outre, s'observe assez fréquemment après l'ablation de la tumeur. Cependant, en raison de l'encapsulement habituel, la généralisation est exceptionnelle.

Le seul *traitement* est l'ablation. Elle entraîne à peu près forcément le sacrifice de l'œil, malgré le non-envahissement de celui-ci par le néoplasme. La conservation de l'organe gêne beaucoup l'extirpation de la tumeur et n'a aucun résultat pour la fonction. On ne doit pas hésiter à l'enlever. La section du nerf optique doit être faite, aussi loin que possible, au niveau même du trou optique. Si l'hémorragie est abondante, on parvient généralement à l'arrêter par l'emploi du thermo-cautère.

CHAPITRE XI

MALADIES AFFECTANT LE GLOBE OCULAIRE TOUT ENTIER

Dans ce chapitre, nous réunissons les affections qui portent sur le globe oculaire tout entier, ou que du moins il est difficile de localiser à une seule de ses parties.

Nous étudierons successivement : 1° le *glaucome*; 2° l'*ophtalmie sympathique*; 3° le *phlegmon* de l'œil; 4° l'*hydrophtalmie*; 5° le *cancer* de l'œil; 6° les *entozoaires*; 7° l'*atrophie* du globe de l'œil.

En terminant, nous décrirons l'*ablation* de l'organe devenu inutile ou dangereux et nous dirons quelques mots de la *prothèse* oculaire.

I

GLAUCOME

Cusco et Abadie, art. Glaucome du *Dict. de méd. et de chir. prat.*, t. XIV, p. 425. — Gayet, art. Glaucome du *Dict. des sc. méd*, 4e série, t. IX, p. 117. — Herm. Schmidt, art. Glaucome, *Handbuch der Augenheilkunde von Alfred Graefe und Theod. Saemisch*, Bd. V, p. 1, Leipzig, 1877. — Panas, Leçons sur les maladies inflammatoires des membranes internes de l'œil, p. 94. Paris, 1878. — De Wecker, Traité complet d'ophtalmologie, t. II, p. 608. — Traités généraux de Fuchs, Panas, Nimier et Despagnet, Truc et Valude.

La définition anatomique du glaucome ne peut être donnée, dans l'état actuel de nos connaissances. Cliniquement il doit être défini une affection caractérisée par l'augmentation de la pression intra-oculaire avec lésions atrophiques des membranes de l'œil et excavation mécanique de la papille du nerf optique.

L'idée que le glaucome est produit par une choroïdite séreuse a longtemps été admise. Mais elle est contredite par ce fait que l'on n'a jamais constaté de lésions inflammatoires de cette membrane et que l'évolution du glaucome peut se faire sans qu'à aucun moment se manifeste aucun signe d'inflammation. Il n'est pas douteux cependant que la choroïde ne soit la source principale de la sécrétion des liquides intra-oculaires; mais si la quantité de ces derniers se trouve augmentée dans le glaucome, l'hypersécrétion n'est pas de nature inflammatoire; elle se rapprocherait plutôt de celle qui cause les hydropisies des cavités séreuses. Nous verrons d'ailleurs, plus loin, qu'il n'est pas nécessaire de faire intervenir l'idée d'une hypersécrétion pour expliquer l'augmentation de la pression intra-oculaire. Un obstacle siégeant sur le trajet des voies normales d'excrétion suffit pour la produire, si, comme cela a lieu chez l'adulte et le vieillard, la sclérotique n'est pas susceptible de se laisser distendre. L'élasticité plus grande de la sclérotique de l'enfant le met à l'abri des accidents glaucomateux, et le laisse d'autre part exposé aux conséquences de l'hydrophtalmie.

Étiologie. — La fréquence des affections glaucomateuses d'après la statistique de Esmérian est d'un peu plus de 1 pour 100, par rapport à l'ensemble des affections oculaires. La proportion chez les hommes et chez les femmes est à peu près égale, contrairement à l'opinion commune qui admet la plus grande fréquence chez la femme. L'œil gauche n'est pas plus souvent atteint que l'œil droit. Les deux yeux sont affectés simultanément dans les trois quarts des cas.

La pigmentation de l'iris ne constitue pas une prédisposition. Mais de Wecker a signalé, après Benedikt et Rosas, la grande fréquence du glaucome chez les israélites, et l'hérédité joue un rôle incontestable dans sa production, surtout pour les formes inflammatoires.

L'influence de la goutte, admise par Beer, ainsi que celle de l'arthritisme et de l'athérome artériel, est aujourd'hui généralement acceptée.

C'est de cinquante à soixante-dix ans que le glaucome se montre le plus souvent; il est rare chez les jeunes sujets et presque inconnu chez les enfants. La forme la plus fréquente est la forme chronique inflammatoire; le glaucome aigu s'observe plus souvent chez la femme que chez l'homme.

On a signalé comme causes occasionnelles du glaucome les émotions, les

excès, l'insomnie, toutes les conditions qui influent sur la santé générale, mais seulement chez les individus prédisposés. Ed. Meyer dit avoir observé le glaucome à la suite de contusion de l'œil. Les névralgies du trijumeau ne sont pas une cause de glaucome.

L'état antérieur de l'œil mérite d'attirer l'attention. L'hypermétropie est habituelle dans les yeux atteints de glaucome et la myopie ne se rencontre qu'exceptionnellement dans le glaucome primitif.

Les affections de l'iris et de la choroïde sont celles qui déterminent ordinairement le glaucome secondaire. En première ligne il faut citer : l'iritis séreuse, les synéchies postérieures étendues ; l'irido-choroïdite qui succède chez les gens âgés à la discision ou à une plaie de la cristalloïde antérieure, à la luxation ou à l'abaissement du cristallin. Exceptionnellement on observe le glaucome à la suite de cicatrices ectatiques de la cornée, de kératite panneuse ou d'hémorragies rétiniennes. Il ne faut pas oublier que chez les individus prédisposés, l'instillation du collyre à l'atropine peut déterminer une attaque de glaucome.

Pathogénie. — Les anciens, frappés par l'aspect verdâtre que présentaient certains yeux atteints de glaucome, plaçaient dans le cristallin le siège de cette affection qu'ils ne savaient reconnaître qu'à sa dernière période. Au commencement du XVIIIe siècle, Maréchal et Brisseau localisèrent dans le corps vitré les lésions du glaucome. A une époque plus rapprochée de nous, Canstadt, Chelius (d'Heidelberg), admirent que le glaucome était le résultat d'une choroïdite, idée dont Sichel père s'est fait le défenseur en France.

Depuis la découverte de l'ophtalmoscope, les théories sur la pathogénie du glaucome ont eu une base à la fois clinique et anatomique. Il s'en faut malheureusement de beaucoup qu'on soit fixé sur la nature de cette affection, malgré le nombre de travaux qui ont été publiés.

La dureté que présente le globe oculaire a été pour la première fois signalée, il y a longtemps déjà, par Weller. Mais les conséquences que l'augmentation de tension intra-oculaire entraîne n'ont pas été reconnues par les premiers observateurs qui ont examiné le fond de l'œil à l'ophtalmoscope. Ed. Jæger, qui, en 1854, publia les premiers résultats de ses examens, admit que la papille du nerf optique fait une saillie à son entrée dans l'œil. De Graefe croyait aussi, dans les premières années, à l'existence de cette saillie. Ce sont les travaux de Förster et de Weber qui, en 1857, établirent l'existence de la dépression papillaire comme conséquence de l'augmentation de pression.

Depuis cette époque, l'augmentation de tension a toujours été considérée comme la caractéristique du glaucone, mais elle a été attribuée à des causes diverses. Les théories imaginées pour l'expliquer peuvent être rangées en deux groupes. Dans le premier, on admet que les enveloppes de l'œil se sont rétractées ; dans le second, qu'il y a augmentation des liquides intra-oculaires.

L'idée que la cause de la dureté de l'œil provient d'une rétraction inflammatoire de la sclérotique, a été émise par Cusco et développée dans la thèse de A. Pamard (*Du glaucome*. Paris, 1876) ; Coccius a soutenu une théorie analogue. Mais aujourd'hui on s'accorde à reconnaître que l'augmentation absolue ou relative des liquides intra-oculaires est la véritable cause des accidents. La sclérotique ne paraît jouer qu'un rôle passif en raison de son inextensibilité chez les sujets d'un certain âge.

Dans le second groupe des théories du glaucome, nous signalerons celles de

l'hypersécrétion inflammatoire, celle de l'hypersécrétion nerveuse, celle de l'obstacle à la filtration normale en dehors des enveloppes.

L'hypersécrétion des liquides par inflammation de la choroïde a été soutenue par Chelius, par Sichel. De Graefe l'admettait ; pour lui, le glaucome était le résultat d'une choroïdite séreuse. De Wecker, dans les premières éditions de son *Traité*, avait aussi adopté cette opinion. L'objection principale qu'on peut lui adresser, c'est que cette choroïdite ne se manifeste par aucun produit inflammatoire.

La théorie de l'hypersécrétion nerveuse, soutenue par Donders, évite ce reproche, en admettant une simple irritation des nerfs sécréteurs d'origine centrale ou périphérique. L'œil est assimilé à une glande et l'irritation de ses nerfs sécréteurs produit l'hypersécrétion des liquides. Mais la physiologie ne nous a pas encore suffisamment édifiés sur l'existence même de ces nerfs sécréteurs et sur leur origine. On les a tour à tour placés sous la dépendance du grand sympathique et du trijumeau. Il est bien difficile de croire que ce dernier nerf intervienne par ses rameaux ciliaires, puisqu'on ne voit pas le glaucome se développer à la suite des névralgies de ses branches.

Panas pense que les troubles de la circulation intra-oculaire sont primitifs et dépendent de lésions athéromateuses des vaisseaux, aussi bien que de troubles sous la dépendance du trijumeau ou du grand sympathique. Au début, il y aurait ischémie de l'artère centrale de la rétine et stase veineuse produisant l'exsudation de sérosité, d'où augmentation de la tension intra-oculaire. Cette théorie vasculaire mixte, développée par Picqué (*Archives d'ophtalmologie*, 1889, t. IX, p. 60), prend place à côté de la théorie purement nerveuse de Donders.

C'est à l'idée d'un obstacle à la filtration extérieure des liquides sécrétés, que se rattachent aujourd'hui la plupart des oculistes. Les travaux de Leber, de Knies, ont montré qu'à l'état normal les sécrétions de la membrane vasculaire de l'œil, après avoir traversé la rétine et le corps vitré, trouvent en avant une voie d'excrétion à travers le tissu trabéculaire péri-cornéen, au voisinage de l'insertion de l'iris. Tout changement survenu dans cette région et notamment le refoulement en avant du corps ciliaire et de la périphérie de l'iris (Priestley Smith), gêne cette filtration, d'où augmentation de la tension. Ce que n'explique pas cette théorie, ce sont, pour les cas de glaucome primitif, les causes des changements anatomiques survenus dans la région péri-cornéenne ; mais ce qu'elle a bien mis en évidence, c'est le défaut d'équilibre entre la sécrétion et l'excrétion des humeurs de l'œil, d'où découlent les principales indications thérapeutiques. Elle donne, en outre, mieux que les autres théories, l'explication des heureux effets de l'iridectomie et de la sclérotomie.

Anatomie pathologique. — On ne trouve pas dans le glaucome de lésions constantes auxquelles puissent être exclusivement rapportés les troubles fonctionnels observés. Mais il se produit, dans toutes les parties constituantes de l'œil, des altérations consécutives à l'augmentation de la pression intra-oculaire, altérations qui sont ordinairement de nature régressive.

La cornée présente une dissociation de sa couche épithéliale et souvent un œdème des couches sous-jacentes (Fuchs) qui expliquent la teinte louche observée pendant la vie. Exceptionnellement, on y a trouvé une dégénérescence graisseuse ou des dépôts calcaires.

La sclérotique subirait, d'après Cusco, un épaississement et une rétraction

qui expliqueraient l'augmentation de pression intra-oculaire. En réalité, on l'a trouvée plus souvent amincie, ectasiée même dans le segment postérieur. Coccius a signalé une dégénérescence de ses fibres et une atrophie des vaisseaux qui ne sont plus représentés que par des traînées de cellules graisseuses. Il a quelquefois, chez les goutteux, trouvé des dépôts de phosphates et d'urates calcaires.

L'iris a subi, dans les cas avancés, une atrophie évidente. Cette atrophie porte aussi sur le muscle ciliaire, ce qui explique la paralysie de l'accommodation dès le début du glaucome. La choroïde ne présente d'autres lésions qu'une atrophie plus ou moins marquée ; elle n'offre aucun signe d'inflammation, ce qui ne permet pas d'admettre que le glaucome soit une simple choroïdite séreuse.

Les lésions de la rétine sont aussi des lésions atrophiques. Quant à l'état de refoulement et d'excavation de la papille, il est la conséquence de l'augmentation de la pression intra-oculaire et entraîne à la longue l'atrophie du nerf.

Le corps vitré, intact au début, reste ordinairement transparent jusqu'à la fin, mais il peut subir une liquéfaction et même un retrait partiel par suite d'un décollement de la membrane hyaloïde, lorsque l'œil est arrivé à la période de phtisie glaucomateuse.

Le cristallin s'opacifie à un stade avancé de l'affection, mais les lésions de la cataracte glaucomateuse n'ont rien de spécial, malgré l'apparence particulière qu'elle présente.

Les lésions vasculaires méritent de fixer particulièrement l'attention. L'athérome artériel serait, d'après Panas, une des conditions habituelles de la production du glaucome. Les lésions des vaisseaux rétiniens ont été étudiées avec soin par Pagenstecher et Poncet (de Cluny), sur des yeux affectés de glaucome hémorragique. Poncet a vu des dilatations anévrysmales atteindre, en certains points, cinq à six fois le diamètre normal ; il a noté des dilatations variqueuses de la paroi devenue complètement amorphe et formée seulement par une membrane hyaline très mince. Pagenstecher a vu au contraire les parois, augmentées d'épaisseur, être le siège d'une dégénérescence graisseuse et oblitérer en partie le calibre des vaisseaux.

Symptomatologie. — Pour la description des symptômes du glaucome, on a généralement admis plusieurs formes dont les signes sont exposés séparément. C'est ainsi qu'on décrit un glaucome *aigu* et un glaucome *chronique*, l'un et et l'autre pouvant être *primitif* ou *secondaire*. Dans la variété chronique, on admet deux formes, l'une *simple*, l'autre *inflammatoire*, suivant la prédominance de tels ou tels symptômes.

Ces divisions répondent à des distinctions cliniques assurément justifiées, mais elles entraînent forcément des redites, et d'ailleurs les lignes de démarcation ne sont pas si nettes qu'on ne puisse voir ces différentes formes se succéder ou se confondre. En réalité, le glaucome est un, quelles que soient son origine et sa marche.

Nous décrirons dans la symptomatologie du glaucome deux périodes, l'une *prodromique*, l'autre de la maladie *confirmée*, la seconde ne succédant pas nécessairement à la première.

Dans le glaucome confirmé, nous admettons une forme aiguë et une forme chronique susceptibles de se combiner et de se continuer, la forme chronique présentant elle-même deux variétés, l'une *simple*, l'autre *inflammatoire*.

Période prodromique. — Les troubles qui caractérisent la période prodromique du glaucome ne conduisent pas nécessairement aux lésions de la maladie confirmée et se reproduisent souvent pendant de longues années à des intervalles variables, constituant ainsi une forme spéciale de la maladie qui a reçu le nom assez impropre de *glaucome prodromique*.

Ces troubles du début sont presque exclusivement fonctionnels ; ils sont occasionnés par la fatigue, les excès, et disparaissent après quelques heures ou quelques jours, sans que leur retour ait rien de périodique.

Le premier signe qui attire l'attention du malade est le trouble de la vision ; il voit les objets comme à travers un nuage de *fumée*, un brouillard ; ce phénomène est plus accentué dans une demi-obscurité qu'au grand jour. L'acuité visuelle est à peu près intacte. En même temps la flamme des corps lumineux paraît entourée de cercles irisés concentriques qui s'étendent parfois à une assez grande distance.

A ce moment, si l'on palpe le globe oculaire, on le trouve plus dur qu'à l'état normal, mais après l'attaque il revient à sa consistance habituelle. L'appréciation de la tension oculaire exige une certaine délicatesse de toucher que donne seule la pratique.

L'apparence de l'œil est à peine modifiée pendant la durée des troubles prodromiques ; la cornée paraît seulement un peu trouble ; elle a un reflet grisâtre, dû à une altération légère de la couche épithéliale. L'humeur aqueuse reste limpide.

Si l'on pratique l'examen ophtalmoscopique, la seule altération qu'on constate est la production du pouls artériel visible sur les branches de l'artère centrale de la rétine et la congestion des branches veineuses correspondantes. Ces phénomènes disparaissent en même temps que les troubles de la vision.

Période du glaucome confirmé. — Si le glaucome ne s'arrête pas à cette première période, caractérisée par les troubles visuels se reproduisant à intervalles variables, il passe à la période confirmée et revêt deux formes différentes : la forme chronique simple et la forme chronique irritative appelée aussi inflammatoire.

a. *Forme chronique simple.* — Dans cette forme, le glaucome suit une marche uniformément progressive, sans poussée, et les lésions s'accentuent surtout dans le segment postérieur de l'œil. Le glaucome simple se montre assez souvent d'emblée. Il se traduit par des troubles *fonctionnels* et des signes *objectifs*.

Les troubles fonctionnels sont l'*anesthésie de la cornée*, la *réduction* ou l'abolition de l'*accommodation* et la *diminution du champ visuel*. Les signes objectifs consistent dans l'*augmentation de la tension oculaire* et l'*excavation de la papille* du nerf optique.

L'anesthésie de la cornée se reconnaît en touchant cette membrane avec l'extrémité d'un stylet ou d'un corps mousse ; cet attouchement ne détermine aucun mouvement réflexe des paupières.

La diminution du pouvoir accommodateur se traduit par les signes d'une presbytie survenue brusquement. Les sujets ne peuvent plus voir nettement les objets à courte distance sans l'emploi de verres convexes, lorsqu'ils sont emmétropes ; s'ils faisaient déjà usage de lunettes, ils sont obligés de changer le numéro des verres.

La diminution du champ visuel qui traduit une anesthésie rétinienne commençante, se constate surtout *du côté nasal*, en bas et en dedans (figure 145). Il est exceptionnel de voir le champ visuel se rétrécir d'abord du côté temporal, dans le glaucome. L'acuité visuelle centrale reste bonne pendant longtemps; mais, à la fin, lorsque le rétrécissement du champ visuel s'est fait progressivement jusqu'au voisinage de la macula, l'acuité centrale disparaît dès que celle-ci est atteinte, et l'abolition complète de la vision survient souvent brusquement. Lorsque la cécité est déclarée, le glaucome est dit *absolu*. La détermination du champ visuel a de l'importance pour le diagnostic du glaucome simple. On constate, en effet, que dans cette affection, le champ visuel des couleurs se rétrécit en même temps que celui de la lumière blanche, et concentriquement avec lui. Dans l'atrophie de la papille du nerf optique, on trouve toujours le champ des couleurs, notamment du vert, plus rétréci que celui de la lumière blanche.

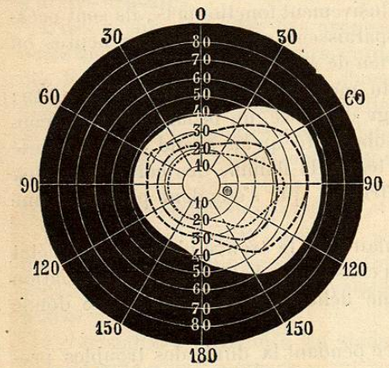

Fig. 145. — Champ visuel glaucomateux.

- - - - - - - - - - - Bleu.
- . - . - . - . - . - Rouge.
. . . . . Vert.

L'augmentation de la tension oculaire est généralement plus accentuée que dans la période prodromique. Elle se constate de la même façon par le toucher, mais elle se traduit en outre par un signe nouveau, visible seulement à l'ophtalmoscope, l'*excavation de la papille*.

L'excavation de la papille résulte du refoulement de l'extrémité du nerf optique à son entrée dans l'œil, par la pression accrue des humeurs. Cette excavation diffère de l'excavation physiologique qu'on rencontre quelquefois, en ce qu'elle est totale et abrupte sur ses bords. C'est par le trajet des vaisseaux à ce niveau, au point où ils émergent de la papille, que l'excavation de celle-ci peut être bien appréciée. On voit, en effet, les branches de l'artère et de la veine centrale de la rétine former un coude brusque au moment où ils passent de la papille sur la portion de la rétine doublée de la choroïde. Au niveau de ce coude, les veines notamment sont élargies par aplatissement.

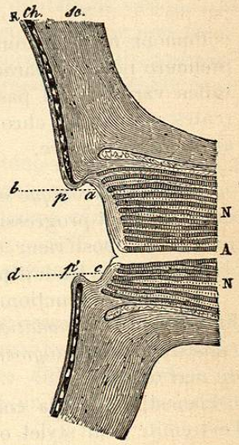

Fig. 146. — Coupe schématique d'une excavation du nerf optique.

Les vaisseaux étant situés sur deux plans différents, lorsqu'on les examine sur la papille ou au delà de celle-ci, ne sont pas perçus simultanément d'une manière nette. Dans les cas d'excavation profonde, la différence de niveau peut atteindre 2 millimètres et, dans l'examen à l'image droite, nécessaire pour bien percevoir les détails, il faut changer les lentilles de l'ophtalmoscope pour percevoir successivement la lame criblée et

les vaisseaux au delà des limites de la papille. Trois dioptries, en plus ou en moins correspondent approximativement à une différence de niveau de 1 millimètre.

Autour de la papille, on remarque une zone claire, qui a reçu le nom de halo glaucomateux ou d'aréole glaucomateuse, et qui répond à une atrophie de la choroïde au pourtour de l'insertion du nerf optique. On constate aussi que les branches des vaisseaux rétiniens sont plus ou moins refoulées dans la moitié nasale de la papille.

Ces détails ne se voient bien que dans les cas où l'excavation de la papille est très prononcée. Elle prend alors une teinte bleuâtre qui indique l'existence d'une atrophie du nerf.

Dans beaucoup de cas, l'excavation est très peu marquée, et il faut un examen attentif pour constater une légère inflexion des vaisseaux sur les limites de la papille.

On observe généralement aussi, à l'ophtalmoscope, le phénomène du *pouls artériel*. Les battements de l'artère centrale de la rétine à son point d'émergence, s'ils ne se produisent pas spontanément, sont, du moins, provoqués par la plus légère pression exercée sur le globe de l'œil pendant l'examen.

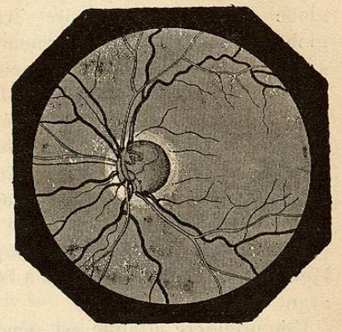

Fig. 147. — Excavation glaucomateuse.

La durée du glaucome chronique simple est variable. Le plus souvent, elle comprend plusieurs années; les deux yeux sont successivement atteints et la vue se perd peu à peu. Dans un certain nombre de cas, le glaucome chronique simple prend les caractères du glaucome irritatif ou inflammatoire. Exceptionnellement, on voit survenir dans le cours du glaucome simple une attaque de glaucome *aigu* ou *foudroyant*.

b. *Forme chronique inflammatoire.* — Le glaucome chronique à forme *inflammatoire* ou *irritative* de de Wecker, qui se refuse à voir dans ses manifestations les signes d'une inflammation véritable, est caractérisé par ce fait que les lésions portent surtout sur le segment antérieur de l'œil. On observe, en effet, dans cette forme, une injection périkératique, avec dilatation et varicosités des veines conjonctivales, phénomène qui manque dans le glaucome chronique simple. La cornée est plus dépolie, plus insensible, et l'humeur aqueuse semble trouble. La pupille présente une dilatation plus considérable; elle est immobile; le cristallin repousse en avant l'iris dont le tissu, vers la fin, offre les signes d'une atrophie complète.

Les autres signes sont ceux que nous avons déjà décrits.

La forme inflammatoire du glaucome succède à la forme simple dans un certain nombre de cas. Souvent aussi elle débute d'emblée, et les deux yeux se prennent simultanément ou à quelque temps d'intervalle. Dans la forme inflammatoire, plus souvent que dans la forme chronique simple, on observe l'attaque de glaucome aigu qui, après des douleurs péri-orbitaires prémonitoires, peut prendre la forme foudroyante et se terminer en peu d'heures par la perte complète de toute vision (*glaucome absolu*).