sus-orbitaire, à la tempe, à la mâchoire supérieure, dans toutes les parties innervées par les branches du trijumeau. Le malade accuse parfois des sensations lumineuses sous forme de flammes, d'éclairs. Vers la fin, la vision est tout à fait abolie.

En même temps on observe des phénomènes généraux, mais ceux-ci dépendent souvent de la maladie principale, dont le phlegmon de l'œil n'est qu'une complication. Néanmoins, la sécheresse de la langue, l'élévation de la température, les frissons, le délire même, peuvent être le résultat du développement du phlegmon oculaire.

La *terminaison* par perforation de l'enveloppe oculaire est la règle. C'est presque toujours la cornée qui s'ulcère et livre passage au pus, rarement la sclérotique. Cette perforation se produit parfois au bout de quelques jours; plus souvent elle demande une à deux semaines. Elle est suivie d'une détente remarquable et d'une cessation complète des douleurs. Dans quelques cas, cependant, on voit la perforation se fermer momentanément et les douleurs reparaître.

A partir du moment où s'est faite la perforation, après l'évacuation du corps vitré infiltré de pus et quelquefois du cristallin opaque, on voit l'œil s'atrophier. Plus tard, il ne constitue plus qu'un moignon irrégulier, du volume d'une noisette, absolument impropre à toute perception lumineuse, mais gardant encore ses mouvements par suite de la conservation des insertions musculaires. Chez les sujets encore jeunes, l'atrophie de l'œil est accompagnée d'un arrêt de développement et d'un rétrécissement ultérieur de la cavité orbitaire.

Diagnostic. — Le phlegmon de l'œil peut être confondu avec le phlegmon de l'orbite ou la phlébite de la veine ophtalmique. Ce qui domine, dans ces deux dernières affections, c'est l'exophtalmie, souvent très prononcée. Le phlegmon de l'œil ne s'accompagne, au contraire, que d'une protrusion médiocre du globe, dont les mouvements sont, en outre, beaucoup moins gênés que dans le phlegmon orbitaire. On reconnaît aussi, facilement, que les milieux de l'œil ont conservé leur transparence, malgré la vivacité des phénomènes inflammatoires développés du côté de la conjonctive et des paupières.

L'ophtalmie purulente ne sera pas confondue avec le phlegmon de l'œil qui la complique parfois. L'abondance de la sécrétion purulente distingue, dès le début, la première de ces deux affections, et la perforation de la cornée qui en est le résultat trop fréquent n'entraîne pas l'évacuation de tout le contenu de l'œil et l'atrophie consécutive, lorsque la panophtalmite n'est pas venue s'ajouter à la conjonctivite purulente.

Pronostic. — La gravité du *pronostic* du phlegmon oculaire résulte de la description qui vient d'en être faite. La terminaison naturelle de cette affection est la perte de l'organe et le traitement n'a que bien rarement une influence favorable sur son évolution. La propagation du phlegmon oculaire au tissu rétro-orbitaire, le développement d'une phlébite de la veine ophtalmique et d'une méningite, ajoutent encore à la gravité du pronostic, ces complications pouvant entraîner la mort du malade.

Traitement. — Les applications permanentes de glace sur les paupières, les scarifications de la conjonctive, les lavages antiseptiques, les onctions d'onguent mercuriel belladoné au pourtour de l'orbite, modèrent au début la violence de l'inflammation extérieure, sans avoir d'action certaine sur la marche de la maladie.

On doit peu compter sur l'efficacité du calomel donné à l'intérieur, pour amener rapidement la salivation. On donnera la préférence aux injections sous-conjonctivales d'un sel hydrargyrique largement pratiquées. On peut injecter, dans ces cas, une demi-seringue de Pravaz d'une solution de cyanure à 1 pour 2000.

On cherchera en même temps à diminuer la violence des douleurs par des injections de morphine, et l'on donnera le sulfate de quinine à haute dose contre l'infection générale.

Dès que le pus apparaîtra dans la chambre antérieure, on fera une ponction de la cornée, et s'il y a des signes de suppuration du corps vitré, un large débridement de la sclérotique.

Cette intervention évitera rarement, d'ailleurs, l'énucléation ultérieure du globe de l'œil. Mieux vaut alors la pratiquer immédiatement. Avec les grands lavages antiseptiques et l'emploi de l'iodoforme, on n'a plus à craindre la propagation du phlegmon au tissu cellulaire de l'orbite. Dès que l'œil est totalement envahi par la suppuration, il faut donc ne pas hésiter à l'enlever par la méthode de Bonnet. On évite ainsi au patient des douleurs prolongées et l'on abrège beaucoup la durée de la maladie. L'exentération du globe oculaire a aussi été pratiquée dans le même but, mais n'a pas d'avantages sur l'énucléation.

IV

HYDROPHTALMIE

La distension régulière des enveloppes du globe oculaire par augmentation du volume de ses milieux constitue l'*hydrophtalmie*. Les cas où l'œil prend un volume assez considérable pour causer une difformité très choquante et être difficilement recouvert par les paupières, sont désignés par l'expression de *buphtalmie* (œil de bœuf).

L'hydrophtalmie est parfois congénitale et résulte d'une irido-choroïdite intra-utérine. Elle ne se développe que chez les sujets jeunes et les enfants. Elle est *spontanée* ou *traumatique*. L'hydrophtalmie spontanée, d'après Abadie, doit être considérée comme de nature glaucomateuse; c'est le glaucome des enfants. Lorsqu'elle succède à une plaie scléro-cornéenne ayant produit un enclavement de l'iris, elle résulte de l'hypersécrétion des liquides intra-oculaires sous l'influence du tiraillement de la cicatrice irienne. La sclérotique chez les enfants peut, en effet, se laisser distendre régulièrement, d'où le volume exagéré de l'œil. Chez l'adulte et le vieillard, la sclérotique résiste et les lésions consécutives sont différentes.

L'hydrophtalmie se manifeste par l'augmentation des dimensions de la cornée. La chambre antérieure devient plus profonde; l'iris n'est pas modifié tout d'abord dans sa couleur, mais la pupille, un peu dilatée, réagit lentement sous l'action de la lumière. En même temps l'amincissement de la sclérotique au pourtour de la cornée donne à cette membrane une coloration bleuâtre qui s'accentue progressivement jusqu'à la teinte noirâtre. La cornée devient alors nuageuse; l'iris tiraillé à sa périphérie se décolore; la pupille se dilate et reste immobile. A mesure que les lésions s'accentuent et que le volume de l'œil augmente, il se produit des troubles plus profonds; le cristallin est souvent opacifié ou luxé

par suite de la rupture de la zone de Zinn distendue. Il se fait des décollements de la rétine; le corps vitré se trouble; des hémorragies intra-oculaires se produisent.

La tension oculaire est augmentée, comme on peut le constater par le toucher. L'œil se meut plus difficilement; les paupières ne le recouvrent plus qu'avec peine. La paupière inférieure étant repoussée en avant et en bas, la déviation des points lacrymaux amène du larmoiement.

La vision est altérée dès le début. De l'allongement antéro-postérieur de l'œil résulte de la myopie souvent compliquée d'astigmatisme. Plus tard, le trouble de la cornée, la diminution de la sensibilité rétinienne, déterminent une

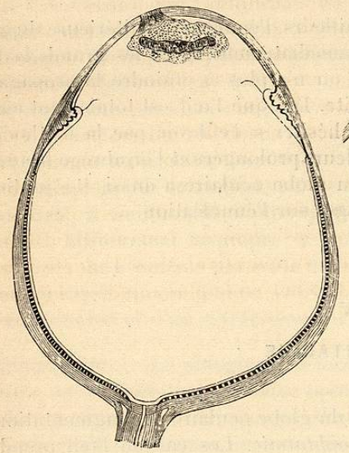

Fig. 150. — Hydrophtalmie avec ectasie portant sur le segment postérieur.

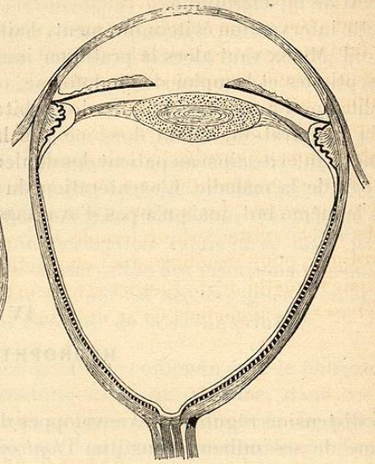

Fig. 151. — Hydrophtalmie avec ectasie portant sur le segment antérieur.

amblyopie marquée. Enfin, si la rétine se décolle, si le cristallin se déplace et s'opacifie, la vision est à peu près abolie.

Malgré les dimensions considérables que prend le globe de l'œil, dans l'hydrophtalmie, l'amincissement de la sclérotique n'entraîne pas la rupture, et, à partir d'un certain moment, l'œil cesse de s'accroître en volume.

Dans l'hydrophtalmie spontanée, tous ces phénomènes s'accomplissent lentement, progressivement et sans douleurs. Dans l'hydrophtalmie succédant à un traumatisme, il est assez fréquent d'observer des douleurs et de voir la tension oculaire augmenter brusquement. Ce sont de véritables attaques glaucomateuses qui se produisent. On observe aussi, dans ces cas, un retentissement sympathique sur l'œil opposé.

Le *diagnostic* de l'hydrophtalmie doit être fait avec l'exophtalmie et le kératoglobe ou cornée globuleuse.

Dans l'hydrophtalmie, il y a augmentation réelle du volume de l'œil, et lorsqu'on fait diriger l'œil fortement en dedans, on apprécie bien à travers la fente palpébrale l'accroissement des dimensions antéro-postérieures. Dans l'exophtalmie, l'augmentation des diamètres n'est qu'apparente, et le plan tangent au sommet de la cornée est reporté en avant; il n'y a pas non plus cette coloration bleuâtre de la sclérotique qui caractérise l'hydrophtalmie.

La cornée globuleuse présente une transparence parfaite et la saillie qu'elle forme est séparée par un angle rentrant manifeste de la surface scléroticale. Dans l'hydrophtalmie, cet angle rentrant n'existe pas; la sclérotique et la cornée se continuent sans ligne de démarcation. L'iris et la pupille ont en outre leur aspect et leur mobilité habituels dans le kératoglobe.

Le *pronostic* de l'hydrophtalmie est grave. Cette affection ne rétrocède pas spontanément et ne s'arrête dans son développement que lorsque l'œil a subi une désorganisation complète qui le rend impropre à la vision.

Les ponctions répétées de la chambre antérieure avec application du bandeau compressif ne donnent généralement que des résultats temporaires.

L'iridectomie, dans quelques cas, a réussi à enrayer la maladie. Elle doit donc être tentée, mais elle présente souvent des difficultés particulières d'exécution. On a à craindre surtout la luxation du cristallin et l'issue du corps vitré résultant de la rupture fréquente de la zone de Zinn.

Lorsque tout espoir de rendre un peu de vision à l'œil est perdu, et qu'il constitue une difformité très choquante, on peut chercher à en amener l'atrophie. Bonnet a réussi dans un cas à l'obtenir par l'injection de quelques gouttes de teinture d'iode. Ce moyen, qui a été utilisé pour le traitement des décollements de la rétine, est préférable aux sétons dont on traversait autrefois la sclérotique pour produire une choroïdite suppurative. Mais l'énucléation de l'œil par la méthode de Bonnet est encore le moyen le plus rapide et le plus sûr de débarrasser le malade de sa difformité.

V

CANCER DE L'ŒIL

Bien qu'à propos des affections de la conjonctive, de la choroïde et de la rétine, les tumeurs malignes naissant de ces membranes aient été déjà décrites, nous pensons devoir présenter quelques considérations sur ce qu'on désignait autrefois sous le nom de cancer de l'œil sans attacher à cette expression l'idée d'une localisation anatomique spéciale.

Les tumeurs malignes doivent être distinguées suivant qu'elles naissent du segment antérieur de l'œil ou du segment postérieur. Les premières sont d'emblée appréciables à certains signes extérieurs; les secondes ne se révèlent que tardivement.

a. Tumeurs de l'hémisphère antérieur. — Nous avons vu que le cancer primitif de la cornée était extrêmement rare. On en cite un fait douteux de Stellwag von Carion, et Galezowski en a publié un avec examen de Cornil et Ranvier. Lagrange (*Arch. d'ophtalm.*, juillet 1884) et Panas admettent que le développement du cancer dans cette région a toujours lieu aux dépens de la conjonctive, sous forme d'épithélioma et de mélano-sarcome. Le mélanosarcome de la conjonctive naît habituellement au voisinage du limbe sclérocornéen, quelquefois au niveau des culs-de-sac; il offre cette particularité de présenter souvent un pédicule. La tumeur s'étale quelquefois au-devant de la cornée, et il faut la déplacer avec un stylet pour constater qu'elle n'est pas

implantée sur cette membrane. Ces tumeurs envahissent la sclérotique et, si elles ne sont pas enlevées à temps ou si elles récidivent, elles arrivent à perforer l'œil et à envahir les parties voisines de l'orbite.

L'iris, comme la cornée, n'est le siège primitif de tumeurs malignes que dans des cas tout à fait exceptionnels.

b. Tumeurs de l'hémisphère postérieur. — Elles se développent aux dépens de la choroïde, de la rétine ou du nerf optique. Les tumeurs de la choroïde précédemment étudiées sont presque toujours des *sarcomes*, en particulier des mélano-sarcomes; elles se voient surtout chez l'adulte. Les tumeurs de la rétine sont presque toujours des *gliomes*, et on ne les observe guère que chez les enfants.

Ces tumeurs, au début, ne sont pas appréciables extérieurement. Au point de vue de la *marche*, on peut y distinguer trois périodes : dans la première, la tumeur prend naissance au fond de l'œil et ne se manifeste que par des troubles fonctionnels de la vision; dans la seconde, elle donne lieu à des signes d'irritation glaucomateuse et déforme déjà le segment antérieur de l'œil; dans la troisième, elle apparaît au dehors par rupture des enveloppes.

A ces trois périodes on en ajoute quelquefois une quatrième : c'est celle de la généralisation de la tumeur et de l'apparition de néoplasmes secondaires.

L'évolution de ces tumeurs est généralement assez rapide. Brière, analysant 50 cas de tumeurs sarcomateuses, a trouvé comme durée une moyenne de deux à trois ans. La marche du gliome de la rétine, propre aux enfants, est plus rapide.

Pour le *diagnostic*, nous renvoyons à ce que nous avons dit à propos des tumeurs de la choroïde et de la rétine.

Nous indiquerons seulement ici les caractères les plus importants qui permettent de reconnaître l'existence d'une tumeur maligne d'origine intra-oculaire.

A la *première période* on constate des troubles fonctionnels, consistant surtout dans des lacunes plus ou moins étendues du champ visuel. Beer a indiqué aussi l'apparence particulière que présente la pupille. Elle a un reflet bleuâtre ou verdâtre qu'il désignait sous le nom d'*œil de chat amaurotique*. Cette apparence dépend en général d'une projection de la rétine soulevée par la tumeur. On observe souvent aussi, dès cette période, quelques varicosités des veines sous-conjonctivales, dénotant un embarras de la circulation des membranes profondes. L'ophtalmoscope permet de reconnaître l'existence d'une saillie plus ou moins volumineuse généralement jaunâtre. La présence d'une vascularisation propre de cette saillie, sur laquelle ont insisté Becker, Sichel, Brière, permet de distinguer la tumeur du simple décollement rétinien.

La *seconde période* est caractérisée par l'augmentation de la tension intra-oculaire avec les phénomènes glaucomateux qu'elle entraîne, les douleurs ciliaires, l'injection périkératique, la diminution considérable de l'acuité visuelle. L'iris est propulsé en avant, la pupille dilatée; la cornée insensible a perdu en partie sa transparence; le cristallin est opacifié et présente une teinte gris-verdâtre particulière. Bientôt la cécité est complète. En même temps se manifestent de véritables accès douloureux de glaucome aigu, qui ne cessent que lorsque la tumeur a perforé la coque oculaire.

Avant la *troisième période* ou période d'apparition de la tumeur à l'extérieur, une certaine déformation du segment antérieur de l'œil permettait le plus souvent de reconnaître le point menacé de perforation. Lorsque la rupture de la sclérotique ou de la cornée a eu lieu, le néoplasme prend rapidement un grand développement; il s'échappe au dehors sous forme d'une tumeur fongueuse, ulcérée, qui écarte les paupières et sécrète un liquide sanieux. Les paupières elles-mêmes sont distendues, sillonnées de grosses veines; elles deviennent bientôt insuffisantes pour recouvrir la tumeur et se renversent à sa base. Les ganglions pré-auriculaires et sous-maxillaires s'engorgent lorsque les paupières sont elles-mêmes envahies par le néoplasme. L'aspect présenté par la région malade est alors véritablement hideux.

Dans une *quatrième* et *dernière période*, on voit se produire la généralisation de la tumeur dans les viscères, en même temps que la destruction des parties molles et des parois osseuses de l'orbite se poursuit.

La généralisation aux viscères a été observée aussi à une époque beaucoup plus rapprochée du début, dès la seconde période, dans quelques cas.

La mort survient soit par cachexie, soit par le fait d'une hémorragie ou d'une méningite.

Le *pronostic* des tumeurs malignes de l'œil est, comme on le voit, d'une extrême gravité, puisqu'elles entraînent non seulement la perte complète de l'organe, mais compromettent la vie de l'individu.

Le *traitement* consiste dans l'énucléation de l'œil aussi hâtive que possible. Dès que le diagnostic est porté, il ne faut pas hésiter à sacrifier l'organe alors même que la vision n'est pas encore compromise d'une façon grave. C'est à ce prix seulement qu'on a quelques chances d'éviter la récidive. Si la tumeur a déjà rompu les enveloppes de l'œil, à l'énucléation il faut ajouter l'ablation de toutes les parties molles de l'orbite et, au besoin, la rugination du périoste, comme nous l'avons dit à propos des sarcomes de la choroïde.

VI

PARASITES DE L'ŒIL — OPHTALMOZOAIRES

La filaire de Médine aurait, dit-on, été observée sur l'œil humain dans les régions intertropicales. Elle aurait été vue dans la chambre antérieure, dans le corps vitré et jusque dans le cristallin. Cependant les observations ne sont pas à l'abri de toute objection. Chez le cheval, au contraire, elle paraît assez fréquente. On a signalé encore, mais tout à fait exceptionnellement, le développement, dans l'œil humain, de monostomes et de distomes.

Le seul entozoaire que l'on ait eu fréquemment l'occasion d'étudier est le cysticerque du tænia solium (*Cysticercus cellulosæ*). Il se développe sous la conjonctive, dans la chambre antérieure ou dans le corps vitré.

Nous avons donné les principaux caractères du cysticerque *sous-conjonctival*; nous renvoyons au chapitre des affections de la conjonctive pour ce qui le concerne (voy. p. 117).

La description des cysticerques *intra-oculaires* a été faite également à propos des maladies de la chambre antérieure (voy. p. 177) et de celles du corps vitré (voy. p. 225).

[*E. DELENS.*

VII

ATROPHIE DU GLOBE DE L'ŒIL

L'*atrophie* de l'œil, encore appelée *phtisie oculaire*, *ophtalmomalacie*, est caractérisée par le ramollissement avec diminution de volume du globe. C'est un état toujours consécutif à une autre affection, bien que de Graefe ait décrit, sous le nom de *phtisie transitoire*, une forme curable que les autres observateurs n'ont pas rencontrée depuis.

C'est à la suite des inflammations du tractus uvéal, des cyclites, des irido-choroïdites que l'on observe l'atrophie oculaire. Elle est la terminaison habituelle de la choroïdite suppurative, de la panophtalmite, quelle qu'en soit la cause; mais elle s'observe surtout à la suite de la pénétration des corps étrangers dans l'œil. Les blessures de la région ciliaire en sont une cause particulièrement fréquente.

L'*anatomie pathologique* a montré que les déformations de l'atrophie portent surtout sur l'hémisphère antérieur, quoique les lésions envahissent tous les milieux et toutes les membranes. La sclérotique cependant souffre peu et ne présente qu'un simple épaississement; la cornée est diminuée dans ses dimensions; la membrane de Descemet est plissée, mais, malgré l'apparence de stries et de tractus opaques dans l'épaisseur de la cornée, on ne constate pas de tissu cicatriciel, ni d'infiltration véritable. La chambre antérieure n'existe plus; l'iris est atrophié, doublé de dépôts pseudo-membraneux. La rétine est décollée, plissée, disposée en entonnoir autour du corps vitré, et a pu être comparée au calice des convolvulacées ou à un parapluie fermé. Un liquide brunâtre ou jaunâtre la sépare de la choroïde; on retrouve, dans ce liquide, les éléments altérés du sang et des cristaux de cholestérine; ce sont des résidus d'hémorragies anciennes. La choroïde est épaissie, devenue fibreuse ou calcaire; elle forme quelquefois comme une véritable coque oculaire sous-jacente à la sclérotique, et dans quelques cas, elle devient le siège d'une ossification véritable avec production de corpuscules osseux.

Le signe capital de l'atrophie est la diminution de la tension intra-oculaire, au début. Elle est appréciable au toucher et souvent très prononcée; elle mérite alors d'être exprimée par la notation T — 3 de Bowmann. Il peut, du reste, y avoir des oscillations dans la diminution de la tension suivant le moment où on l'observe.

Bientôt on note une diminution dans les diamètres de la cornée, qui se rapetisse. Le diamètre vertical est celui qui diminue le plus. Puis la cornée subit un plissement et perd une partie de sa transparence. Bientôt, la diminution de volume du globe devient appréciable; il tend à prendre, sous l'action de la pression des muscles droits, une forme *cuboïde*. Des sillons se creusent au niveau des insertions de ces muscles, et entre elles la sclérotique est plus saillante. Ces sillons se prolongent à la longue sur la cornée et y déterminent, au bout d'un certain temps, la production de deux stries blanchâtres, l'une verticale, l'autre horizontale, se croisant au centre de la cornée, où elles forment par leur intersection une tache opaque et blanche. Dans l'intervalle de ces bandelettes, la cornée présente un plissement et des stries plus ou moins opaques; mais, en

réalité, son tissu n'a pas subi une altération véritable de structure. Le plissement de la membrane est la principale cause de ce défaut de transparence.

A la dernière période, la réduction du volume de l'œil est telle qu'il ne forme plus qu'un petit moignon irrégulier, soumis encore aux contractions des muscles de l'œil. Il est alors devenu dur, de mou qu'il était au début. La fente palpébrale se resserre transversalement; les cartilages tarses se déforment et il y a tendance à l'entropion. Si le sujet est jeune, la cavité orbitaire ne se développe pas normalement et subit même un mouvement de retrait.

Outre la perte progressive de la vision qui accompagne l'atrophie oculaire, on constate certains troubles subjectifs jusqu'au moment où l'atrophie est devenue complète et la cécité absolue. Ce sont des douleurs ciliaires plus ou moins vives, accompagnées souvent de sensibilité à la lumière (photophobie), ou de sensations lumineuses (photopsie). Ces douleurs sont quelquefois nocturnes. La pression les réveille, surtout si l'atrophie résulte de la présence d'un corps étranger dans l'œil.

La *marche* de l'atrophie est lente et tous les changements indiqués ne s'accomplissent ordinairement qu'au bout de plusieurs années. Pendant ce temps, il est fréquent de voir survenir des poussées inflammatoires, surtout lorsqu'il y a un corps étranger dans l'œil. A. Sichel a observé ce fait vingt-trois ans après la pénétration du corps étranger.

L'ophtalmie sympathique est une complication également fréquente, lorsqu'il existe soit un corps étranger, soit une ossification de la choroïde. A. Sichel a vu l'ophtalmie sympathique se montrer trente-sept ans après une blessure de la région ciliaire qui avait déterminé l'atrophie d'un des yeux.

Une fois qne le ramollissement atrophique de l'œil a été constaté, on ne peut plus espérer de retour à un état normal. C'est dire toute la gravité du pronostic. A. de Graefe a cependant décrit une phtisie transitoire et curable, mais de Wecker et la plupart des ophtalmologistes disent ne l'avoir jamais observée.

Le *traitement* de l'atrophie se réduit à parer aux accidents inflammatoires et douloureux qui se montrent dans le cours de l'affection. L'extraction des corps étrangers, même lorsqu'ils ne sont reconnus que tardivement, doit être faite en vue d'éviter l'ophtalmie sympathique. Dans ce cas encore, l'énucléation de l'œil atrophié mérite la préférence. Si l'on ne se décide pas à pratiquer cette énucléation, on ne doit permettre au malade de porter un œil de verre que lorsque le moignon oculaire ne présente plus depuis longtemps aucun signe d'irritabilité ni d'inflammation.

APPENDICE

DE L'EXTIRPATION DU GLOBE OCULAIRE

a. Énucléation. — L'extirpation du globe oculaire ou *énucléation* est indiquée toutes les fois que cet organe devenu complètement impropre à la vision constitue une difformité choquante. Elle est encore indiquée lorsqu'une tumeur ou la suppuration l'a envahi dans sa totalité. Enfin, dans certains cas, l'énucléation est le seul moyen de préserver le patient d'une ophtalmie sympathique.

Bonnet a le premier décrit une méthode simple d'extirpation de l'œil qui