porte son nom et permet d'enlever le globe sans détruire sa capsule et sans ouvrir la loge orbitaire.

Pour pratiquer l'énucléation par la *méthode de Bonnet*, le malade doit être chloroformé. Les culs-de-sac de la conjonctive sont lavés à l'aide d'une solution antiseptique (sublimé à 1 pour 1000 ou cyanure de mercure à 1 pour 1500). Les paupières sont maintenues écartées à l'aide de l'ophtalmostat à ressort ou des écarteurs à main. Avec une pince à dents de souris, on saisit un pli de la conjonctive très près du limbe de la cornée et on l'incise avec des ciseaux à pointe mousse, courbés sur le plat. La section de la conjonctive est continuée tout autour de la cornée, en se rapprochant autant que possible de sa circonférence; en même temps, avec l'extrémité des ciseaux on détache le tissu cellulaire sous-conjonctival; on isole alors successivement avec un crochet à strabisme l'insertion scléroticale de chacun des muscles droits et on en opère la section, de telle sorte que le globe de l'œil n'étant plus fixé que par les muscles obliques et le nerf optique, devient très mobile dans sa capsule.

Pour pratiquer la section du nerf optique, on peut procéder de différentes façons. Si l'on se sert d'écarteurs à main, par une pression de ceux-ci on luxe l'œil en avant, de manière qu'un coup de ciseaux coupe facilement le nerf au ras de l'insertion scléroticale. On se contente ordinairement de saisir à la partie externe avec les mors d'une pince un pli de la sclérotique (fig. 152) et d'attirer fortement l'œil en dedans, de manière à amener le pôle postérieur en dehors; l'extrémité des ciseaux courbes glissée dans l'angle externe de la plaie peut alors sectionner sans peine l'insertion du nerf. Comme il est souvent difficile de prendre la sclérotique avec les mors d'une pince, lorsque l'œil a conservé sa tension normale, on a conseillé de conserver le tendon du muscle droit externe au moment où l'on détache celui-ci. Ce tendon est alors saisi par les mors de la pince.

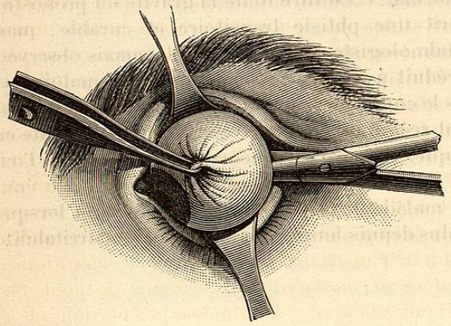

Fig. 152. — Énucléation du globe oculaire.

Pour rendre plus aisée la luxation de l'œil et la section du nerf optique, qui présentent toujours quelques difficultés, on peut aussi faire usage d'instruments spéciaux, tels que la cuiller de Trélat.

Lorsque le nerf optique est coupé, le globe de l'œil n'est plus retenu que par quelques adhérences provenant de l'insertion des muscles obliques. Elles sont sectionnées d'un coup de ciseaux.

La modification suivante a été proposée par Tillaux pour l'énucléation de l'œil. Il coupe d'abord l'insertion du muscle droit externe, fait exécuter à l'œil un quart de rotation en dedans qui amène en avant l'insertion du nerf optique, et la sectionne d'un coup de ciseaux. Saisissant avec la pince le segment postérieur de l'œil, il le luxe en avant à travers l'ouverture de la conjonctive et coupe alors successivement les insertions des muscles droits et des deux obliques, dont la section est rendue facile par leur renversement.

La présence d'une tumeur intra-oculaire impose parfois certaines modifications au manuel opératoire de la méthode de Bonnet, mais le grand principe est de ménager toujours l'aponévrose de Tenon.

Dès que le globe est extrait, on arrête par la compression l'écoulement de sang, ordinairement peu considérable, et l'on fait un lavage avec la solution antiseptique. Il ne reste plus qu'à réunir par deux ou trois points de suture, avec un fil de soie noire et aseptique, les lèvres de la plaie conjonctivale. On peut aussi avoir recours à la suture en bourse de la conjonctive. Le mode de réunion n'a qu'une médiocre importance, et lorsqu'on s'abstient de pratiquer la suture, les résultats ne sont pas sensiblement différents. L'essentiel est d'assurer l'antisepsie. La poudre d'iodoforme ou de salol et une petite boulette de gaze iodoformée, placées entre les paupières, suffisent pour assurer la réunion primitive. Par-dessus les paupières rapprochées on dispose plusieurs doubles de gaze à l'iodoforme et une forte couche d'ouate aseptique. Un bandeau compressif maintient le pansement qui, à moins d'hémorragie, doit rester en place cinq ou six jours.

Lorsqu'on renouvelle le pansement, on trouve la conjonctive réunie et les points de suture peuvent être enlevés.

L'énucléation de l'œil faite par la méthode de Bonnet, en usant des précautions indiquées, n'expose plus aux accidents de phlébite et de méningite. Ces complications sont, du moins, devenues extrêmement rares.

b. Exentération. — L'*exentération* oculaire consiste à enlever le contenu de l'œil, en ménageant l'enveloppe scléroticale. Par la conservation de la sclérotique on obtient un moignon plus volumineux et plus régulier, et en n'ouvrant pas la séreuse rétro-oculaire on se met à l'abri des complications post-opératoires qui peuvent résulter de l'ouverture des nombreuses voies lymphatiques dont cette séreuse est l'aboutissant. Cependant l'exentération, préconisée par Alfred de Graefe, a perdu une partie de ses avantages depuis que les précautions antiseptiques ont rendu beaucoup plus sûre l'énucléation par la méthode de Bonnet. De Wecker pense néanmoins qu'elle est supérieure à l'énucléation dans les cas de suppuration de l'œil où son exécution est particulièrement aisée.

Pour pratiquer l'exentération, on détache la conjonctive oculaire autour de la cornée dans une étendue de 1 à 2 millimètres seulement. La cornée est ensuite incisée suivant son diamètre transversal et ses deux moitiés réséquées circulairement avec des ciseaux au niveau de son insertion à la sclérotique. Avec une cuiller spéciale à bords mousses, introduite à l'intérieur de l'œil, en rasant la face interne de la sclérotique, on arrive à détacher la choroïde et à l'extraire avec la rétine, le corps vitré et le cristallin. L'ouverture de la sclérotique, après irrigation prolongée de la cavité avec une solution de sublimé, est fermée par une suture en bourse. Le pansement extérieur est le même que pour l'énucléation.

Il ne paraît pas que l'exentération soit suivie d'accidents sérieux, mais elle provoque une réaction inflammatoire souvent vive et des douleurs qu'on n'observe pas après l'énucléation.

Prothèse oculaire. — L'adaptation d'un œil artificiel en émail entre les paupières a non seulement pour but de masquer l'absence de l'organe, après l'énucléation, l'exentération, ou lorsque l'atrophie l'a réduit à un simple

moignon, mais elle remédie encore à certains inconvénients qui résultent de la stagnation des larmes et des sécrétions chez les individus privés d'un œil.

Les pièces prothétiques sont aujourd'hui très perfectionnées pour ce qui concerne l'exacte imitation de l'œil sain dont elles reproduisent l'apparence et la couleur; mais elles doivent être choisies de manière à ne pas blesser par leurs bords les culs-de-sac de la conjonctive. Il faut aussi avoir soin de ne faire porter, au début, que des pièces peu volumineuses, dont le volume est ensuite augmenté progressivement. Avec cette précaution, un œil artificiel peut être toléré pendant quelques heures chaque jour deux ou trois semaines après l'énucléation.

Il arrive parfois que les culs-de-sac conjonctivaux manquent de profondeur et que l'œil artificiel glisse et ne peut être maintenu entre les paupières. Dans ces cas on peut chercher à donner plus de profondeur aux culs-de-sac par une opération de greffe muqueuse. Le succès définitif est d'ailleurs toujours incertain dans ces sortes d'opération.

La plus grande propreté doit être recommandée pour empêcher l'irritation de la conjonctive par la pièce artificielle et les sécrétions qui s'accumulent derrière elle. L'œil d'émail doit être soigneusement lavé chaque jour dans une solution d'acide borique et conservé pendant la nuit dans du coton.

CHAPITRE XII

AMAUROSES ET AMBLYOPIES

R. Liebreich, art. Amaurose et Amblyopie du *Dict. de méd. et de chir. prat.*, t. I, p. 785 et 791. — Follin, *Dict. encycl. des sc. méd.*, 1re série, t. III, p. 517 et 548. — Traités généraux de Abadie, Galezowski, Ed. Meyer, De Wecker et Landolt, Fuchs, Panas, Nimier et Despagnet, Truc et Valude.

Les anciens ophtalmologistes désignaient par le mot d'*amaurose* la cécité ou l'affaiblissement considérable de la vision que n'explique aucun obstacle à l'accès des rayons lumineux sur la rétine. Toutes les lésions de la rétine, de la choroïde et du nerf optique, qui se traduisent par des troubles fonctionnels très accusés, rentraient pour eux dans la catégorie des amauroses.

Bien que l'ophtalmoscope, en nous éclairant sur l'existence et la nature de ces lésions, ait beaucoup réduit la classe des amauroses, le mot cependant doit être conservé et s'applique encore aux cas dans lesquels la vision est profondément troublée sans que nous puissions rattacher ce trouble à une lésion déterminée.

L'amaurose est complète, *absolue*, si le malade ne distingue pas la lumière des ténèbres et a perdu toute sensation lumineuse. L'amaurose est *incomplète* s'il y a perception quantitative de la lumière. Le sujet, dans une chambre éclairée, reconnaît encore la situation de la fenêtre; il indique le moment où la main du chirurgien, passant devant son œil, intercepte les rayons lumineux; mais il ne distingue aucune forme et est hors d'état de se conduire.

L'*amblyopie* est cet état moins grave, dans lequel la vision est seulement

très diminuée. La forme des objets volumineux est encore perçue; le patient peut se conduire lui-même, mais il est incapable de se livrer à un travail quelque peu appliquant.

Dans l'amblyopie, comme dans l'amaurose, les lésions ophtalmoscopiques font défaut. A mesure cependant que les moyens d'investigation se perfectionnent on arrive à reconnaître certaines altérations de la papille qui précèdent le plus souvent une atrophie du nerf optique.

Dans ce chapitre, nous réunissons un certain nombre d'affections assez dissemblables, se traduisant par un affaiblissement de la vision et rentrant plus ou moins dans la classe des amblyopies. De ces affections les unes sont caractérisées par la perte de la vision, dans une partie seulement du champ visuel (*hémiopie*), les autres par une diminution du sens lumineux (*héméralopie*, *nyctalopie*), d'autres enfin par l'altération du sens des couleurs (*dyschromatopsie*). A côté de ces formes bien tranchées viennent se ranger toute une série d'amblyopies dans lesquelles le sens lumineux et le sens chromatique sont plus ou moins atteints simultanément (*amblyopies proprement dites*).

Nous donnerons une description succincte de ces différentes affections et nous terminerons en indiquant les moyens propres à faire reconnaître la *simulation de l'amaurose*.

I

HÉMIOPIE

L'*hémiopie* ou *hémianopsie* se traduit par la suppression de la vision pour une moitié du champ visuel binoculaire. Elle se produit quelquefois dans un seul œil et résulte alors de causes variables telles qu'un décollement rétinien. Nous ne parlerons ici que de l'hémiopie portant sur les deux yeux et se rattachant à une lésion de l'appareil nerveux.

L'hémiopie est dite *latérale* ou *homonyme*, lorsqu'elle affecte la moitié droite ou la moitié gauche du champ visuel binoculaire. Dans ce cas, elle résulte de l'anesthésie des deux moitiés *opposées* de chaque rétine.

L'hémiopie peut aussi être *externe* ou temporale, et *interne* ou nasale. Toutefois cette dernière est extrêmement rare.

Les cas dans lesquels l'hémiopie porte sur la moitié supérieure ou inférieure du champ visuel sont tout à fait exceptionnels. Nous nous contenterons de les mentionner.

Pour comprendre le mécanisme de l'hémiopie, il faut se rappeler la manière dont se produit la décussation des nerfs optiques, en se raportant à la figure que nous reproduisons (fig. 153).

On voit que la bandelette droite s'épanouit dans la moitié externe de l'œil droit et dans la moitié interne de l'œil gauche. La bandelette gauche a une distribution inverse. Toute lésion portant sur la bandelette en arrière du chiasma pourra donc produire une anesthésie homonyme. Une lésion portant sur la partie moyenne du chiasma déterminera une anesthésie de la moitié interne des deux rétines (*hémiopie temporale*). Pour qu'une hémiopie interne ou *nasale* se produise, il faut que le chiasma ou les bandelettes optiques soient atteints